

Arthropathie interphalangienne dégénérative juvénile chez le cheval ardennais: protocole d'évaluation radiographique (Partie II)

LEJEUNE J.P.*, SCHNEIDER N.*, DUVIVIER D.H.*, MICHAUX C.***, CAUDRON I.*, SERTEYN D.*

* Service d'Anesthésiologie générale et de Pathologies chirurgicales des grands animaux, Bât. B41

** Département des Productions animales, Bât. B43

Faculté de Médecine Vétérinaire, Université de Liège,
Bd de Colonster, 20, B-4000 Sart-Tilman

Correspondance: Jean-Philippe LEJEUNE; Centre Européen du Cheval; Mont-le-Soie, 1; 6698 Grand-Halleux; jph.lejeune@student.ulg.ac.be

RESUME : L'arthropathie interphalangienne dégénérative juvénile des membres antérieurs est une pathologie fréquemment rencontrée chez les chevaux lourds de race ardennaise. Le but de cette étude est d'établir un protocole d'examen radiographique de l'extrémité distale du membre et de l'appliquer au cheval Ardennais. Il permet de réaliser un bilan de la conformation, des aplombs et des lésions éventuelles de l'extrémité digitale. Un point important est la quantification des pincements latéro-médiaux des articulations interphalangiennes. Trente-deux poulains Ardennais âgés de 250 ± 21 jours ont été radiographiés. Les anomalies les plus fréquemment rencontrées sont une flexion interphalangienne distale et une compression articulaire interphalangienne du côté externe. De plus, on observe une conformation particulière de la deuxième phalange chez quelques poulains. Enfin, la présence d'arthropathie interphalangienne dégénérative juvénile et d'une ossification des cartilages complémentaires débutantes est confirmée mais chez quelques sujets seulement à cet âge.

INTRODUCTION

Une arthropathie interphalangienne dégénérative juvénile (AIDj) des membres antérieurs a été objectivée sur des chevaux Ardennais âgés de 2 et 3 ans : ces jeunes étalons, examinés à la Faculté de Médecine Vétérinaire de l'Université de Liège, présentaient en effet des lésions dégénératives importantes alors qu'ils n'avaient jamais été mis au travail (résultats non publiés). L'arthropathie dégénérative, ou maladie articulaire dégénérative (MAD) aussi connue sous le nom d'ostéarthrose, est une pathologie des articulations synoviales comprenant une destruction du cartilage articulaire (McIlwraith, 1982). Cette pathologie est caractérisée entre autres par une augmentation de densité ou sclérose de l'os sous-chondral et la formation d'ostéophytes au niveau des marges articulaires (McIlwraith, 1982). Parmi les fac-

teurs de risque fréquemment cités pour l'ostéarthrose comme l'âge, le sexe, la race, le poids, l'alimentation (McIlwraith, 1982 ; Alvarado *et al.*, 1993 ; Cantley *et al.*, 1999) se trouvent les facteurs biomécaniques soit lors de trauma direct soit lors de stress mécaniques répétitifs (Radin, 1999). C'est ici qu'intervient la notion de "pied équilibré" qui correspond à un parage idéal pour le cheval. Les anomalies de parage et de conformation induisent des perturbations sévères et notamment des contraintes articulaires anormales (Caudron *et al.*, 1995 ; Caudron, 1997). Un suivi, tant morphologique que radiographique, des poulains Ardennais dès le sevrage, avant l'apparition des lésions, pourrait aider à mieux comprendre l'étiopathogénie de l'AIDj. Des protocoles d'évaluation morphométrique (Lejeune *et al.*, 2002) et radiographique bien standardisés sont indispensables pour collecter les don-

nées de manière rigoureuse et reproductible. La mise au point d'un protocole radiographique, basé sur les observations réalisées sur les chevaux adultes, et son application à un lot de 32 poulains Ardennais représente l'objet de cet article.

MATÉRIEL ET MÉTHODES

Effectifs

Trente-deux poulains Ardennais (14 pouliches et 18 poulains), inscrits au studbook belge, ont été sélectionnés et regroupés au Centre Européen du Cheval de Mont-le-Soie dès le sevrage. Ce groupe expérimental représente 9,3 % des naissances recensées en Belgique pour l'année 2000. Ces animaux sont nés entre le 17/04/00 et le 22/08/00, principalement dans le courant des mois de mai et juin. Ils ont été sélectionnés parmi 70 poulains (17 femelles et 53 mâles),

Tableau Ib : La seconde partie de la grille constitue un bilan lésionnel de l'extrémité digitale. En ce qui concerne le grade de l'ossification des cartilages complémentaires, les deux premières valeurs (de 0 à 5 selon le point d'ossification le plus proximal) représentent pour la première l'ossification prenant son origine à la base du cartilage et pour la deuxième, le grade global d'ossification qui prend en compte l'éventuel noyau d'ossification séparé. La troisième valeur témoigne de l'absence (0) ou de la présence (1) d'un noyau d'ossification séparé. Pour les marges articulaires et le bord dorsal de P2 et de P3, les images sont classées en normales (No), suspectes (S), anormales légères (Ano léger), anormales moyennes (Ano moyen) ou anormales sévères (Ano sévère). Les images de l'os naviculaire sont classées en normales (No), variantes anatomiques (Va), suspectes (S) ou anormales (Ano).

1. Ossification des cartilages complémentaires						Vue Rx
A.G.			A.D.			Dorso-palmaire
Grade base	Grade global	Noyaux séparés	Grade base	Grade global	Noyaux séparés	
0	0	0	0	0	0	
1	1	1	1	1	1	
2	2		2	2		
3	3		3	3		
4	4		4	4		
5	5		5	5		
2. Ostéoarthrose – Marges articulaires						Latéro-médiale et dorso-palmaire
A.G.			A.D.			
No			No			
S			S			
Ano léger			Ano léger			
Ano moyen			Ano moyen			
Ano sévère			Ano sévère			
3. Bord dorsal de P2 et de P3						Latéro-médiale
A.G.			A.D.			
No			No			
S			S			
Ano léger			Ano léger			
Ano moyen			Ano moyen			
Ano sévère			Ano sévère			
4. Naviculaire						Latéro-médiale et dorso-palmaire
A.G.			A.D.			
No			No			
Va			Va			
S			S			
Ano			Ano			
5. Description - Conclusion						

Tableau Ic : La troisième partie de la grille concerne la quantification des pincements interphalangiens. La différence entre les angles P1 et P1d donne la valeur du pincement articulaire.

Pincement articulaire				Dorso-palmaire
A.G.		A.D.		
P1		P1		
P1d		P1d		
P1-P1d		P1-P1d		

grade 2 à un pincement articulaire important ;

• La conformation de la deuxième phalange est ensuite caractérisée selon une terminologie de classification générale des images radiographiques inspirée de Robert et collaborateurs (1995) et de Denoix et collaborateurs (1997). Les images radiographiques sont réparties en quatre catégories : images radiographiques normales, variantes anatomiques, images radiographiques suspectes (IRS) et images radiographiques anormales (IRA).

2. Bilan lésionnel : paramètres gradés

• Une évaluation du phénomène d'ossification des cartilages complémentaires ou unguulaires (figure 1a) est le premier point envisagé. La gradation utilisée par Ruohoniemi et collaborateurs (1993 ; 1997) est employée. L'ossification qui prend naissance à la base du cartilage est gradée de 0 à 5. La base correspond à l'insertion du bord ventral du cartilage sur la phalange distale. Le grade 0 correspond à l'absence d'ossification,

le grade 1 à une ossification minimale à la base des cartilages, le grade 2 à une ossification légère qui s'étend jusqu'au niveau palmaire de l'articulation interphalangienne distale (AIPD), le grade 3 à une ossification modérée jusqu'au niveau du bord proximal de l'os naviculaire, le grade 4 à une ossification avancée au-dessus de l'os naviculaire mais qui reste dans la moitié inférieure de P2 et le grade 5 à une ossification étendue jusqu'à la moitié supérieure de P2. Le fait d'avoir ou non des centres d'ossification séparés est gradé 0 (absence) ou 1 (présence). Les lignes radiotransparentes au milieu ou dans les parties distales des cartilages ossifiés de manière modérée ou étendue sont considérées comme des signes de la présence de centres d'ossification séparés. Le grade global d'ossification du cartilage prend en compte à la fois l'ossification depuis la base et les centres d'ossification séparés. Le grade est attribué d'une manière identique que précédemment selon le point d'ossification le plus proximal. Le membre est gradé selon le cartilage le plus ossifié ;

• Les lésions d'arthropathie dégénérative sont classées en images radiographiques normales, images radiographiques suspectes et images radiographiques anormales. Ces dernières sont classées selon leur gravité en : légères, modérées ou sévères. Les modifications de densité de l'os sous-chondral ainsi que les signes de remaniement osseux au niveau des marges articulaires sont pris en compte dans l'attribution de ces grades ;

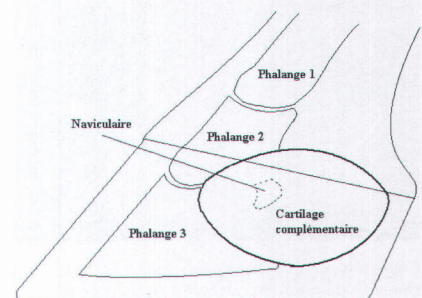


Figure 1a : Représentation schématique de la situation anatomique du cartilage complémentaire ou unguulaire par rapport au sabot, aux phalanges moyenne et distale et à l'os naviculaire. D'après Collin, 1993.

- Les lésions de l'os naviculaire sont classées en images radiographiques normales, variantes anatomiques, images radiographiques suspectes et images radiographiques anormales. La trame de l'os spongieux, la présence d'ostéophytes sur le bord proximal, la marge articulaire proximale, la surface de glissement pour le tendon fléchisseur profond et les angles de l'os naviculaire sont autant de points qui interviennent dans la classification.

3. Pincements articulaires latéro-médiaux : paramètres quantifiés

Une quantification des réductions des espaces articulaires est réalisée sur les clichés radiographiques dorso-palmaires selon le protocole décrit par Caudron et collaborateurs (1997a,b ; 1998a,b). Seuls les clichés avec une exposition correcte, une superposition du repère métallique à la lacune médiane de la fourchette et un angle d'inclinaison de l'os canon par rapport à la verticale qui n'excède pas 10 degrés ont été retenus pour cette étude. Deux angles définis par Caudron et collaborateurs ont été mesurés. On détermine la tangente à la surface articulaire distale de la phalange proximale (a1) et la tangente à la surface articulaire de la phalange distale (a3). Un angle aigu est ensuite dessiné en suivant les insertions des ligaments sésamoïdiens distaux moyens sur la phalange proximale.

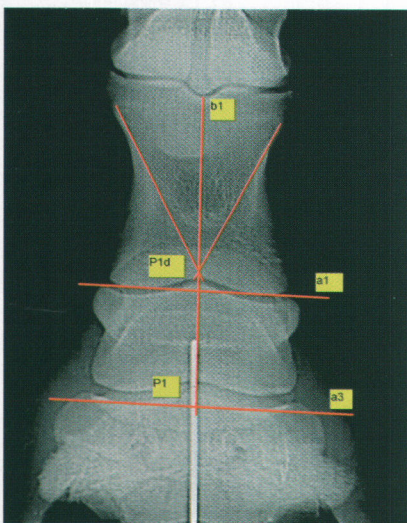


Figure 1b: Quantification des pincements articulaires interphalangiens. b1 : bissectrice de l'angle dessiné par les insertions des ligaments sésamoïdiens distaux moyens, a1 : tangente à la surface articulaire distale de la phalange proximale, a3 : tangente à la surface articulaire de la phalange distale, P1d : angle formé par b1 et a1, P1 : angle formé par b1 et a3. Le pincement interphalangien externe est objectivé par un résultat > 0 pour la différence P1-P1d.

La bissectrice (b1) de ce dernier angle forme avec la tangente a1 l'angle P1d. Cette même bissectrice forme avec la tangente a3 l'angle P1. Ces différents angles et droites sont illustrés à la figure 1b. L'asymétrie médio-latérale des articulations interphalangiennes est quantifiée par la différence entre les angles P1 et P1d. Un pincement articulaire latéral est objectivé par un résultat > 0 lors de la réalisation de la différence P1-P1d. Un pincement articulaire médial est lui objectivé par un résultat < 0. Un parage optimal correspond à un résultat nul, quelle que soit la conformation (varus ou valgus, panard ou cagneux) du cheval (Caudron *et al.*, 1998a).

Statistiques

Le nombre de cas observés des différentes anomalies d'aplombs et lésions éventuelles sont renseignés. Les pincements articulaires moyens et leurs déviations standard sont également présentés. La différence des pincements articulaires par rapport à 0 est testée à l'aide d'un test de t.

RÉSULTATS

1. Anomalies d'aplombs, de conformation et lésions radiographiques

Les résultats de l'évaluation des anomalies d'aplombs et des lésions observées radiographiquement sont reprises dans le tableau II. Une extension interphalangienne proximale de grade 2 est observée chez 1 seul poulain au niveau de l'antérieur gauche (a.g.). Une extension interphalangienne proximale de grade 1 est observée chez 22 poulains au niveau d'un membre au moins. Une flexion de l'articulation interphalangienne distale de grade 1 et 2 (figures 2 et 3) est observée respectivement chez 11 et 7 poulains au niveau d'un membre au moins. Une conformation suspecte ou anormale de P2 est observée dans 7 cas sur 32. Dans ces cas, le bord dorsal de P2 est plat voire convexe, de longueur normale ou quelque peu diminuée. La surface articulaire proximale de P2 semble présenter une concavité moins prononcée que la normale. L'ensemble de ces particularités font apparaître P2 comme tronquée (figure 4). L'ossification des cartilages complémentaires chez les poulains se limite à un phénomène

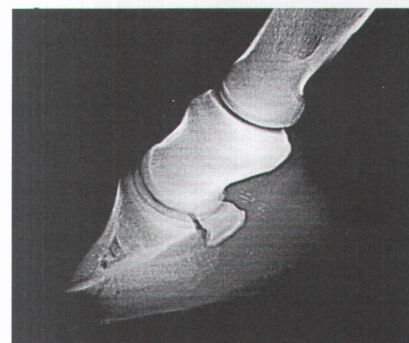


Figure 2: Vue latéro-médiale du pied antérieur gauche d'un poulain Ardennais de 8 mois. On observe une flexion de l'articulation interphalangienne distale de grade 1 associée à une extension de l'articulation interphalangienne proximale de grade 1.

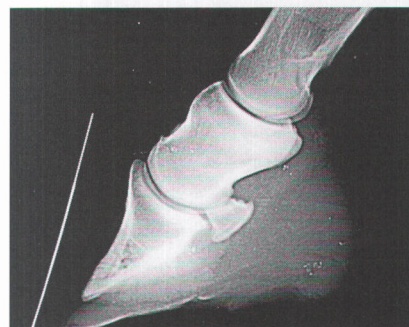

Figure 3: Vue latéro-médiale du pied antérieur gauche d'un poulain Ardennais de 8 mois. On observe une flexion de l'articulation interphalangienne distale de grade 2 associée à une extension interphalangienne proximale de grade 1.

débutant. La présence d'un petit noyau d'ossification séparé de la base sans trace d'ossification à la base (figure 5) se retrouve chez 5 poulains, au niveau d'un membre au moins. Un poulain présente au niveau du membre antérieur gauche une ossification débutante à la base du cartilage complémentaire ainsi qu'un noyau d'ossification séparé. Les lésions d'arthropathie dégénérative concernent 3 poulains et sont soit reprises dans les catégories " Image Rx suspecte " (IRS) ou " Image Rx légèrement anormale " (IRA) (figure 6). Aucune image radiographique modérée ou sévère n'a été observée sur les poulains à cet âge. Six poulains présentent une image rx suspecte en ce qui concerne le bord dorsal de P2 et/ou de P3. Les IRS et les IRA du naviculaire sont présentes chez 6 poulains au niveau d'un membre au moins.

2. Quantification des pincements articulaires

Une partie des radiographies n'a pu être interprétée suite à l'inclinaison excessive du membre vers l'extérieur

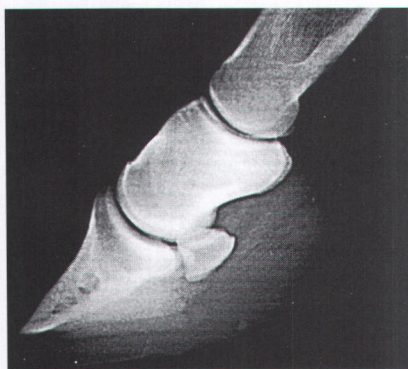

Figure 4:
Vue latéro-médiale stricte de l'antérieur gauche d'un poulain Ardennais de 10 mois : conformation anormale de la phalange moyenne (P2) avec le bord dorsal qui présente une convexité contrastant avec la concavité habituelle. La surface articulaire proximale de P2 semble offrir un engrènement moins efficace à P1 dont la surface articulaire distale apparaît quelque peu aplatie.

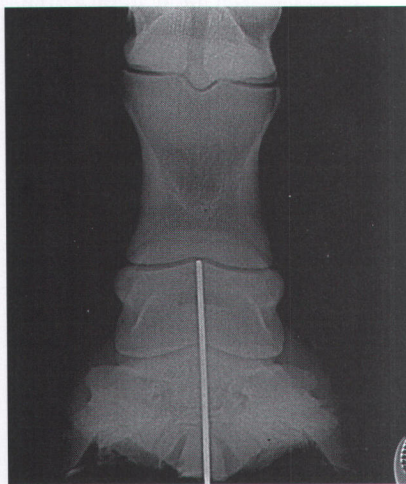

Figure 5:
Vue dorso-palmaire du pied antérieur droit d'une pouliche Ardennaise de 9 mois qui présente un noyau d'ossification séparé au-dessus du niveau de l'os naviculaire et sous la moitié de la phalange moyenne. Aucune ossification n'est observée à la base des cartilages complémentaires. Les grades attribués sont 0-4-1 respectivement pour l'ossification à la base des cartilages, le grade global d'ossification et pour la présence d'un noyau d'ossification séparé.

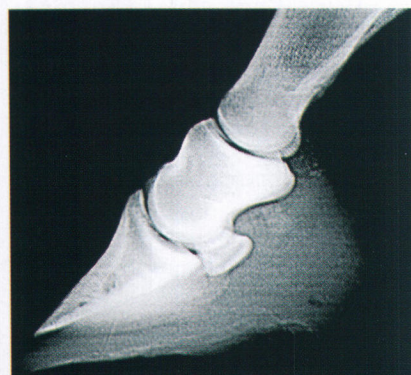

Figure 6:
Vue latéro-médiale de l'antérieur gauche d'une pouliche Ardennaise de 8 mois. Une irrégularité de marge articulaire dorsale de P2 est observée (image radiographique anormale légère). De plus, la forme du condyle de P2 semble un peu tronquée, la longueur de son bord dorsal est inférieure à la normale. Néanmoins, sa concavité est respectée. La conformation de P2 est considérée comme suspecte.

lors d'appui unipodal et donc une inclinaison du canon $> 10^\circ$ (3 des 32 poulains). La différence P1 - P1d moyenne est de $1,45 \pm 1,12$ degrés pour l'a.g. et de $2,15 \pm 1,75$ degrés pour l'a.d. Ces valeurs diffèrent significativement ($p < 0,001$) de 0.

DISCUSSION

Grâce à la grille du protocole d'évaluation radiographique, l'information peut être globalisée. Cela facilite le suivi d'une évolution ou la comparaison de différentes radiographies. Cette grille s'inscrit dans le cadre d'une standardisation de l'interprétation des radiographies. Les régions d'intérêt de l'extrémité digitale ont été déterminées suite aux observations réalisées sur les adultes. La méthode de classification des images radiographiques publiée par Denoix et collaborateurs (1997) a largement inspiré la mise au point du protocole d'évaluation radiographique utilisé dans cette étude. La première partie de la grille concerne les aplombs et la conformation de l'extrémité digitale. Les anomalies dans le plan sagittal et dans le plan frontal sont répertoriées et classées selon la sévérité de l'atteinte. La seconde partie de la grille constitue un bilan lésionnel de l'extrémité digitale. La troisième et dernière partie reprend la quantification des pincements interphalangiens.

Une extension interphalangienne proximale légère observée dans la majorité des cas ne semble pas significative (Denoix, 1990b). L'anomalie d'aplomb la plus intéressante est la flexion interphalangienne distale. Cette anomalie surtout lors de grade 2 entraîne des contraintes articulaires anormales. De plus, elle occasionne un relâchement du tendon fléchisseur profond, suivi d'une rétraction lors de passage à un stade chronique, et une augmentation de tension du tendon fléchisseur superficiel, du ligament suspenseur du boulet et de l'extenseur dorsal des phalanges (Denoix, 1987 ; Caudron, 1997). La présence pour 6 poulains sur 32 d'ossification des cartilages complémentaires démontre la précocité d'apparition de ces lésions. Cette observation est à rapprocher de l'étude réalisée par Verschooten et collaborateurs (1996) qui a mis le même phénomène en évidence chez un poulain de trait de 9 mois. L'anomalie de conformation de

la phalange moyenne se retrouve à raison de 7 cas sur 32 si on regroupe les IRS et IRA. Cette conformation particulière est détectable tôt chez le poulain. Si elle se révélait associée à des arthropathies dégénératives ou à une boiterie clinique, les moyens de sélection sur ce caractère en seraient facilités. Seul un suivi à long-terme apportera la réponse à cette question. En ce qui concerne l'arthropathie interphalangienne dégénérative, il n'est pas possible d'utiliser dans ce cas la classification plus précise proposée par Denoix et collaborateurs (1997) et qui se base sur l'expression clinique présumée des anomalies observées. Le manque de données concernant l'impact des pathologies ostéoarticulaires de type dégénératif chez le cheval de trait Ardennais en est la principale raison. C'est pourquoi les 3 grades utilisés dans cette étude et divisant les images anormales se basent sur l'importance des changements radiographiques. La fréquence d'images radiographiques suspectes ou anormales de type léger concerne 3 poulains. La prévalence est encore trop faible pour associer ces pathologies d'une part à une morphologie particulière et d'autre part à des anomalies d'aplombs, de conformation. Une modification du bord dorsal de P2 et/ou P3 est observée chez 6 poulains. Plus de la moitié des poulains avec une conformation de la deuxième phalange suspecte ou anormale (4 cas sur 7) présente cette modification qui consiste en une augmentation de densité ou sclérose du bord dorsal avec parfois une irrégularité de la surface. Deux autres poulains, avec des conformations normales de la phalange moyenne présentent également ce phénomène. Par ailleurs, l'insertion de l'extenseur dorsal des phalanges sur la phalange moyenne est parfois visible sur le bord dorsal de la deuxième phalange. Si elle est nette et régulière, l'image radiographique est considérée comme normale. L'os sésamoïde distal n'est pas l'objet principal de l'étude. Néanmoins, il est intéressant de noter la présence de cas suspects et anormaux, d'en surveiller l'évolution et au besoin de réaliser des vues plus adaptées. La position standard utilisée pour quantifier les pincements articulaires interphalangiens - appui unipodal, la tête et l'encolure maintenus dans le prolongement du corps - permet d'obtenir la répartition des forces la plus proche de celle rencon-

Tableau II : Les deux premières parties de ce tableau présentent le nombre de cas observés d'anomalies d'aplombs, de conformation et de lésions radiographiques au sein d'un lot de 32 poulains Ardennais de 250 ± 21 jours. La première colonne reprend le paramètre étudié. Les abréviations suivantes sont utilisées : phalange proximale (P1), moyenne (P2) et distale (P3). Les deux colonnes suivantes sont constituées des grades attribués aux membres antérieurs gauche (a.g.) et droit (a.d.). La quatrième colonne donne le nombre de cas observés pour chaque situation tandis que la cinquième et dernière colonne présente le nombre de cas observés par grade indépendamment du ou des membres atteints. La signification des grades des diverses anomalies d'aplombs et des lésions est reprise dans le tableau I et sa légende. En ce qui concerne le grade de l'ossification des cartilages complémentaires, les deux premières valeurs représentent, pour la première, l'ossification prenant son origine à la base du cartilage et pour la deuxième, le grade global d'ossification qui prend en compte l'éventuel noyau d'ossification séparé. La troisième valeur témoigne de l'absence (0) ou de la présence (1) d'un noyau d'ossification séparé. Dans la troisième partie du tableau, la différence entre les angles P1 et P1d correspond à la valeur moyenne du pincement articulaire interphalangien.

I. LES ANOMALIES D'APLOMBS ET DE CONFORMATION									
Anomalies d'aplombs	Grade		Nombre de poulains		Anomalies d'aplombs	Grade		Nombre de poulains	
	a.g.	a.d.				a.g.	a.d.		
Flexion P2-P3	0	0	14	14	Extension P2-P3	0	0	0	31
	1	0	1	11		1	0	1	1
	0	1	6			0	1	0	
	1	1	4			1	1	0	
	1	2	1			1	2	0	
	2	1	2	7		2	1	0	0
	2	0	0			0	2	0	
	0	2	0			2	0	0	
2	2	4	2		2	0			
Extension P1-P2	0	0	9	9	Déplacement dorsal de P2	0	0	0	31
	1	0	8	22		1	0	1	1
	0	1	5			0	1	0	
	1	1	9			1	1	0	
	1	2	0			1	1	2	
	2	1	1	1		2	1	0	0
	0	2	0			0	2	0	
	2	0	0			2	0	0	
2	2	0	2		2	0			
Déplacement palmaire de P2	0	0	0	30	Conformation de P2	No	No	25	25
	1	0	0	2		No	S	0	3
	0	1	1			S	No	0	
	1	1	1			S	S	3	
	1	2	0			S	Ano	1	
	2	1	0	0		Ano	S	0	4
	0	2	0			Ano	Ano	3	
	2	0	0						
2	2	0							
II. LES LÉSIONS									
Lésions	Grade		Nombre de poulains		Lésions	Grade		Nombre de poulains	
	a.g.	a.d.				a.g.	a.d.		
Ossification des cartilages complémentaires	0-0-0	0-0-0	26	26	Marges articulaires	No	No	29	29
	0-4-1	0-0-0	1	5		S	No	1	2
	0-0-0	0-4-1	1			No	S	0	
	0-4-1	0-4-1	3			S	S	1	
	1-4-1	0-0-0	1			Ano léger	No	1	
	0-0-0	1-4-1	0	1		No	Ano léger	0	
1-4-1	1-4-1	0		Ano léger	Ano léger	0			
Bord dorsal P2 et P3	No	No	26	26	Naviculaire	No	No	27	27
	S	No	0	6		S	No	1	5
	No	S	2			No	S	3	
	S	S	4			S	S	1	
					Ano	Ano	1	1	
III. PINCEMENTS ARTICULAIRES INTERPHALANGIENS									
Membre	P1-P1d (signification de la différence par rapport à 0)								
a.g.	$1,45 \pm 1,12$ degrés ($p < 0,001$)								
a.d.	$2,15 \pm 1,75$ degrés ($p < 0,001$)								

trée à la position intermédiaire de la phase d'appui au cours des allures (Caudron, 1997). L'emploi d'un support rotatif évite les artefacts liés à un poser anormal et forcé du pied sur le sol (Caudron, 1997). Dans ce cadre, il

faut signaler une part non négligeable (3/32) de chevaux qui inclinent leur membre de manière telle que l'angle du canon par rapport à la verticale est supérieur à 10 degrés lors d'appui unipodal. Cette particularité rend la

radiographie ininterprétable selon Caudron et collaborateurs (1997a ; 1998a ; 1998b). Dans ce cas, on observe une compression élevée du côté externe. Les radiographies interprétables révèlent un pincement latéral significatif aux deux antérieurs et plus important à l'antérieur droit. Une compression des articulations interphalangiennes du côté externe est donc présente.

En conclusion, le protocole d'évaluation radiographique peut être appliqué à tout cheval examiné. Il permet de réaliser un bilan à la fois des aplombs et des lésions radiographiques de l'extrémité digitale. En complément, la grille d'interprétation autorise un suivi à long-terme aisé et systématique. Son application à un lot de 32 poulains d'âge similaire réalise le bilan d'un échantillon de la population ardennaise. Cet échantillon est distribué selon une loi normale pour la majorité des paramètres morphologiques et comporte différents modèles de poulains (Lejeune *et al.*, 2002). Cela assure l'intérêt d'un suivi à long terme, intérêt d'autant accru par la présence d'anomalies d'aplombs (flexion interphalangienne distale et compression articulaire interphalangienne latérale) et de lésions ostéoarticulaires débutantes. Ces lésions confortent l'hypothèse de la présence d'une arthropathie dégénérative juvénile au sein de la race. L'évaluation régulière du groupe de poulains au cours du temps constitue la suite logique du projet. L'utilisation des protocoles morphométrique et radiographique sera la base de l'étude sur l'arthropathie dégénérative juvénile. Ils devront permettre d'une part de suivre la croissance, le modèle des poulains et d'autre part d'observer attentivement l'apparition et l'évolution des lésions radiographiques. Le parallélisme des deux types d'observations autorisera alors l'étude de l'impact des diverses observations morphométriques, conformationnelles et radiographiques sur la pathologie.

REMERCIEMENTS

Ce travail a été réalisé dans les installations de l'ASBL "Le centre européen du cheval de Mont-le-Soie" grâce au concours financier du Ministère de l'Agriculture et de la Ruralité de la Région Wallonne.

SUMMARY

Juvenile interphalangeal degenerative joint disease in the ardenner horse: radiographical evaluation's protocol (Part II)

Juvenile interphalangeal degenerative joint disease is frequently observed in ardenner horses. The aim of this study is to establish a radiographic examination's protocol of the

distal limb and to apply it to ardenner horses. This investigation method takes account of the standings, the conformation and of the potential lesions of the digits. An essential point of this protocol is the quantification of the asymmetrical articular compression of the interphalangeal joints. Thirty-two ardenner foals of 250 ± 21 days were radiographed. The most frequently observed anomalies are first,

the existence of abnormal standings such as distal interphalangeal flexion and external articular compression of the interphalangeal joints. Second, it shows in some cases, an abnormal conformation of the second phalanx. Finally, this protocol points out the existence of juvenile degenerative joint disease and of ossification of the fibrocartilages in some foals at this age.

BIBLIOGRAPHIE

- ALVARADO A., MARCOUX M., BRETON L. Manifestations radiologiques de maladie articulaire dégénérative juvénile chez de jeunes chevaux Standardbreds avant l'entraînement. *Prat. Vet. Equine*, 1993, **25**, 11-18.
- CANTLEY C.E., FIRTH E.C., DELAHUNT J.W., PFEIFER D.U., THOMPSON K.G. Naturally occurring osteoarthritis in the metacarpophalangeal joints of wild horses. *Equine Vet. J.*, 1999, **31**, 73-81.
- CAUDRON I., VANSCHepDAEL P., MIESEM M., GRULKE S., STAQUEZ S., SERTEYN D. Implications cliniques des anomalies de conformation de l'extrémité digitale du cheval. *Ann. Méd. Vét.*, 1995, **139**, 379-384.
- CAUDRON I. Approche orthopédique des affections ostéo-articulaires dégénératives de l'extrémité digitale du cheval. Prévention et traitement. (PhD Thesis). Université de Liège : Sart-Tilman, 1997, 229 p.
- CAUDRON I., GRULKE S., GABRIEL A., SERTEYN D. Radiographical Assessment of Interphalangeal Rotation in the Evaluation of Equine Digital Conformation. *Acta Anat.*, 1997a, **160**, 95-99.
- CAUDRON I., MIESEM M., GRULKE S., VANSCHepDAEL P., LEROY P., SERTEYN D. Radiological assessment of the effects of a full rolling motion shoe during asymmetrical bearing. *Equine Vet. J. Suppl.*, 1997b, **23**, 20-22.
- CAUDRON I., GRULKE S., FARNIR F., AUPAIX R., SERTEYN D. Radiographic Assessment of Equine Interphalangeal Joints Asymmetry: Articular Impact of Phalangeal Rotations (Part I). *J. Vet. Med. A*, 1998a, **45**, 319-325.
- CAUDRON I., GRULKE S., FARNIR F., AUPAIX R., SERTEYN D. Radiographic Assessment of Equine Interphalangeal Joints Asymmetry: Articular Impact of Asymmetric Bearings (Part II). *J. Vet. Med. A*, 1998b, **45**, 327-335.
- COLLIN B. Anatomie du cheval. Derouaux Ordina : Liège, 1993, 690 p.
- DENOIX J.M. Etude biomécanique de la main du cheval : extensométrie des rayons métacarpo-phalangiens et surfaces articulaires de contact. (PhD Thesis). Université Cl. Bernard : Lyon, 1987, 465 p.
- DENOIX J.M. Sémiologie radiologique générale des articulations. *Prat. Vét. Equine*, 1990a, **22**, 14-27.
- DENOIX J.M. Examen radiologique de l'articulation interphalangienne proximale. *Prat. Vét. Equine*, 1990b, **22**, 59-72.
- DENOIX J.M., VALETTE J.P., ROBERT C., BOUSSEAU B., PERROT P., HEILES P., HOULIEZ D., AUDIGIE F., MOREAU H., BLANCHARD L., NEIMAN L., TOUZOT G., BUSONI V., GUTTON E., TAVERNIER L. Etude radiologique des affections ostéo-articulaires juvéniles (AOAJ) chez des chevaux de races françaises âgés de 3 ans : présentation globale des résultats sur 761 sujets. *Bull. Soc. Vét. Prat. Fr.*, 1997, **81**, 53-70.
- LEJEUNE J.P., SCHNEIDER N., DUVIVIER D.H., MICHAUX C., LEROY P., CAUDRON I., SERTEYN D. Arthropathie interphalangienne dégénérative juvénile chez le cheval ardennais : protocole d'évaluation morphométrique (Partie I). *Ann. Méd. Vét.*, 2002, **146**, 113-120.
- MCILWRAITH C.W. Current concepts in equine degenerative joint disease. *J. Am. Vet. Med. Assoc.*, 1982, **180**, 239-250.
- RADIN E.L. Subchondral bone changes and cartilage damage. *Equine Vet. J.*, 1999, **31**, 94-95.
- ROBERT C., DENOIX J.M., HOULIEZ D. Evolution des images radiologiques des articulations des membres de chevaux entre 3 et 6 ans : résultats préliminaires sur 46 sujets. *Prat. Vét. Equine*, 1995, **27**, 143-152.
- RUOHONIEMI M., TULAMO R.M., HACKZELL M. Radiographic evaluation of ossification of the collateral cartilages of the third phalanx in Finnhorses. *Equine Vet. J.*, 1993, **25**, 453-455.
- RUOHONIEMI M., LAUKKANEN H., OJALA M., KANGASNIEMI A., TULAMO R.M. Effects of sex and age on the ossification of the collateral cartilages of the distal phalanx of the Finnhorse and the relationships between ossification and body size and type of horse. *Res. Vet. Sc.*, 1997, **62**, 34-38.
- VERSCHOOTEN F., VAN WAEREBEEK B., VERBEECK J. The ossification of cartilages of the distal phalanx in the horse : an anatomical, experimental, radiographic and clinical study. *J. Equine Vet. Sc.*, 1996, **16**, 291-305.

