

LE CAS CLINIQUE DU MOIS

Encéphalocèle orbitaire post-traumatique bilatéral

T. RACARU (1), M.T. NGUYEN-KHAC (1), F. SCHOLTES (2), A. DUBUISSON (3), B. KASCHTEN (3), D. MARTIN (4)

RESUME : L'encéphalocèle orbitaire aigu traumatique est une entité rare. Selon Pubmed moins de 25 cas ont été rapportés. Nous présentons le premier cas d'encéphalocèle post-traumatique bilatéral provoqué par une fracture enfoncement du toit de l'orbite. Un traitement rapide est nécessaire pour éviter l'hypertension intra-orbitaire qui peut être responsable de lésions dégénératives du nerf optique. La réparation du toit de l'orbite nécessite une reconstruction rigide pour éviter la transmission des variations de la pression intra-crânienne. Dans le cas rapporté, la reconstruction du toit de l'orbite a été effectuée par voie crânienne sous-frontale à l'aide d'un mélange de poudre d'os à la colle biologique soutenu par un treillis en titane, fixé avec des vis.

MOTS-CLÉS : Encéphalocèle - Fracture orbitaire - Traumatisme crânien - Exophtalmie

CAS CLINIQUE

Nous rapportons le cas d'un homme de 38 ans, victime d'un poly-traumatisme suite à un accident de moto à grande vitesse. Il présentait un traumatisme crânien et un traumatisme thoracique. A l'admission le patient était conscient et orienté. Le score de coma sur l'échelle de Glasgow était de 15/15. Il ne présentait pas de déficit du champ visuel. La mobilité oculaire intrinsèque et extrinsèque était normale.

Le scanner du corps entier réalisé à l'admission montrait une contusion hémorragique frontale bilatérale associée à une fracture enfoncement bilatérale du toit de l'orbite. Il présentait aussi une fracture du corps vertébral D6, des fractures multiples des côtes, un pneumothorax bilatéral, une fracture du pôle antéro-supérieur de la rate associée à un hématome sous-phrénique sus-jacent et un volumineux hématome rétro-péritonéal.

Le patient a bénéficié d'une ostéosynthèse en urgence pour le traitement de la fracture D6. Il a été hospitalisé dans le service de Réanimation pour surveillance de ses lésions abdominales et thoraciques.

Septante-deux heures après l'admission, le patient a développé progressivement une exophtalmie non pulsatile, sans soufflé, avec une diminution de l'oculomotricité extrinsèque bilatérale et prédominant à droite. L'acuité visuelle est

TRAUMATIC BILATÉRAL ORBITAL ENCEPHALOCELE

SUMMARY : Acute traumatic orbital encephalocele is a rare entity, with less than 25 cases reported. We hereby describe the first bilateral orbital encephalocele through a blow-in orbital fracture after a blunt cranial traumatism. Early treatment of the orbital traumatic encephalocele is necessary in order to avoid the increase of the intra orbital pressure that might damage the optic nerve. Repairing the orbital roof has to be performed in a rigid manner in order to avoid the transmission of the intracranial pressure variation to the orbit. In the present case, the reconstruction of orbital roof was performed using a subfrontal approach supported by a titanium mesh fixed with screws and a mixture of bone powder mixed and fibrin glue.

KEYWORDS : Encephalocele - Orbital fracture - Head trauma - Exophthalmos

restée normale. Le scanner cérébral de contrôle a démontré une augmentation du volume des contusions frontales ainsi que de la taille de l'encéphalocèle orbitaire (Fig. 1).

Malgré un traitement médical par des agents osmotiques (mannitol 150 ml, 4 fois par jour) et des corticostéroïdes (méthylprednisolone 125 mg, 4 fois par jour) à visée anti-inflammatoire, l'acuité visuelle s'est dégradée en deux jours (Le patient voit le mouvements de la main avec l'œil droit, et compte les doigts à 2 mètres avec l'œil gauche). Les potentiels évoqués visuels ont confirmé une atteinte sévère à droite, plus limitée à gauche. Cette détérioration visuelle a

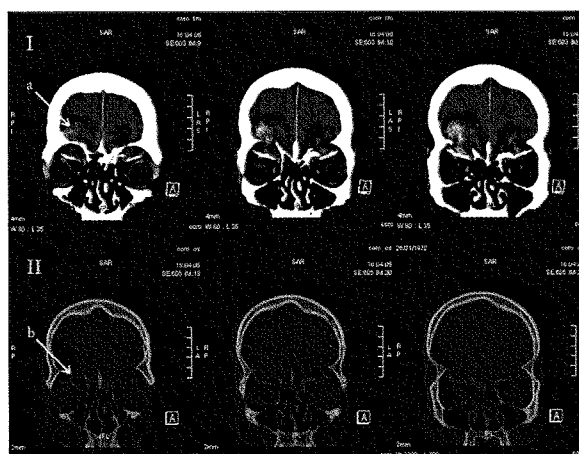

Figure 1. CT scan cérébral sans injection de produit de contraste en reconstruction coronale en fenêtre parenchymateuse (I) et osseuse (II) à 72 h du traumatisme. I : on retrouve les contusions hémorragiques (a) entourées des plages œdémateuses péri-lésionnelles à la base des deux lobes frontaux. II : les toits des deux orbites (b) sont déplacés dans la cavité orbitaire (fracture enfoncement orbitaire). On note l'absence d'hématome intra-orbitaire.

(1) Assistant clinique, (2) Chef de Clinique adjoint, (3) Chef de Clinique, (4) Chef de Service, Service de Neurochirurgie, CHU de Liège.

motivé l'indication d'une intervention de décompression orbitaire.

Le patient a été opéré par voie crânienne bi-frontale. Une incision bicoronale a été réalisée. L'épicrâne a été préservé. Un volet osseux libre bi-frontal a été taillé 1 cm au-dessus des rebords orbitaires. Les sinus frontaux ont été trépanés et la muqueuse a été réséquée. Ils ont été comblés par un mélange de poudre d'os obtenue par fraisage de la table interne du volet osseux et de la colle biologique à prise lente (Tissucol®, Baxter SA, Lessines, Belgique). Les contusions hémorragiques frontobasales ont été évacuées. Les esquilles osseuses au niveau du toit de l'orbite ont été enlevées. La dure-mère basale a été suturée par un fil PDS 4.0 par un surjet continu étanche. Le périoste orbitaire était intact. La reconstruction du toit des orbites a été réalisée par deux treillis en titane qui ont été coupés et modelés pour reproduire la conformation anatomique, fixés par des vis au niveau de la partie verticale de l'os frontal et du rebord orbitaire. La reconstruction des toits orbitaires a été complétée par la pose, sur les treillis en titane, d'un tapis de poudre d'os mélangée à la colle biologique (Fig. 2, 3). Le tout a été recouvert d'un lambeau d'épicrâne suturé à la dure-mère basale. Le volet osseux a été, par la suite, repositionné.

L'évolution clinique a été favorable, marquée par la disparition immédiate de l'exophtalmie, la récupération de la mobilité extrinsèque et de l'acuité visuelle. Le patient n'a pas présenté de rhinorrhée. Le scanner cérébral postopératoire à 1 mois (Fig. 4.) montre l'intégration du treillis de titane dans le toit de l'orbite reconstruit.

DISCUSSION

Les fractures orbitaires peuvent compromettre gravement la fonction visuelle (1). En raison du volume réduit de l'orbite, les modifications de pression dans l'orbite peuvent être importantes lors de l'apparition d'un encéphalocèle traumatique (2). L'évaluation clinique et le délai entre le traumatisme et le moment de l'intervention chirurgicale jouent un rôle capital dans la prévention des lésions permanentes.

Les encéphalocèles orbitaires traumatiques sont des entités rares dans la pratique neurochirurgicale (3). A notre connaissance, après la revue de la littérature sur Pubmed, ceci est le premier cas décrit d'encéphalocèle traumatique bilatéral. Les signes cliniques d'un encéphalocèle traumatique les plus souvent retrouvés sont l'exophtalmie, la diplopie et la diminution de la mobilité extrinsèque du globe oculaire, l'hématome orbitaire, ainsi que la diminution de l'acuité visuelle

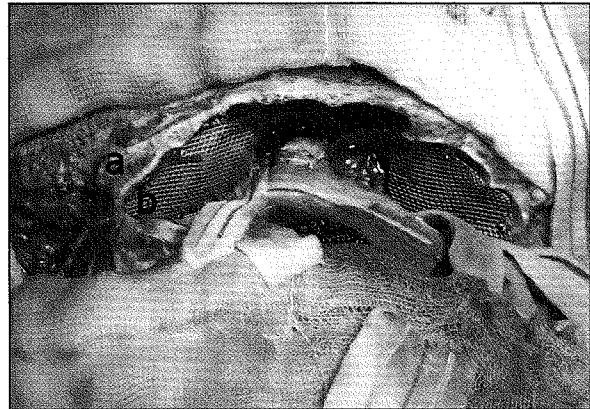


Figure 2. Vue opératoire supérieure de la base du crâne, après la réalisation d'un volet osseux bi-frontal un centimètre au dessus du rebord orbitaire (a). Les esquilles osseuses ont été enlevées et le toit de l'orbite a été reconstruit avec des treillis en titane (b) fixés par des vis.

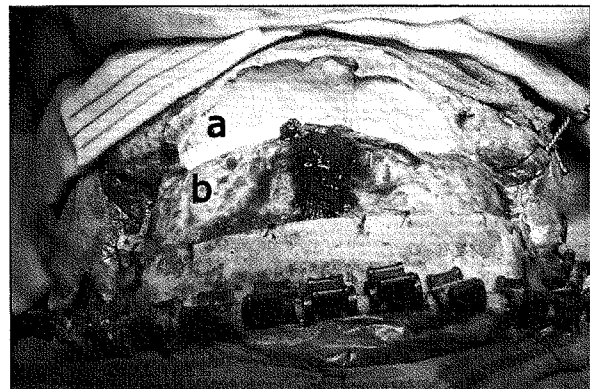


Figure 3. Vue opératoire supérieure de la base du crâne après la mise en place de la poudre d'os (a) au niveau des sinus frontaux et des treillis en titane. La dure-mère (b) est suspendue avec des fils au bord de la craniotomie.

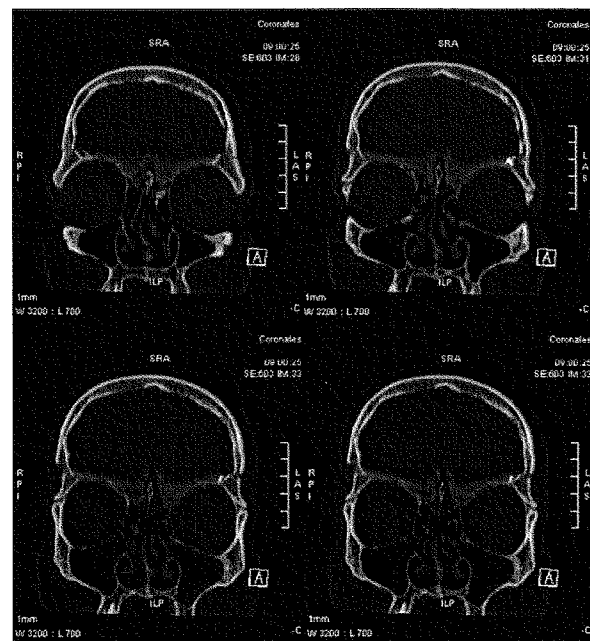


Figure 4. CT scan cérébral en fenêtre osseuse, en reconstructions coronales, à 1 mois postopératoire. Le toit de l'orbite a une conformation normale et le volume orbitaire est rétabli.

(4). Les signes cliniques peuvent évoluer vers une détérioration progressive (3). Le diagnostic différentiel doit inclure la fistule carotido-caverneuse, l'hématome rétro-oculaire et l'incarcération dans les traits de fracture des muscles du globe oculaire.

Le traitement chirurgical comporte la décompression du contenu orbitaire et la plastie du toit de l'orbite. Ceci conduit à un bon pronostic à court et à long termes (3), même si l'état fonctionnel initial est grave.

La reconstruction du toit de l'orbite peut être réalisée par une homogreffe ou une allogreffe. L'homogreffe est réalisée par des fragments osseux prélevés le plus souvent sur la face interne du volet. Le choix de l'allogreffe est large et comprend, entre autres, l'hydroxyapatite, le méthacrylate, le polyéthylène, le polyamide ou le titane (5). Par rapport aux techniques utilisant les homogreffes, l'utilisation d'une allogreffe rigide offre une stabilité et une résistance plus importantes, évitant la résorption ou la migration des greffons. Nous avons utilisé des treillis en titane modelé afin de reproduire la forme anatomique des toits de l'orbite.

Le mélange de poudre d'os et de colle biologique est un matériel bien toléré et rapidement intégré (6). Il a été utilisé pour combler les sinus frontaux et tapisser le treillis en titane. Ceci permet de combler parfaitement les sinus frontaux et réduit le risque de communication persistante entre le crâne et les cavités aériques de la face. Le risque de résorption est faible, contrairement à d'autres tissus utilisés tels que la graisse ou le muscle. Ce moulage peut également tapisser le treillis utilisé pour reconstruire le toit de l'orbite, et apporte l'avantage, en incorporant le treillis, d'une consolidation à long terme.

CONCLUSION

Les encéphalocèles orbitaires traumatiques sont des entités rares. La reconstruction rigide de l'orbite est nécessaire pour traiter la détérioration oculaire et visuelle, liée à la hernie cérébrale intra-orbitaire et à la transmission de la pulsativité intra-crânienne au contenu orbitaire.

BIBLIOGRAPHIE

1. Markovic MV, Brkljacic B, Ratkovic NA, et al.— Post-traumatic cerebrospinal fluid cyst of the orbit. *J Craniofacial Surg*, 2006, **17**, 189-191.
2. Caffo M, Germanò A, Caruso G, et al.— Growing skull fracture of the posterior cranial fossa and of the orbital roof. *Acta Neurochir (Wien)*, 2003, **145**, 201-208.
3. Antonelli V, Cremonini AM, Campobassi A, et al.— Traumatic encephalocele related to orbital roof fractures: report of six cases and literature review. *Surg Neurol*, 2002, **57**, 117-125.
4. Duhem-Tonelle V, Duhem R, Mora AR, et al.— Traumatic orbital encephalocele in an adult. Report of one case. *Neurochirurgie*, 2008, **54**, 28-31.
5. Antworth MV, Beck RW.— Traumatic orbital encephalocele, *Can J Ophthalmol*, 1989, **24**, 129-131.
6. Scholsem M, Scholtes F, Collignon F, et al.— Surgical management of anterior skull base fracture with cerebrospinal fluid fistula : a single institution experience. *Neurosurgery*, 2008, **62**, 463-469; discussion 469-71.

Les demandes de tirés à part sont à adresser au Dr. T. Racaru, Service de Neurochirurgie, CHU de Liège, Belgique.
Email : tudor_r75@yahoo.fr