

ACTUALITÉS THÉRAPEUTIQUES EN UROLOGIE

Le TVT-O, nouvelle technique mini-invasive pour le traitement de l'incontinence urinaire d'effort féminine, développements et expérience clinique

J. DE LEVAL (1), P. BONNET (2), D. WALTREGNY (3)

RÉSUMÉ : Les bandelettes sous-urétrales sans tension ont révolutionné le traitement chirurgical de l'incontinence urinaire d'effort chez la femme depuis dix ans. La voie trans-obturatrice de dedans en dehors, développée il y a cinq ans dans notre Institution, connaît une diffusion mondiale. La technique est simple et reproductible et l'incidence des complications est réduite. Les taux de guérison de l'incontinence d'effort sont de près de 90% à 3 ans. Ces bons résultats sont confirmés dans la littérature internationale.

MOTS-CLÉS : *Incontinence - Bandelette sous-urétrale - Voie transobturatrice - TVT-O*

Cet article de revue présente une nouvelle technique chirurgicale mini-invasive pour traiter l'incontinence urinaire d'effort féminine. La procédure appelée le TVT-O («Tension-free Vaginal Tape-Obturator») et qui consiste à mettre en place une bandelette de soutènement urétral par voie transobturatrice «de dedans en dehors», a été mise au point et développée au sein du Service d'Urologie du CHU Sart Tilman de Liège. Nous détaillons ci-après l'historique du développement du TVT-O et décrivons les résultats d'études anatomiques et cliniques concernant cette technique, réalisées dans notre Service et par d'autres groupes.

DÉVELOPPEMENT DE L'APPROCHE TRANSOBTURATRICE «DE DEDANS EN DEHORS»¹

Les bandelettes sous-urétrales rétropubiennes sans tension, et en particulier le TVT («Tension-free Vaginal Tape») mis au point par le gynécologue suédois Ulf Ulmsten il y a un peu plus de 10 ans, ont révolutionné le traitement de l'incontinence urinaire d'effort chez la femme (1-3) (Fig. 1A). En 2001, une voie transobturatrice a été proposée pour la mise en place chirurgicale des bandelettes sous-urétrales, dans le but d'éviter l'espace pelvien rétropubien (4). Certains résultats cliniques initiaux (4, 5) ainsi que des travaux anatomiques (6, 7) ont suggéré

TVT-O, A NOVEL MINIMALLY INVASIVE TECHNIQUE FOR THE TREATMENT OF FEMAL STRESS URINARY INCONTIENCE FROM DEVELOPMENT TO CLINICAL EXPERIENCE

SUMMARY : Tension-free sub-urethral tapes have revolutionized the surgical treatment of female stress urinary incontinence for the past decade. The inside-out transobturator approach, developed in our Institution 5 years ago, is currently being utilized worldwide. The technique is simple and reproducible and the incidence of complications is minimized. Stress urinary incontinence cure rates of almost 90% are achieved after a 3-year minimum followup. These good results have been confirmed in the international literature.

KEYWORDS : *Incontinence - Sub-urethral tape - Transobturator approach - TVT-O*

que cette approche pourrait être plus sécurisante (Fig. 1B).

Les résultats récemment publiés de plusieurs études cliniques comparatives, randomisées ou non, semblent indiquer que les techniques rétropubiennes et transobturatrices génèrent des taux similaires de continence post-opératoire, de l'ordre de 85 à 95%, du moins à court terme (8-10). D'un point physiopathologique, nous avons émis l'hypothèse selon laquelle les taux de continence élevés obtenus avec les bandelettes placées de manière rétropubienne ou transobturatrice pourraient partager un dénominateur commun, qui consiste en la restauration d'un point fixe situé à la jonction entre le tiers moyen et le tiers distal de l'urètre postérieur (11). Nos travaux antérieurs ont en effet permis d'identifier un 'point fixe', véritable pivot de rotation ou de « kinking », séparant deux segments urétraux distincts, l'un inférieur et l'autre supérieur (12) (Fig. 2). Lors de l'interruption de la miction, le segment supérieur de l'urètre est attiré vers l'avant alors que le segment inférieur, plus court, est attiré en arrière. Ces mouvements urétraux autour du point de rotation jouent un rôle important dans les mécanismes responsables de la continence (12). Il y a plus de 20 ans, nous avons démontré que la correspondance anatomique de ce 'point fixe' est l'aponévrose périnéale moyenne (12, 13). Nous pensons dès lors que les bandelettes sous-urétrales pourraient restaurer cette structure aponévrotique sous-développée chez la femme (13) et qui pourrait être altérée par la grossesse ou l'accouchement.

(1) Professeur Ordinaire, Chef de Service, (2) Professeur, Institut d'Anatomie Humaine, Chef de Clinique, Service d'Urologie,

(3) Maître de Recherches F.R.S.-FNRS, Centre de Recherche en Cancérologie Expérimentale, Chef de Clinique, Service d'Urologie, CHU Sart-Tilman, Liège.

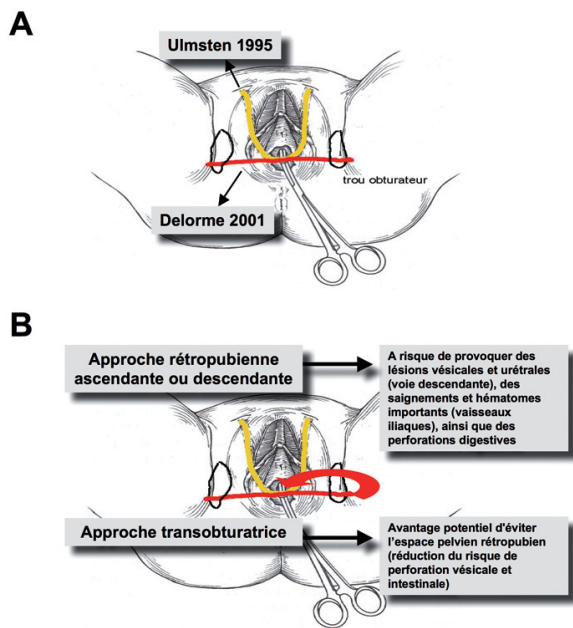


Figure 1A : Trajet des bandelettes sous-urétrales. Les bandelettes sous-urétrales peuvent être insérées selon une approche rétropubienne, en forme de U. Ces bandelettes rétropubiennes ont été décrites initialement par Ulf Ulmsten en 1995. La voie transobturatrice d'insertion des bandelettes sous-urétrales a été décrite par Emmanuel Delorme en 2001. Ces bandelettes ont un angle plus ouvert (en forme de V).
 1B : Avantages et inconvénients des deux voies.

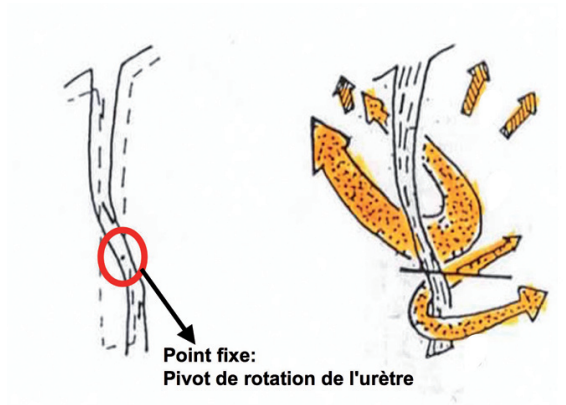


Figure 2 : Déplacements de segments urétraux autour d'un point de rotation ou 'point fixe' lors des efforts de retenue.

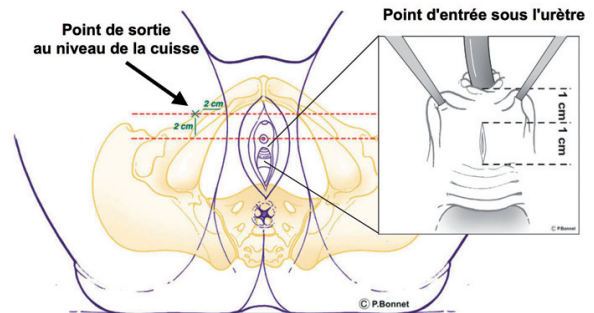


Figure 4 : Points d'entrée et de sortie de la bandelette TVT-O.

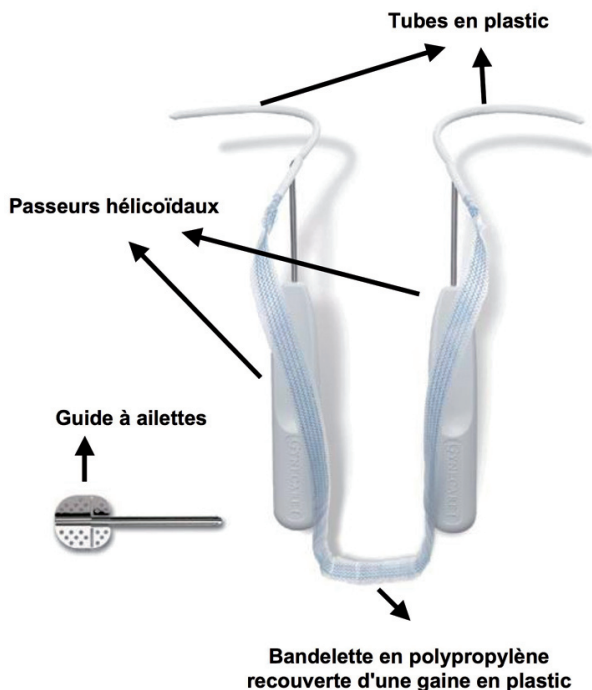
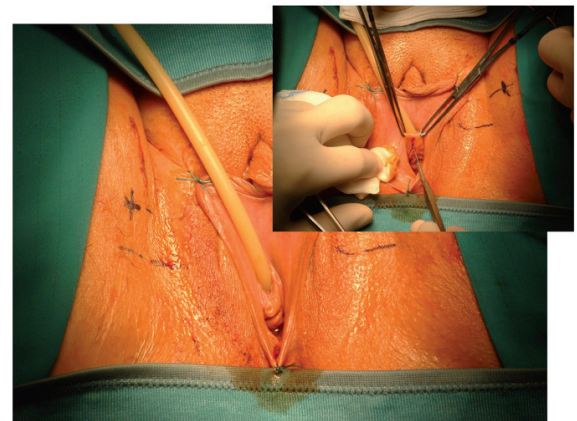


Figure 3 : Instrumentation spécifique du TVT-O.



L'approche transobturatrice initialement développée par l'urologue français Emmanuel Delorme (4) est apparue rapidement comme une alternative relativement séduisante par rapport

à la voie rétropubienne. Cependant, nous avons d'emblée suspecté que cette approche, au cours de laquelle la bandelette est insérée au travers des trous obturateurs de dehors en dedans (4, 14) - in extenso depuis les plis de la cuisse vers la portion inférieure de l'urètre - pourrait être associée à un risque de perforations vésicales et urétrales et de lésions de la branche antérieure

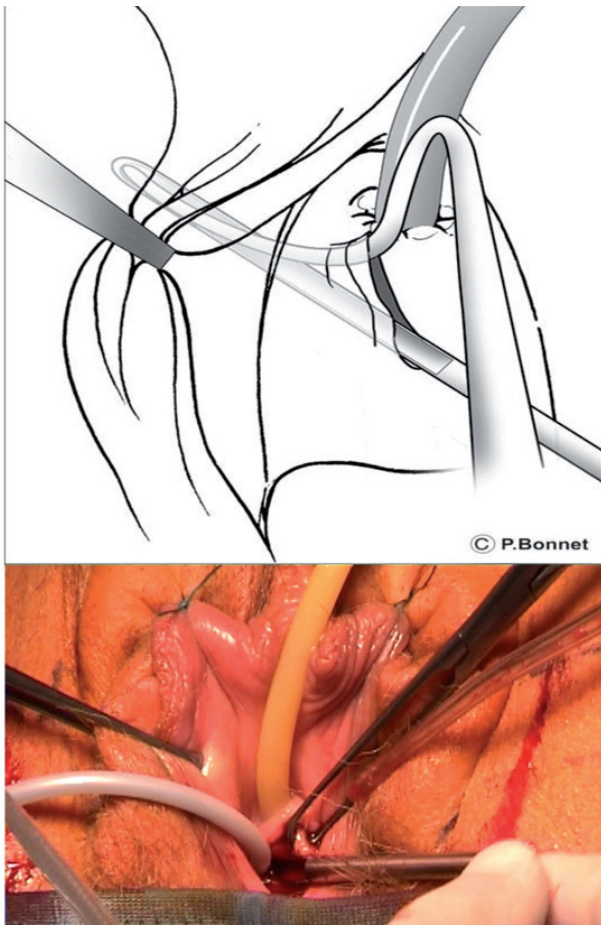


Figure 5 : Le guide autorise le passage des passeurs hélicoïdaux avec précision et sécurité.

de l'artère obturatrice. Plus d'une quinzaine de publications sur des séries cliniques anciennes ou récentes (11, 14-34) ainsi que les résultats de dissections anatomiques (7) ont confirmé notre présomption selon laquelle l'approche trans-obturatrice 'de dehors en dedans' peut occasionner de telles lésions, y compris des fistules vésico-vaginales suite au passage trans-vésical de la bandelette non reconnu au cours de l'intervention (33). Pour cette raison, certains auteurs recommandent que soit réalisée systématiquement à la fin de cette procédure (comme pour la voie rétropubienne) une cystoscopie afin de s'assurer de l'intégrité de la vessie (17, 18, 29, 32, 35).

Afin de minimiser l'incidence des complications urétrales et vésicales et afin d'assurer l'insertion précise et reproductible de la bandelette en respectant une dissection minimale des tissus, nous avons développé une nouvelle approche chirurgicale, le TVT transobturateur «de dedans en dehors» ou TVT-O. Au cours de cette procédure, qui utilise des instruments chirurgicaux spécifiques, la bandelette synthétique est insé-

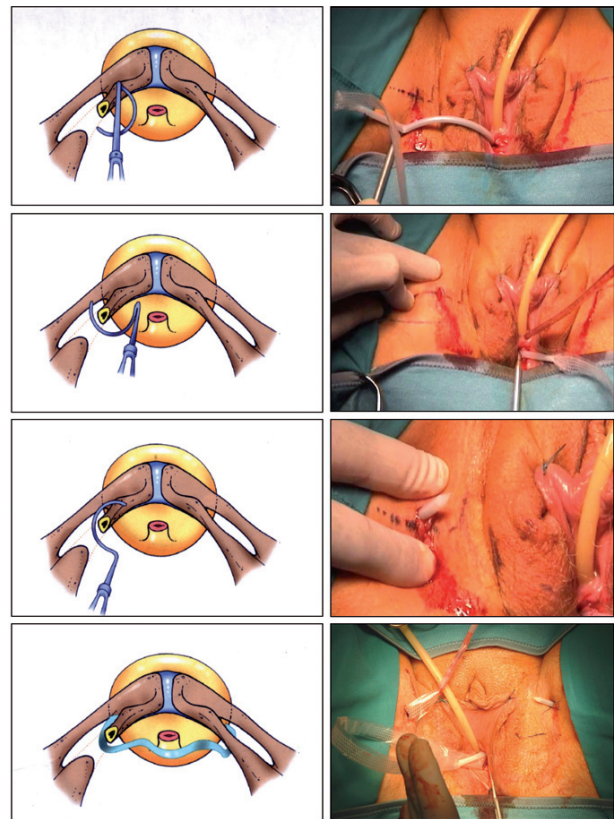
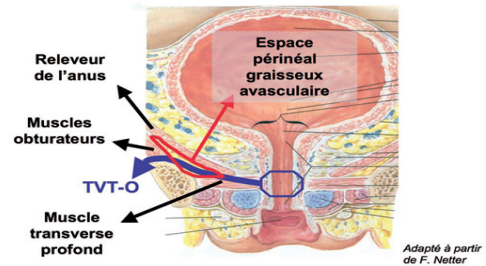


Figure 6 : Résumé des temps opératoires principaux de l'intervention, détaillant principalement la rotation des passeurs hélicoïdaux autour des branches pubiennes inférieures et leur sortie au niveau des cuisses.

A



B

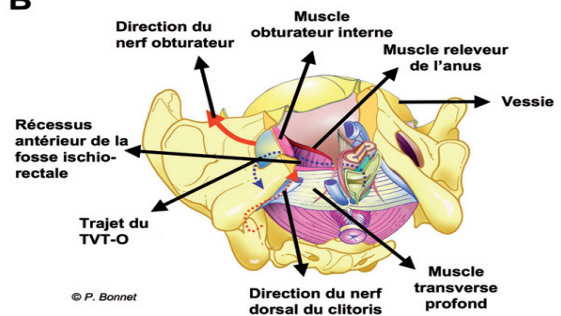


Figure 7A : Coupe frontale au niveau de l'urètre féminin montrant le trajet infra-pelvien de la bandelette TVT-O. A noter que les muscles releveurs de l'anus constituent la frontière entre espaces pelvien et périnéal. B) Modèle de bassin féminin en 3 dimensions montrant les rapports topographiques entre la bandelette TVT-O et les structures neuro-vasculaires de la région obturatrice.

rée depuis la région sous-urétrale, au travers des trous obturateurs, vers la région des plis de la cuisse, sans entrer à aucun moment dans l'espace pelvien (11, 36-38).

INSTRUMENTATION SPÉCIFIQUE DE LA TECHNIQUE TVO-O

Deux instruments chirurgicaux spécifiques ont été créés pour réaliser l'intervention: les passeurs hélicoïdaux assemblés avec leur tube, et un guide (Fig. 3).

Les passeurs hélicoïdaux sont des paires d'instruments, spécifiques pour les côtés gauche et droit. Ces instruments en acier inoxydable comprennent une portion spiralée et un manche droit. La portion spiralée comporte un segment circulaire de 3 cm de rayon, terminé par deux segments linéaires. Sur un plan perpendiculaire à l'axe du manche, la distance séparant les 2 extrémités du segment spiralé est de 2 cm. L'élément supporté par chaque passeur hélicoïdal est un «tube» creux, en polyéthylène présentant une extrémité distale pointue. Il comporte un orifice latéral, qui permet l'insertion du segment spiralé du passeur hélicoïdal dans sa lumière. L'extrémité proximale du tube est ouverte et attachée à une bandelette de polypropylène monofilament à pores larges (Ethicon Women's Health & Urology, Sommerville, New Jersey, USA) ainsi qu'à sa gaine plastique protectrice. Il est important de noter que la bandelette de polypropylène utilisée pour le TVT-O est exactement la même que celle utilisée pour le TVT.

Le guide est un instrument en acier inoxydable qui comprend une gouttière semi-circulaire et deux ailettes. Le guide agit comme chausse-pied et bras de levier pour faciliter l'introduction des passeurs, qui sont glissés le long de la gouttière du guide, depuis l'espace périnéal au travers des trous obturateurs (Fig. 5). Le guide joue aussi le rôle de barrière, empêchant les passeurs hélicoïdaux de pénétrer dans l'espace pelvien. Il permet enfin une dissection minimale et reproductible. Aucun guidage digital n'est nécessaire.

TECHNIQUE CHIRURGICALE

L'intervention peut être réalisée sous anesthésie générale, rachidienne, ou locale. Selon le type d'anesthésie, la patiente peut quitter l'hôpital le jour même ou le lendemain de l'intervention. Une antibioprophylaxie peropératoire est recommandée. Trois incisions sont réalisées : une incision sagittale d'1 cm de long de la muqueuse vaginale antérieure (point d'entrée) débutant 1 cm en-dessous du méat urétral et 2

incisions cutanées (points de sortie) de 0.5 cm, localisées 2 cm en dehors des plis de la cuisse et 2 cm au-dessus du niveau du méat urétral (Fig. 4). La technique chirurgicale a été détaillée antérieurement (11, 39); son principe général est résumé dans la Figure 6. La bandelette est positionnée sans tension sous la jonction entre les tiers moyen et distal de l'urètre (11). Etant donné le trajet strictement périnéal de la bandelette, il n'est pas nécessaire de réaliser, en fin d'intervention, une cystoscopie afin de vérifier l'absence de perforation vésicale. Une sonde vésicale de type Foley Charrière 16 est insérée au début de la procédure et est laissée en place pendant quelques heures, surtout si a été réalisée une anesthésie rachidienne qui peut réduire la contractilité détrusorienne. Après retrait de la sonde, il est vérifié que la patiente urine sans difficulté et une mesure de résidu est effectuée soit par sondage in-out soit par échographie sus-pubienne après la troisième miction. Les patientes opérées sont invitées à éviter les exercices physiques lourds ainsi que les rapports sexuels pendant les 4 semaines qui suivent l'opération, dans le but de favoriser l'intégration de la bandelette dans les tissus.

TRAVAUX ANATOMIQUES

Afin de déterminer le trajet anatomique exact de la bandelette et ses relations topographiques avec les organes et structures neuro-vasculaires avoisinants, nous avons réalisé des dissections de cadavres. Douze cadavres féminins, vierges d'antécédent d'intervention pelvienne ou périnéale, ont été disséqués. Le positionnement de la bandelette sous-urétrale a été réalisé chez chaque cadavre selon le protocole opératoire standard. Les régions périnéales antérieures et obturatrices ont été disséquées. La branche pubienne inférieure a été sectionnée et ôtée pour faciliter la dissection (36).

Nos études anatomiques ont montré que la bandelette est insérée selon le trajet constant suivant : pénétration depuis l'espace sous-urétral (jonction entre l'urètre moyen et distal) vers une région limitée médialement et crânialement par le muscle releveur de l'anus, caudalement par le muscle transverse profond, et latéralement par le muscle obturateur interne. Cette région graisseuse et avasculaire du périnée correspond au récessus antérieur de la fosse ischio-rectale (36) (Fig. 7A). Ensuite, la bandelette perce la membrane et muscles obturateurs et apparaît au niveau cutané après avoir traversé les muscles adducteurs et les tissus sous-cutanés. La bandelette est systématiquement à distance (i) du

nerf dorsal du clitoris (branche terminale du nerf honteux), qui est situé beaucoup plus superficiellement, sous l'aponévrose périnéale moyenne, (ii) des nerfs et vaisseaux obturateurs, et (iii) des vaisseaux fémoraux (36) (Fig. 7B).

Les structures vasculaires obturatrices ont également été disséquées précisément. Nos travaux de dissection ont systématiquement montré que la branche antérieure de l'artère obturatrice repose sur le bord externe de la branche pubienne inférieure, et est ainsi protégée par cette structure osseuse du passage de la bandelette (36).

Des données similaires ont été obtenues par deux autres groupes indépendants en Allemagne et aux USA dans des études incluant un total de 25 cadavres (37, 38). Toutes ces observations indiquent que la bandelette TVT-O passe de la région périnéale au travers des régions obturatrices et de la cuisse, sans entrer dans la cavité pelvienne. La vessie, le nerf honteux, et les structures neuro-vasculaires obturatrices et fémorales sont à distance significative du trajet de dissection. L'urètre et la paroi vaginale sont constamment sous le contrôle de la vue. Plus important encore, ces données anatomiques sont largement corroborées par notre expérience clinique du TVT-O. En effet, nous n'avons rencontré à ce jour aucune complication vésicale, urétrale, vasculaire ou neurologique parmi plus de 800 patientes traitées.

DONNÉES CLINIQUES

Depuis mars 2002, un total de 810 patientes consécutives ont bénéficié de la mise en place d'un TVT-O dans notre service. Toutes les patientes présentaient une incontinence urinaire d'effort démontrée cliniquement avec test d'effort («stress test») positif. L'intervention a chaque fois été réalisée selon le même protocole, indépendamment de la taille ou du poids de la patiente. Chacun des 1610 passeurs/tubes ont été passés au travers des trous obturateurs et sont sortis au niveau de la peau des cuisses exactement là où les points de sortie avaient été marqués. La durée de l'intervention n'a pas excédé 20 minutes. Les complications survenues dans notre série sont détaillées dans le Tableau I. Nous n'avons pas observé de perforation vésicale ou urétrale ni de saignement significatif (>200 cc) au cours de l'intervention. Nous n'avons pas déploré d'hématome périnéal ou obturateur, de complication neurologique, vésicale, urétrale, digestive, ou de fistule après l'intervention. Chez 4 patientes (0.49%), nous avons noté, lors de la dissection, une perforation de la paroi vaginale au niveau du sillon latéral, reconnue et suturée

TABLEAU I : COMPLICATIONS PÉRI ET POST OPÉRATOIRES DANS NOTRE SÉRIE DE 810 PATIENTES TRAITÉES PAR LA TECHNIQUE TVT-O POUR INCONTINENCE URINAIRE D'EFFORT

Complication	Nbre de patientes (%)
Neurologique	0 (0%)
Perforation vessie/intestin	0 (0%)
Lésion urétrale	0 (0%)
Perforation vaginale§	4 (0.49%)
Saignement (>200 mL)	0 (0%)
Hématome	0 (0%)
Abcès#	3 (0.37%)
Erosion urétrale	1 (0.12%)
Erosion vaginale	3 (0.37%)

§ Perforations de paroi vaginale reconnues au cours de l'intervention, suturées, avec réorientation de la dissection, évolution favorable chez 2 patientes alors qu'une patiente a développé une érosion vaginale
Trois patientes ont développé un abcès dans les suites de l'insertion du TVT-O. Chez une patiente, l'abcès était localisé dans la cuisse et a nécessité un drainage chirurgical (11). Pour les deux autres patientes, l'abcès était situé soit au niveau périnéal soit au niveau périnéal et obturateur. Dans ces deux derniers cas, il existait des pertes vaginales avec individualisation d'un petit pertuis de drainage au niveau vaginal.

immédiatement. Après réorientation du trajet de dissection, la bandelette a été insérée sans difficulté. Trois patientes (0.37%) ont présenté une complication infectieuse avec abcédation. Au total, à ce jour, une érosion vaginale de la bandelette a été observée chez moins de 0.5% des patientes. Une érosion urétrale est survenue chez une patiente qui avait bénéficié antérieurement de la mise en place, à 2 reprises, d'un TVT.

Notre évaluation clinique du TVT-O a initialement consisté en une étude de faisabilité qui a porté sur les patientes opérées au cours de la première année de notre expérience, entre mars 2002 et février 2003 (11). Dans la suite, à partir de mars 2003, nous nous sommes attachés à collecter de manière prospective les résultats de cette technique au moyen d'un protocole strict d'évaluation (40, 41).

ÉTUDE DE FAISABILITÉ

Notre étude initiale de faisabilité du TVT-O a compris 113 patientes: 77 patientes avec procédure de TVT-O isolée et 36 patientes avec procédure de TVT-O associée à une cure de prolapsus. L'âge moyen des patientes était de 62 ans (29-88). La cohorte de patientes était hétérogène et non sélectionnée. En effet, 30%, 10%, 44% et 15% des patientes présentaient avant intervention une instabilité vésicale, une incontinence mixte, une pression de clôture urétrale basse, et des antécédents de chirurgie pour incontinence/prolapsus, respectivement. Toutes les patientes ont été suivies au moins 6 mois avec un suivi moyen de 10.1 mois (6-17.9) pour la cohorte entière. Une patiente a été perdue de vue après un mois, et 4 autres patientes ont été perdues de vue après 6 mois de suivi.

Taux de continence post-opératoire

Au total, après un suivi post-opératoire minimal de 6 mois chez 108 patientes évaluables, 90,7% d'entre elles ne rapportaient plus aucune incontinence urinaire d'effort alors que 3,7% des patientes étaient améliorées.

Douleur post-opératoire

La survenue d'une symptomatologie douloureuse post-opératoire a été collationnée de manière méticuleuse. Dix-sept patientes (15%) ont décrit des douleurs post-opératoires, uni- or bilatérales. La douleur était localisée dans les cuisses, les hanches, la colonne lombaire, ou était de type «sciatalgie» chez 13, 2, 1, and 1 patientes, respectivement. Les coxalgies, lombalgies et sciatalgies étaient essentiellement d'origine positionnelle (position gynécologique avec flexion des hanches à 100-110°) et parfois favorisées par un terrain arthrosique prédisposant. La douleur était le plus souvent décrite comme modérée et, dans notre expérience, n'a pas requis l'administration d'antalgiques opiacés. Les symptômes douloureux étaient temporaires avec disparition de ceux-ci habituellement dans les 2 jours suivant l'intervention. Aucune douleur n'était plus rapportée par aucune des patientes 1 mois après l'opération. Ainsi, sur base de ces données, nous informons systématiquement les patientes avant l'intervention que des douleurs peuvent survenir en post-opératoire et, ce, de manière transitoire.

Complications

Rétention. Sept patientes (5,4%) ont présenté une rétention post-opératoire complète, qui a été traitée médicalement chez 4 patientes et chirurgicalement chez 3 patientes par procédure d'abaissement immédiat de la bandelette. La rétention post-opératoire est beaucoup moins fréquente aujourd'hui, sans doute en raison de l'expérience acquise pour le positionnement sans tension de la bandelette sous l'urètre.

Autres complications. Une érosion vaginale mineure a été observée chez 1 patiente et n'a pas requis de correction chirurgicale. Une infection urinaire a été notée chez 3 patientes. Une dyspareunie était rapportée par 2 patientes à la visite 6 mois après l'intervention. Une thrombose veineuse superficielle s'est développée chez 1 patiente au jour 8 après intervention, avec développement secondaire d'un abcès qui a nécessité un drainage. L'évolution de cette patiente a été favorable. Bien que ce sepsis n'ait pas été en contact avec la région opératoire (l'abcès s'est développé plus ou moins 10 cm plus bas dans

la cuisse que le point de sortie du passeur), à la suite de ce problème infectieux, nous avons systématiquement administré une antibio-prophylaxie puissante à toutes les patientes opérées de TVT-O.

ETUDE OBSERVATIONNELLE PROSPECTIVE D'EFFICACITÉ

En mars 2003, nous avons initié une étude d'efficacité dans le but de déterminer avec précision et de manière prospective l'efficacité et les taux de complications du TVT-O. Les critères d'inclusion suivants ont été sélectionnés: âge entre 18 et 85 ans, incontinence urinaire d'effort démontrée objectivement avec stress test positif, capacité cystométrique maximale supérieure ou égale à 300 mL, absence d'instabilité ou d'acontractilité vésicale démontrée par examen urodynamique, résidu post-mictionnel inférieur à 100 mL, absence de pathologie neurologique, acceptation de se soumettre aux visites de suivi, signature d'un formulaire de consentement éclairé, absence de contre-indication à l'opération, absence de grossesse (ou de désir de grossesse ultérieure), et absence d'infection vaginale ou urinaire active.

Afin de juger de l'efficacité du traitement, nous avons utilisé un questionnaire permettant d'établir des scores de symptômes (questionnaire de Mesure du Handicap Urinaire évaluant incontinence d'effort, pollakiurie diurne et nycturie, urgences et incontinence par urgences, et dysurie), des calendriers mictionnels, un questionnaire de qualité de vie validé (Ditrovie), et une échelle visuelle analogique de la sévérité de l'incontinence.

A ce jour, plus de 500 patientes ont été incluses dans cette étude observationnelle prospective. Les résultats concernant les 102 premières patientes traitées de manière consécutive entre le 1er mars et le 31 décembre 2003 et pour lesquelles un suivi minimal de 3 ans était disponible ont été récemment analysés (41). La procédure a été associée à une cure de prolapsus chez 16 patientes (15,7%). Parmi les 102 patientes, 11 n'étaient plus évaluables après 3 ans car perdues de vue (7 patientes), décédées (2 patientes), ou souffrant de maladie d'Alzheimer (2 patientes).

Taux post-opératoire de continence urinaire à l'effort

Au total, une disparition complète de l'incontinence urinaire d'effort était rapportée par 87,9% des patientes alors que 8,8% des patientes étaient considérées comme améliorées (réduction d'au moins 50% de l'importance des fuites à l'effort). Ces taux de disparition et d'amélio-

TABLEAU II : ANALYSE DES TAUX DE GUÉRISON ET D'AMÉLIORATION SUBJECTIVE ET OBJECTIVE DE L'INCONTINENCE URINAIRE D'EFFORT 1 AN ET 3 ANS APRÈS TRAITEMENT PAR LA TECHNIQUE TVT-O

Evaluation subjective				Evaluation objective	
Patientes guéries		Patientes guéries ou améliorées§		Stress test négatif	
1 an de suivi	3 ans de suivi	1 an de suivi	3 ans de suivi	1 an de suivi	3 ans de suivi
90.9%	87.9%	95.9%	96.7%	91.9%	90.2%

§ Amélioration de l'incontinence urinaire d'effort définie par une réduction d'au moins 50% de l'importance des symptômes sur base des scores d'échelle de symptômes du questionnaire de Mesure du Handicap Urinaire

ration de l'incontinence urinaire d'effort étaient similaires à ceux obtenus 1 an après l'intervention, indiquant l'absence de dégradation significative des résultats avec le temps (41) (Tableau II). De plus, ils étaient comparables à ceux rapportés dans la littérature pour la technique rétro-pubienne TVT (42-46).

Sur base d'un autoquestionnaire validé (Ditrovie) évaluant la qualité de vie liée aux symptômes urinaires, on notait une amélioration très significative de celle-ci après TVT-O. De même, la sévérité de l'incontinence urinaire évaluée à l'aide d'une échelle visuelle analogique restait très significativement réduite 3 ans après l'intervention.

Evolution post-opératoire des symptômes du bas appareil urinaire et des paramètres mictionnels

L'évolution post-opératoire des symptômes d'impériosité et de fréquence mictionnelles (urgences, incontinence par urgences, pollakiurie diurne et nycturie) est résumée dans le Tableau III. Après un suivi minimal de 3 ans, l'importance de tous ces symptômes était significativement réduite par rapport à la période pré-opératoire. Une disparition ou nette amélioration des symptômes d'urgences était notée par 70-75% des patientes présentant ces symptômes avant l'intervention. La survenue ou l'aggravation des urgences/incontinence par urgences était rapportée par $\pm 11\%$ et $\pm 5\%$ des patientes, respectivement.

L'importance des difficultés mictionnelles (dysurie) n'était pas modifiée 3 ans après l'intervention. A la dernière visite, moins de 5% des patientes signalaient l'apparition d'une dysurie alors que les patientes présentant de la dysurie en pré-opératoire signalaient une réduction ou une disparition de leurs difficultés mictionnelles - principalement celles qui avaient bénéficié

TABLEAU III : EVOLUTION DES SYMPTÔMES DU BAS APPAREIL URINAIRE 3 ANS APRÈS LE TRAITEMENT PAR RVT-O

Symptôme	Urgences mictionnelles	Incontinence urinaire par urgences	Pollakiurie diurne et nycturie	Dysurie
Disparition	71.1%	71.4%	60.0%	75.0%
Amélioration	2.6%	0.0%	20.0%	25.0%
Pas de modification	21.0%	22.9%	20.0%	0.0%
Aggravation	5.3%	5.7%	0.0%	0.0%
Apparition	11.3%	10.7%	6.2%	2.4%

d'une cure de prolapsus vaginal concomitante du TVT-O. Ces informations concernant l'évolution des symptômes du bas appareil urinaire sont bien entendu très utiles pour informer au mieux les patientes quant à l'évolution potentielle de leur fonction urinaire après intervention.

Du point de vue des paramètres urodynamiques, le débit maximal était modérément, mais significativement réduit alors que les valeurs de résidu n'étaient pas significativement modifiées par la mise en place de la bandelette.

Complications

Une seule complication per-opératoire a été observée. Il s'agissait d'une lacération mineure de la paroi vaginale antérieure lors de la dissection. Celle-ci a été suturée immédiatement et la patiente n'a pas développé d'érosion ultérieurement.

Au cours de la première année post-opératoire, la bandelette a été abaissée ou sectionnée chez 4 patientes en raison de problèmes obstructifs.

A nouveau, dans cette étude prospective, nous n'avons pas observé de complication urétrale, vésicale, neurologique, vasculaire, ou digestive per- ou post-opératoire. Aucune patiente n'a rapporté de douleur post-opératoire persistante.

DONNÉES DE LA LITTÉRATURE

L'approche transobturatrice pour la mise en place de bandelettes sous-urétrales a connu un réel engouement parmi les urologues et gynécologues au cours des 3 dernières années (47). A ce jour, le système TVT-O, commercialisé depuis janvier 2004 par la compagnie Ethicon Women's Health & Urology, a été utilisé pour traiter plus de 200,000 patientes dans le monde.

Les résultats de plusieurs études cliniques menées par différents groupes ont confirmé la très faible morbidité associée à cette procédure

(32, 48-59). Cinq études prospectives randomisées (53, 55-58) et 3 études rétrospectives (49, 52, 59) ont comparé les résultats du TVT-O à ceux du TVT, considéré encore par beaucoup comme le traitement chirurgical de référence de l'incontinence urinaire d'effort chez la femme. Toutes ces études ont démontré que les taux de continence post-opératoire pour les 2 techniques étaient similaires. De plus, il a été observé que la durée opératoire pour la technique TVT-O est généralement plus courte que celle du TVT (aucune cystoscopie de contrôle n'est nécessaire pour le TVT-O). Finalement, certains groupes ont conclu que le TVT-O semble occasionner moins de complications péri- et post-opératoires que la voie rétropubienne (49, 52, 53, 57, 59).

CONCLUSIONS

Le TVT-O, utilisant la voie transobturatrice de dedans en dehors, est une nouvelle technique chirurgicale employant une instrumentation adaptée et spécifique. Il s'agit d'une technique simple, rapide, et très sécurisante. Elle permet l'insertion précise d'une bandelette en polypropylène après dissection minimale, tout en contrôlant l'urètre et en évitant le pelvis. Aucune plaie urétrale ou vésicale n'a été observée et aucune complication vasculaire, digestive ou neurologique n'a été déplorée dans notre expérience. En raison du trajet strictement extra-pelvien de la bandelette TVT-O, un contrôle cystoscopique n'est pas nécessaire en fin de procédure. Le taux de continence urinaire complète à l'effort après un suivi minimal de 3 ans approche les 90%. Ce résultat est très comparable à ceux rapportés après mise en place de bandelette par voie rétropubienne (TVT). D'autres groupes ayant évalué la technique TVT-O rapportent une morbidité très faible et des taux de succès similaires aux nôtres.

BIBLIOGRAPHIE

- Ulmsten U, Henriksson L, Johnson P et al.— An ambulatory surgical procedure under local anesthesia for treatment of female urinary incontinence. *Int Urogynecol J Pelvic Floor Dysfunct*, 1996, **7**, 81-85.
- Sanjurjo S, Ben Younes A, Bonnet P et al.— Le TVT: Traitement révolutionnaire de l'incontinence urinaire. *Rev Med Liege*, 2002, **57**, 765-770.
- Nilsson CG, Kuuva N, Falconer C et al.— Long-term results of the tension-free vaginal tape (TVT) procedure for surgical treatment of female stress urinary incontinence. *Int Urogynecol J Pelvic Floor Dysfunct*, 2001, **12**, S5-8.
- Delorme E.— Transobturator urethral suspension : mini-invasive procedure in the treatment of stress urinary incontinence in women. *Prog Urol*, 2001, **11**, 1306-1313.
- Droupy S, deTayrac R, Delorme E.— Trans-obturator urethral support for female stress urinary incontinence: 1-year outcome of a new surgical procedure. *Eur Urol*, 2003, **2**, 197.
- Delmas V, Hermieu JF, Dompeyre P et al.— The uratape transobturator sling in the treatment of female stress urinary incontinence: Mechanism of action. *Eur Urol*, 2003, **2**, 196.
- Delmas V, Hermieu JF, Dompeyre P et al.— The transobturator slingtape uratape: Anatomical dangers. *Eur Urol*, 2003, **2**, 197.
- Sung VW, Schleinitz MD, Rardin CR et al.— Comparison of retropubic vs transobturator approach to midurethral slings: a systematic review and meta-analysis. *Am J Obstet Gynecol*, 2007, **197**, 3-11.
- Novara G, Ficarra V, Boscolo-Berto R et al.— Tension-Free Midurethral Slings in the Treatment of Female Stress Urinary Incontinence : A Systematic Review and Meta-analysis of Randomized Controlled Trials of Effectiveness. *Eur Urol*, 2007, in press.
- Latthe PM, Foon R, Toozs-Hobson P.— Transobturator and retropubic tape procedures in stress urinary incontinence: a systematic review and meta-analysis of effectiveness and complications. *Br J Obstet Gynaecol*, 2007, **114**, 522-531.
- de Leval J.— Novel surgical technique for the treatment of female stress urinary incontinence: transobturator vaginal tape inside-out. *Eur Urol*, 2003, **44**, 724-730.
- de Leval J.— Contribution à l'étude du sphincter strié chez l'homme. *Acta Urol Belg*, 1984, **52**, 1-147.
- Testut L.— Traité d'Anatomie Humaine. 8^{ème} édition, Paris, 1931, 460-461.
- Dargent D, Bretones S, George P et al.— Insertion of a suburethral sling through the obturator membrane in the treatment of female urinary incontinence. *Gynecol Obstet Fertil*, 2002, **30**, 576-582.
- Hermieu JF, Messas A, Delmas V et al.— Bladder injury after TVT transobturator. *Prog Urol*, 2003, **13**, 115-117.
- Delorme E.— Re : Plaie vésicale après bandelette transobturatrice by Hermieu et al. (*Prog Urol* 13:115-117, 2003). *Prog Urol*, 2003, **13**, 117.
- Minaglia S, Ozel B, Klutke C et al.— Bladder injury during transobturator sling. *Urology*, 2004, **64**, 376-377.
- Kuhn A.— Re : Novel surgical technique for the treatment of female stress urinary incontinence: transobturator vaginal tape inside-out. de Leval J. *Eur Urol* 2003, **44**, 724-730. *Eur Urol*, 2004, **46**, 136.
- Costa P, Grise P, Droupy S et al.— Surgical treatment of female stress urinary incontinence with a trans-obturator-tape (T.O.T.) Uratape®: Short term results of a prospective multicentric study. *Eur Urol*, 2004, **46**, 102-106.
- Cindolo L, Salzano L, Rota G et al.— Tension-free transobturator approach for female stress urinary incontinence. *Minerva Urol Nefrol*, 2004, **56**, 89-98.
- Krauth JS, Rasoamiamanana H, Barletta H et al.— Sub-urethral tape treatment of female urinary incontinence--morbidity assessment of the trans-obturator route

- and a new tape (I-STOP) : a multi-centre experiment involving 604 cases. *Eur Urol*, 2005, **47**, 102-106.
22. de Leval J.— Reply to A. Kuhn; Re : Novel surgical technique for the treatment of female stress urinary incontinence: transobturator vaginal tape inside-out. *Eur Urol*, 2004, **46**, 136-137.
 23. de Leval J.— Reply to V. Delmas; Re: Novel surgical technique for the treatment of female stress urinary incontinence: transobturator vaginal tape inside-out. *Eur Urol*, 2004, **46**, 134-136.
 24. Roumeguere T, Quackels T, Bollens R et al.— Transobturator vaginal tape (TOT) for female stress incontinence: one year follow-up in 120 patients. *Eur Urol*, 2005, **48**, 805-809.
 25. Smith PP, Appell RA.— Transobturator tape, bladder perforation, and paravaginal defect: a case report. *Int Urogynecol J Pelvic Floor Dysfunct*, 2006, 1-3.
 26. Fischer A, Fink T, Zachmann S et al.— Comparison of retropubic and outside-in transoburator sling systems for the cure of female genuine stress urinary incontinence. *Eur Urol*, 2005, **48**, 799-804.
 27. Roth CC, Winters JC, Woodruff AJ.— What's new in slings: an update on midurethral slings. *Curr Opin Urol*, 2007, **17**, 242-247.
 28. Purnichescu V, Cheret-Benoist A, Eboue C et al.— Surgical treatment for female stress urinary incontinence by transobturator tape (outside in). Study of 70 cases. *J Gynecol Obstet Biol Reprod (Paris)*, 2007, in press.
 29. Busby G, Broome J.— Necrotising fasciitis following unrecognised bladder injury during transobturator sling procedure. *Br J Obstet Gynaecol*, 2007, **114**, 111-112.
 30. Jasaitis Y, Sergent F, Tanneau Y et al.— Vesicovaginal fistula after transobturator tape. *Prog Urol*, 2007, **17**, 253-255.
 31. Grise P, Droupy S, Saussine C et al.— Transobturator tape sling for female stress incontinence with polypropylene tape and outside-in procedure: prospective study with 1 year of minimal follow-up and review of transobturator tape sling. *Urology*, 2006, **68**, 759-763.
 32. Abdel-Fattah M, Ramsay I, Pringle S.— Lower urinary tract injuries after transobturator tape insertion by different routes: a large retrospective study. *Br J Obstet Gynaecol*, 2006, **113**, 1377-1381.
 33. Starkman JS, Meints L, Scarpero HM et al.— Vesicovaginal fistula following a transobturator midurethral sling procedure. *Int Urogynecol J Pelvic Floor Dysfunct*, 2007, **18**, 113-115.
 34. Game X, Mouzin M, Vaessen C et al.— Obturator infected hematoma and urethral erosion following transobturator tape implantation. *J Urol*, 2004, **171**, 1629.
 35. Smith PP, Appell RA.— Transobturator tape, bladder perforation, and paravaginal defect : a case report. *Int Urogynecol J Pelvic Floor Dysfunct*, 2007, **18**, 99-101.
 36. Bonnet P, Waltregny D, Reul O et al.— Transobturator vaginal tape inside-out (TVT-O) for the surgical treatment of female stress urinary incontinence: Anatomical considerations. *J Urol*, 2005, **173**, 1223-1228.
 37. Rogers R, Lucente V, Raders J.— Anatomic considerations for the TVT obturator approach for the correction of female stress urinary incontinence. *Neurourology & Urodynamics*, 2004, **23**, 155.
 38. Reisenauer C, Kirschniak A, Drews U et al.— Transobturator vaginal tape inside-out. A minimally invasive treatment of stress urinary incontinence : surgical procedure and anatomical conditions. *Eur J Obstet Gynecol Reprod Biol*, 2006, **127**, 123-129.
 39. de Leval J, Waltregny D.— New surgical technique for treatment of stress urinary incontinence : TVT-Obturator: New developments and results. *Surg Tech Int*, 2005, **14**, 212-221.
 40. Waltregny D, Reul O, Mathantu B et al.— Inside out transobturator vaginal tape for the treatment of female stress urinary incontinence: interim results of a prospective study after a 1-year minimum followup. *J Urol*, 2006, **175**, 2191-2195.
 41. Waltregny D, Gaspar Y, Reul O et al.— TVT-O for the treatment of female stress urinary incontinence : Results of a prospective study after a 3-year minimum follow-up. *Eur Urol*, 2007, in press.
 42. Ulmsten U, Johnson P, Rezapour M.— A three-year follow up of tension free vaginal tape for surgical treatment of female stress urinary incontinence. *Br J Obstet Gynaecol*, 1999, **106**, 345-350.
 43. Olsson I, Kroon U.— A three-year postoperative evaluation of tension-free vaginal tape. *Gynecol Obstet Invest*, 1999, **48**, 267-269.
 44. Debodinance P, Delporte P, Engrand JB et al.— Tension-free vaginal tape (TVT) in the treatment of urinary stress incontinence: 3 years experience involving 256 operations. *Eur J Obstet Gynecol Reprod Biol*, 2002, **105**, 49-58.
 45. Lo TS, Horng SG, Liang CC et al.— Ultrasound assessment of mid-urethra tape at three-year follow-up after tension-free vaginal tape procedure. *Urology*, 2004, **63**, 671-675.
 46. Meltomaa S, Backman T, Haarala M.— Concomitant vaginal surgery did not affect outcome of the tension-free vaginal tape operation during a prospective 3-year followup study. *J Urol*, 2004, **172**, 222-226.
 47. Abdel-Fattah M, Ramsay I.— Transobturator tension free vaginal tapes: are they the way forward in the surgical treatment of urodynamic stress incontinence? *Int J Surg*, 2007, **5**, 3-10.
 48. Debodinance P.— Trans-obturator urethral sling for the surgical correction of female stress urinary incontinence: Outside-in (Monarc®) versus inside-out (TVT-O®) Are the two ways reassuring? *Eur J Obstet Gynecol Reprod Biol*, 2007, **133**, 232-238.
 49. Sola Dalenz V, Pardo J, Ricci P et al.— TVT versus TVT-O for minimally invasive surgical correction of stress urinary incontinence. *Int Braz J Urol*, 2007, **33**, 246-253.
 50. Sola Dalenz V, Pardo Schanz J, Richi Arriola P et al.— Minimal invasive surgery in female urinary incontinence: TVT-O. *Actas Urol Esp*, 2006, **30**, 61-66.
 51. Neuman M.— TVT-Obturator: Preliminary results of the first 100 operations with a novel procedure for the treatment of female stress urinary incontinence. *Harefuah*, 2005, **144**, 314-316.
 52. Neuman M.— TVT and TVT-Obturator: comparison of two operative procedures. *Eur J Obstet Gynecol Reprod Biol*, 2007, **131**, 89-92.
 53. Zullo MA, Plotti F, Calcagno M et al.— One-year follow-up of tension-free vaginal tape (TVT) and trans-obturator suburethral tape from inside to outside (TVT-O) for surgical treatment of female stress urinary incontinence: a prospective randomised trial. *Eur Urol*, 2007, **51**, 1376-1382.

54. Lim JL, Quinlan DJ.— Safety of a new transobturator suburethral synthetic sling (TVT-O) procedure during the training phase. *J Obstet Gynaecol Can*, 2006, **28**, 214-217.
55. Liapis A, Bakas P, Giner M et al.— Tension-free vaginal tape versus tension-free vaginal tape obturator in women with stress urinary incontinence. *Gynecol Obstet Invest*, 2006, **62**, 160-164.
56. Laurikainen E, Valpas A, Kivela A et al.— Retropubic compared with transobturator tape placement in treatment of urinary incontinence: a randomized controlled trial. *Obstet Gynecol*, 2007, **109**, 4-11.
57. Meschia M, Bertozzi R, Pifarotti P et al.— Peri-operative morbidity and early results of a randomised trial comparing TVT and TVT-O. *Int Urogynecol J Pelvic Floor Dysfunct*, 2007, in press.
58. Lee KS, Han DH, Choi YS et al.— A prospective trial comparing tension-free vaginal tape and transobturator vaginal tape inside-out for the surgical treatment of female stress urinary incontinence: 1-year followup. *J Urol*, 2007, **177**, 214-218.
59. Descazeaud A, Salet-Lizee D, Villet R et al.— TVT-O treatment of stress urinary incontinence: immediate and one-year results. *Gynecol Obstet Fertil*, 2007, in press.

Les demandes de tirés à part sont à adresser au Pr. J. de Leval, Service d'Urologie, Bloc Central, -1, Bat. B35, CHU Sart Tilman Liège, 4000 Liège, Belgique.
Email : jean.deleval@ulg.ac.be