

Anatomie du pelvis féminin

Bootcamp de gynécologie

A. Lagier

Mise à jour 2025

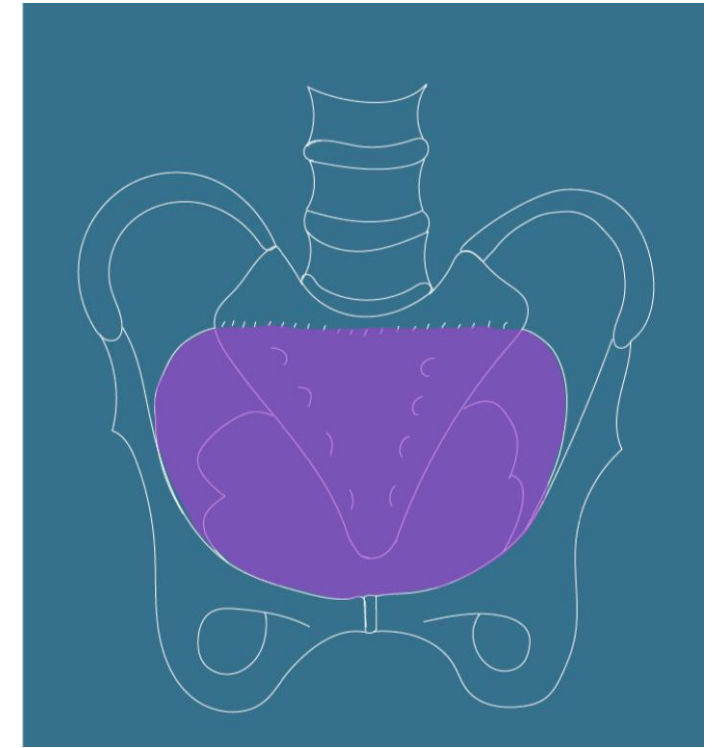
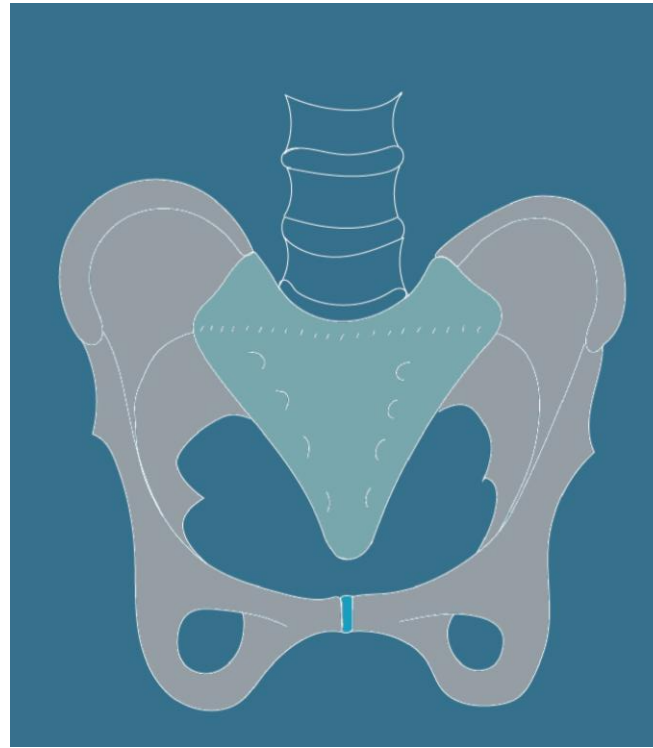
Définition: limites

- Synonymes:

- Pelvis
- Petit bassin
- Bassin obstétrical

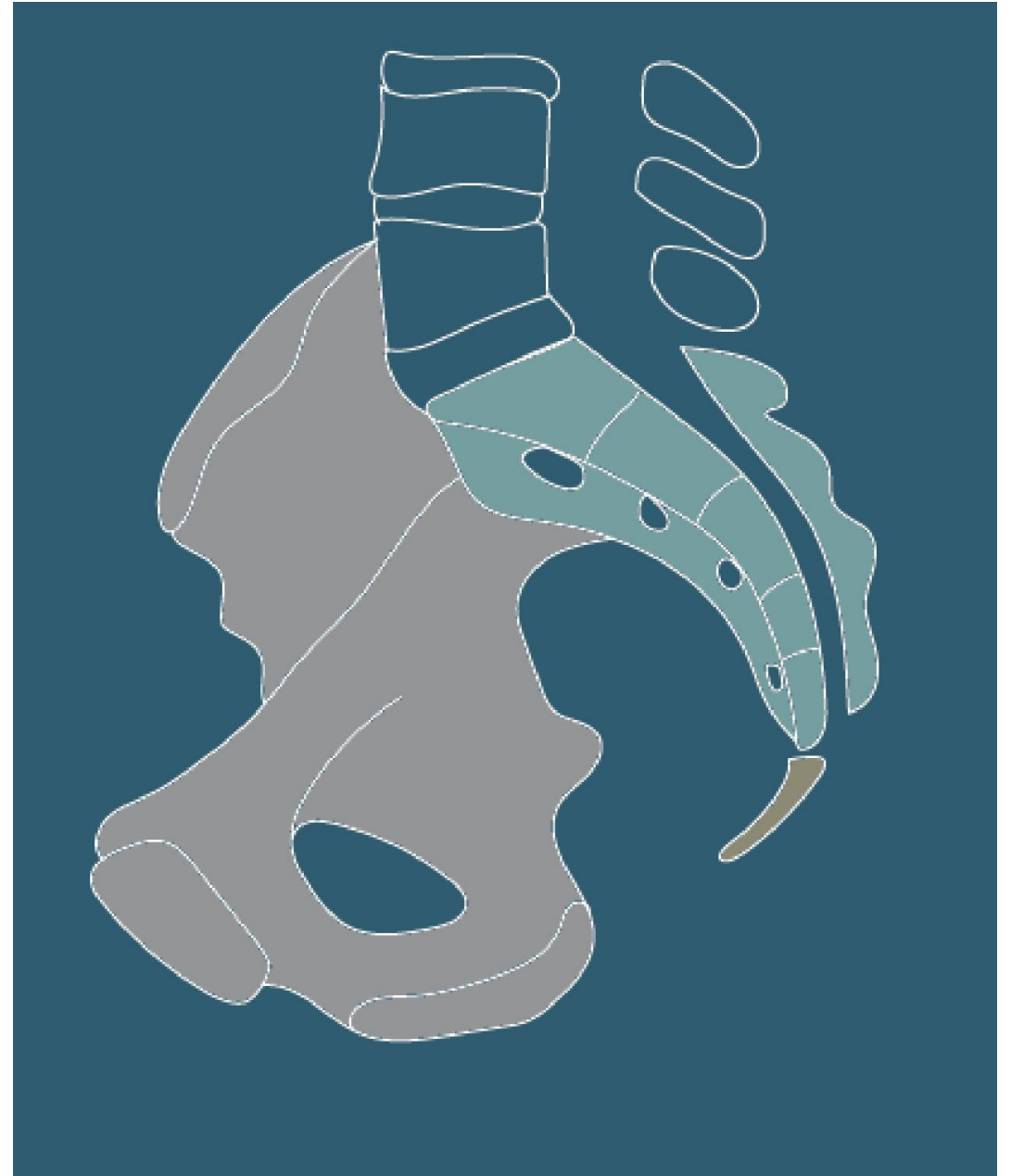
- Limites:

- En arrière: Sacrum
- Latéralement: os coxaux
- En avant: la symphyse pubienne
- En haut: le détroit supérieur
- En bas: Diaphragme pelvien (Muscle levator ani + muscle coccygien)



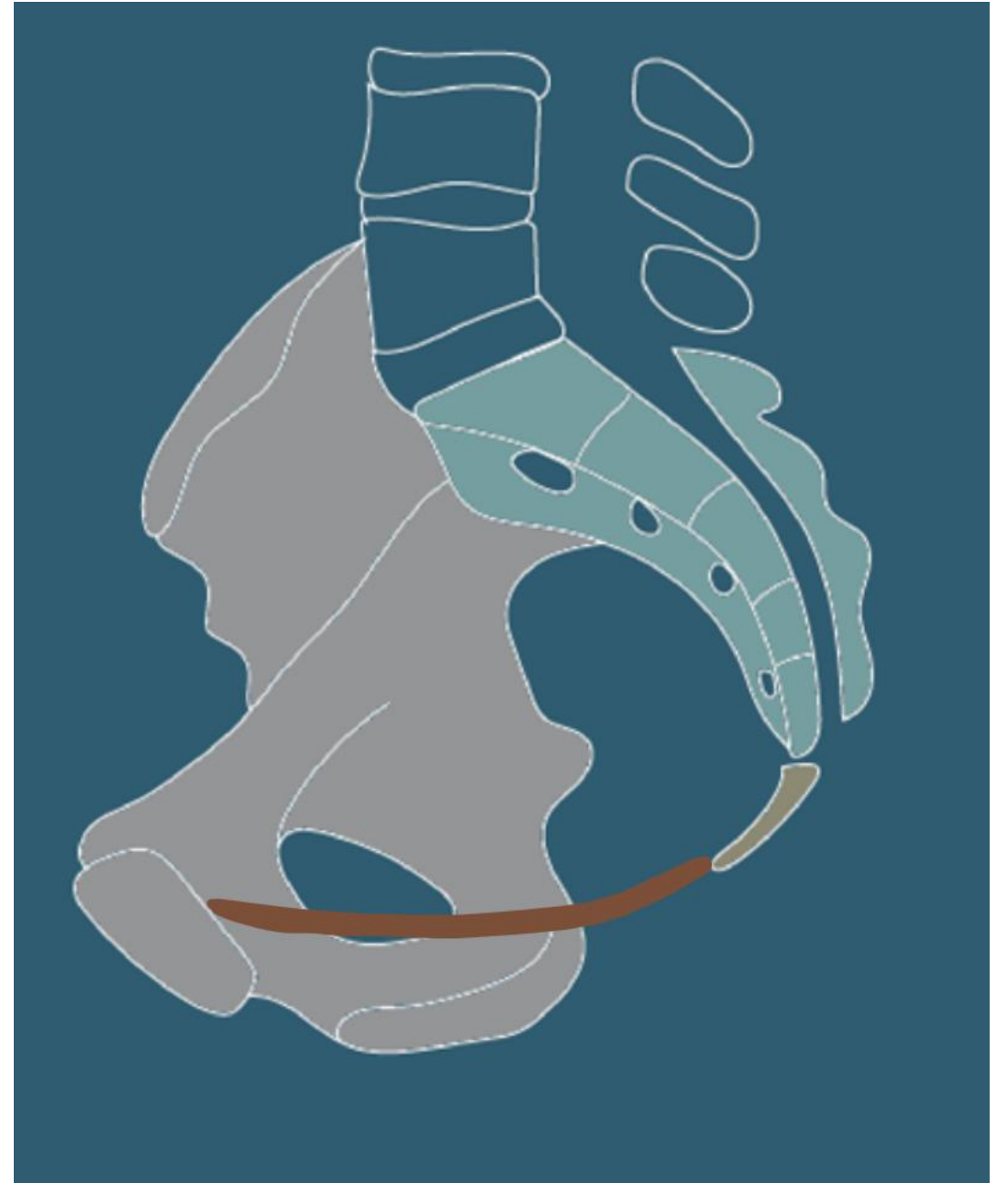Définition: limites

- Limites:
 - En arrière: Sacrum
 - Latéralement: os coxaux
 - En avant: la symphyse pubienne
 - En haut: le détroit supérieur
 - En bas: le diaphragme pelvien
(Muscle levator ani + muscle coccygien)



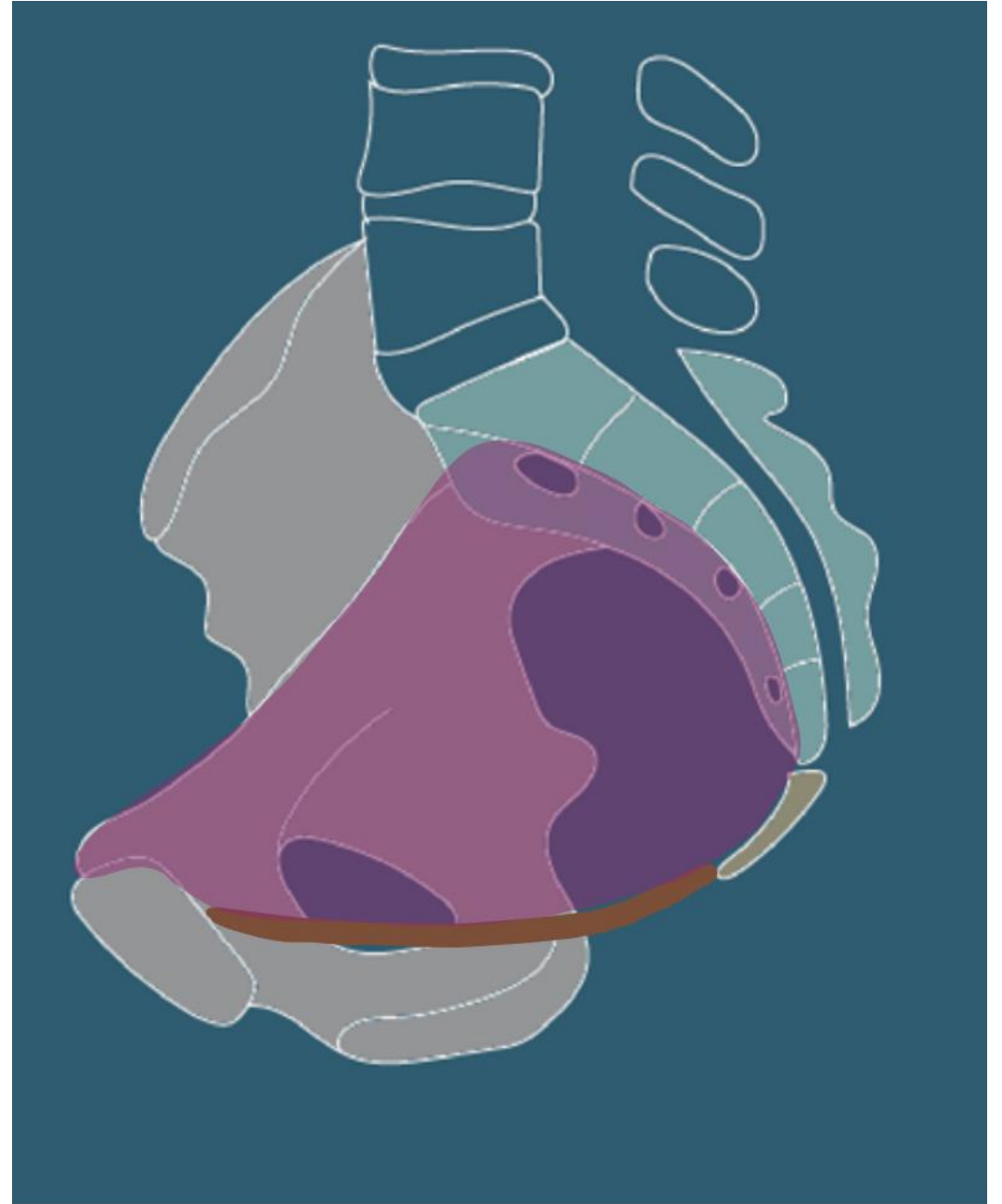Définition: limites

- Limites:
 - En arrière: Sacrum
 - Latéralement: os coxaux
 - En avant: la symphyse pubienne
 - En haut: le détroit supérieur
 - En bas: le muscle levator ani ou diaphragme pelvien



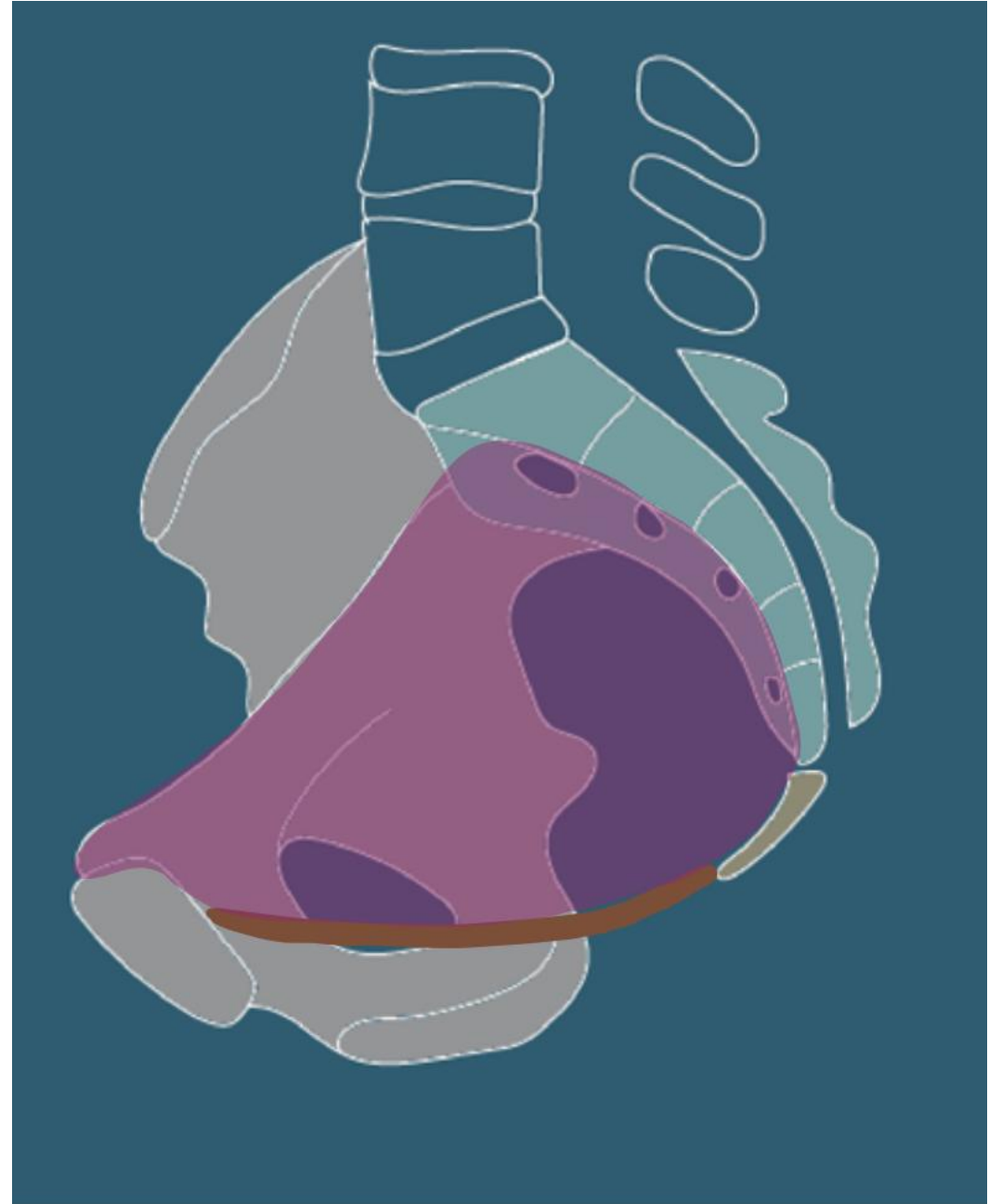Définition: limites

- Limites:
 - En arrière: Sacrum
 - Latéralement: os coxaux
 - En avant: la symphyse pubienne
 - En haut: le détroit supérieur
 - En bas: le muscle levator ani ou diaphragme pelvien



Définition et limites

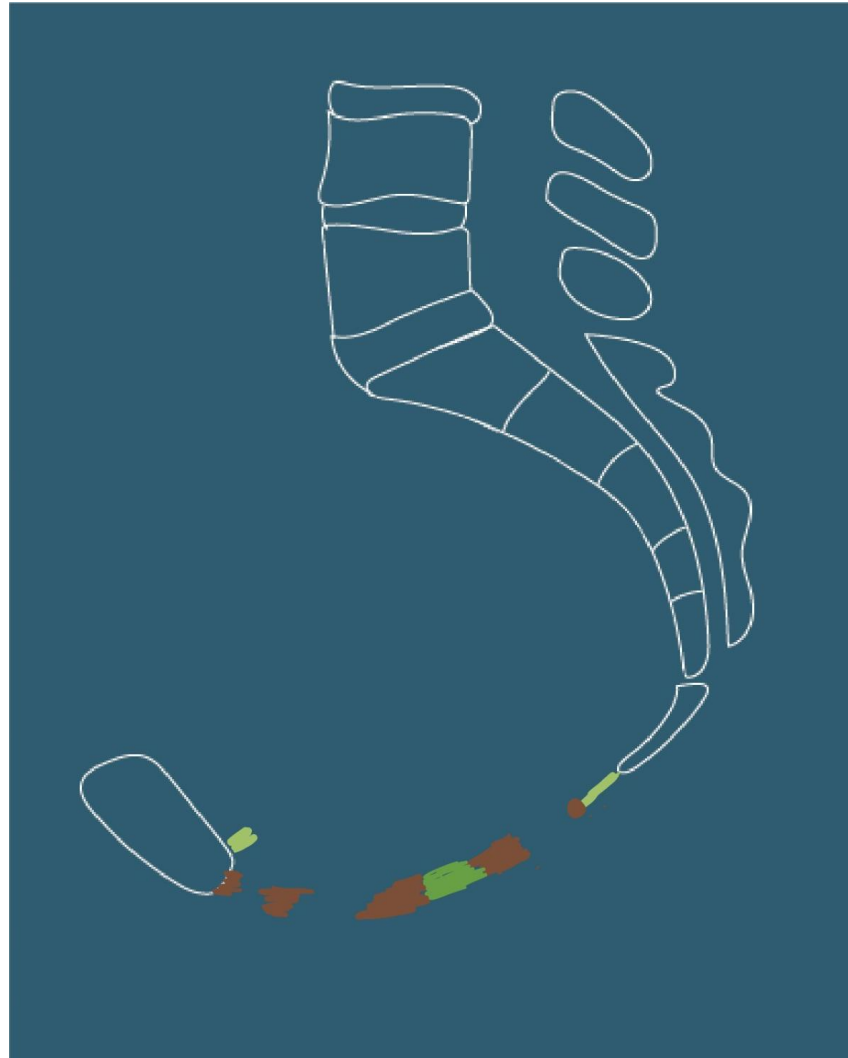
- Limites:
 - En haut: le détroit supérieur
 - Promontoire du sacrum
 - Lignes inominées
 - En haut: Péritoine
 - Espace sous-péritonéal




Contenu :

- Organes urinaires
 - vessie
 - Uretères,
 - Urètre,
 - Sphincters vésicaux

Coupe sagittale



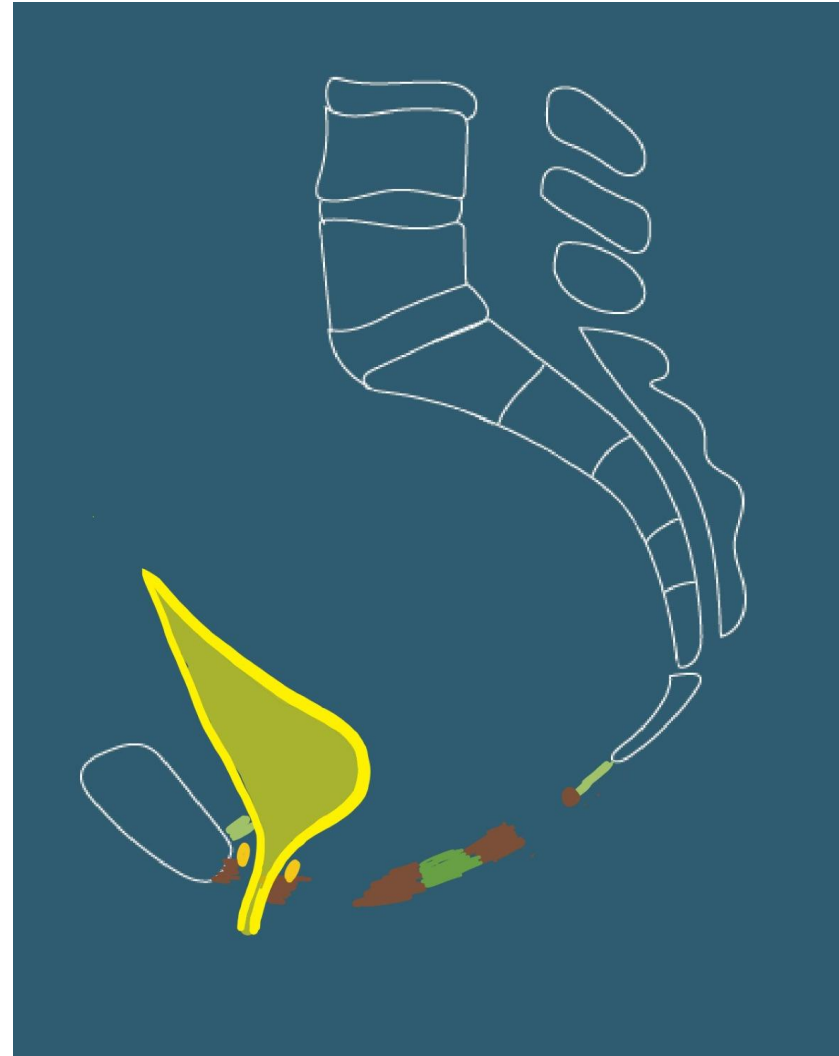
Vue supérieure




Contenu :

- Organes urinaires
 - vessie
 - Uretères,
 - Urètre,
 - Sphincters vésicaux

Coupe sagittale



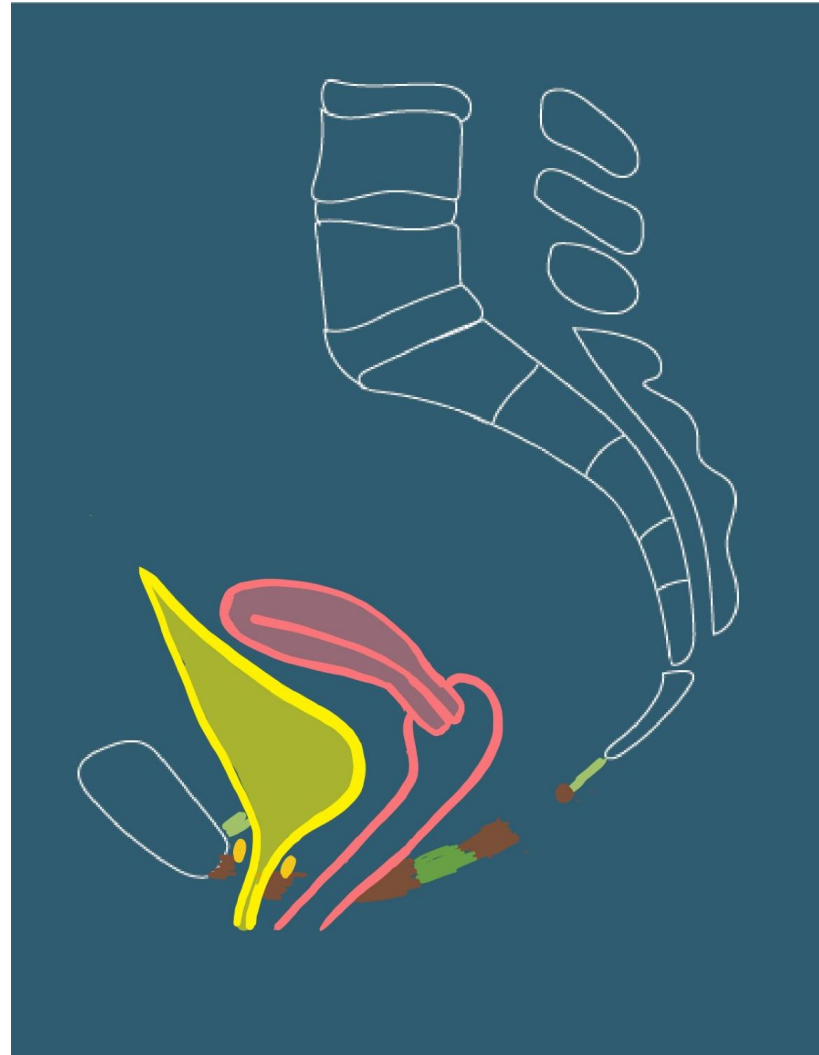
Vue supérieure



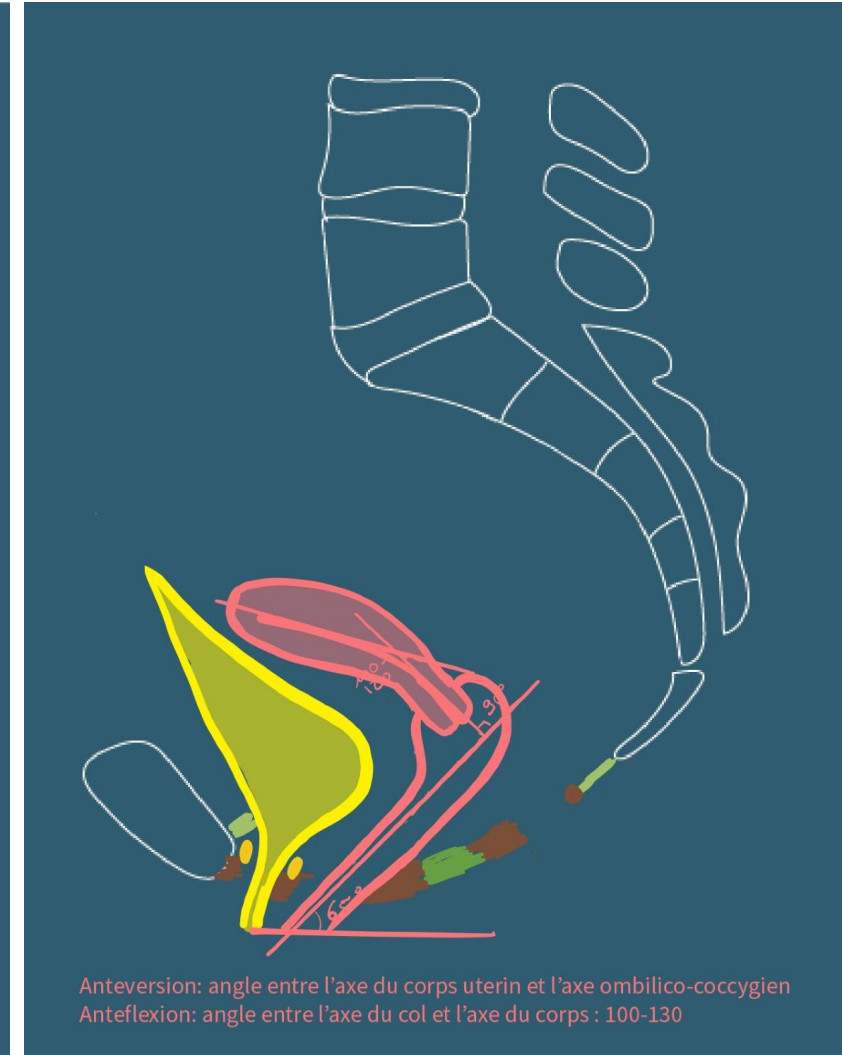
Contenu

- Les organes génitaux internes
 - Utérus
 - Corps, col
 - Antéversion: angle entre l'axe du corps et l'axe ombilico-coccygien
 - Antéflexion: Angle entre l'axe du corps et celui du col (100-130°)
- Vagin

Coupe sagittale



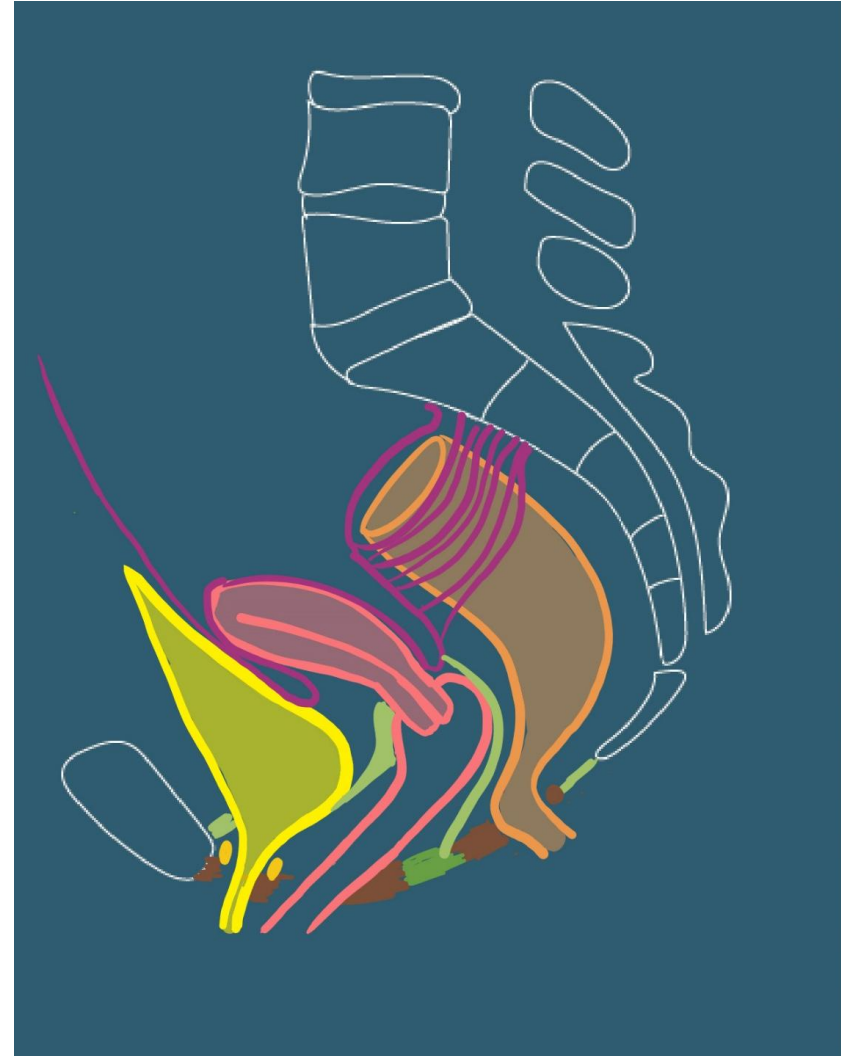
Coupe sagittale



Contenu

- Les organes génitaux internes: Utérus
 - Moyens de fixité
 - Ligament vésico-utérin

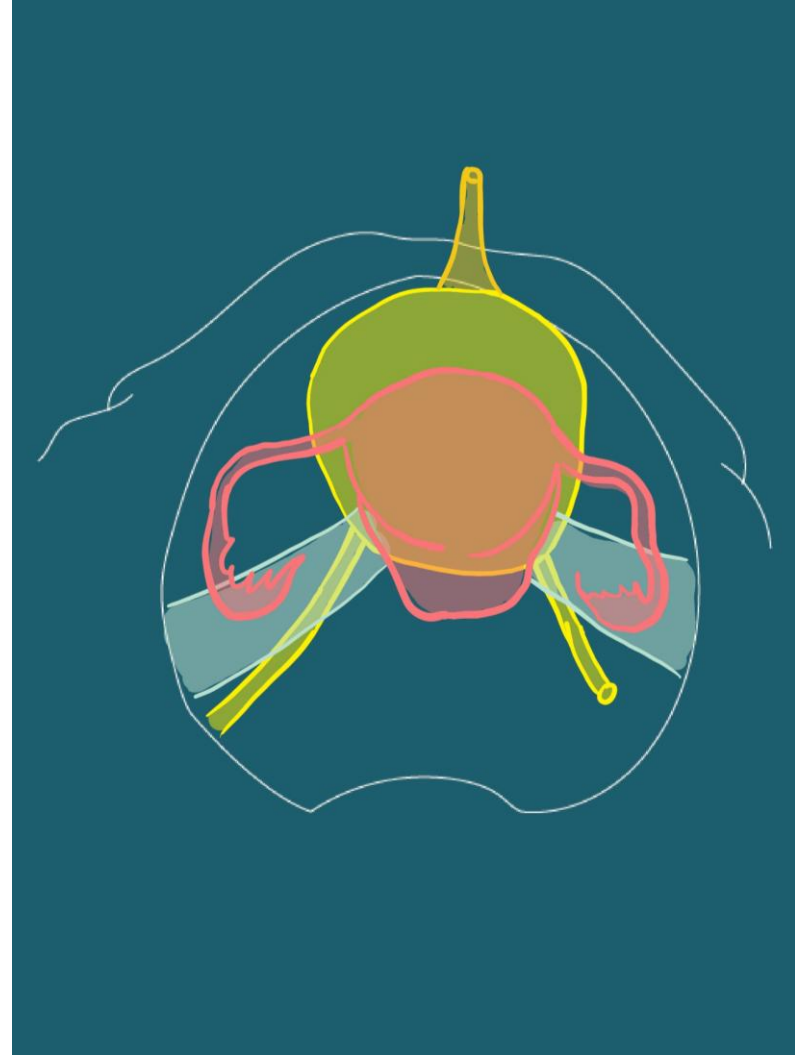
Coupe sagittale



Contenu

- Les organes génitaux internes: Utérus
 - Moyens de fixité
 - Ligament vésico-utérin
 - Paramètre, paracervix

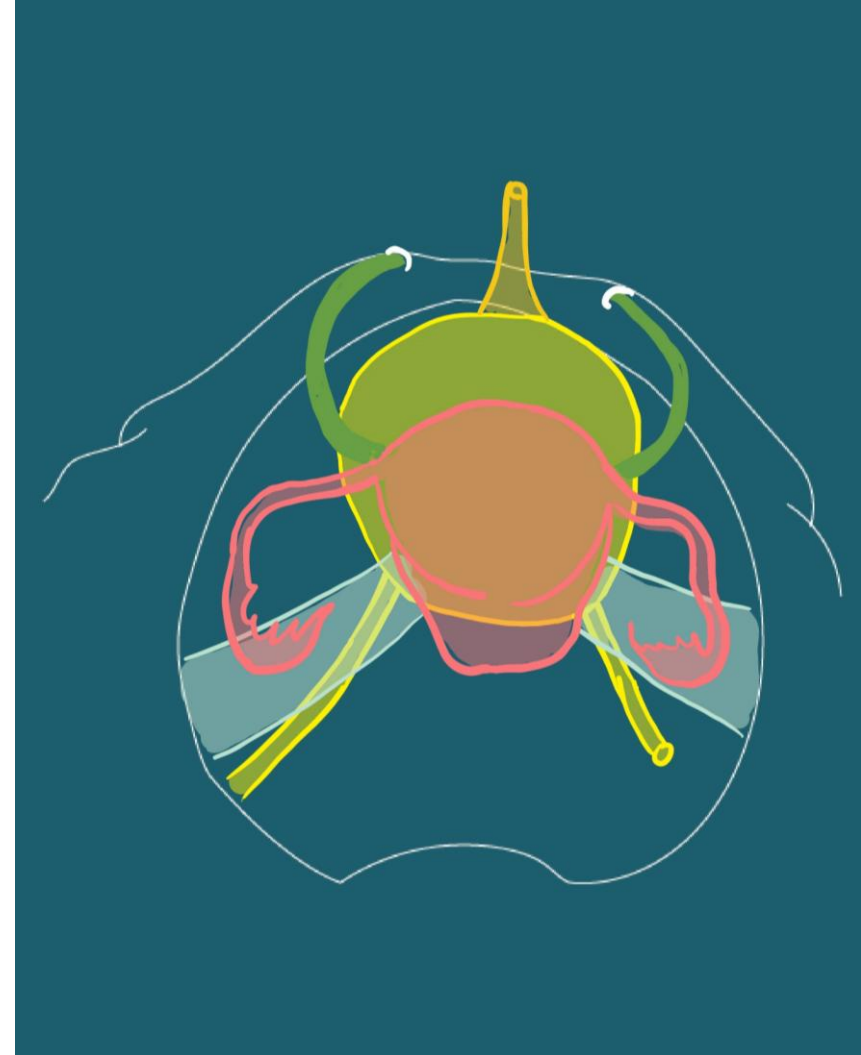
Vue supérieure



Contenu

- Les organes génitaux internes: Utérus
 - Moyens de fixité
 - Ligament vésico-utérin
 - Paramètre, paracervix
 - Ligaments ronds

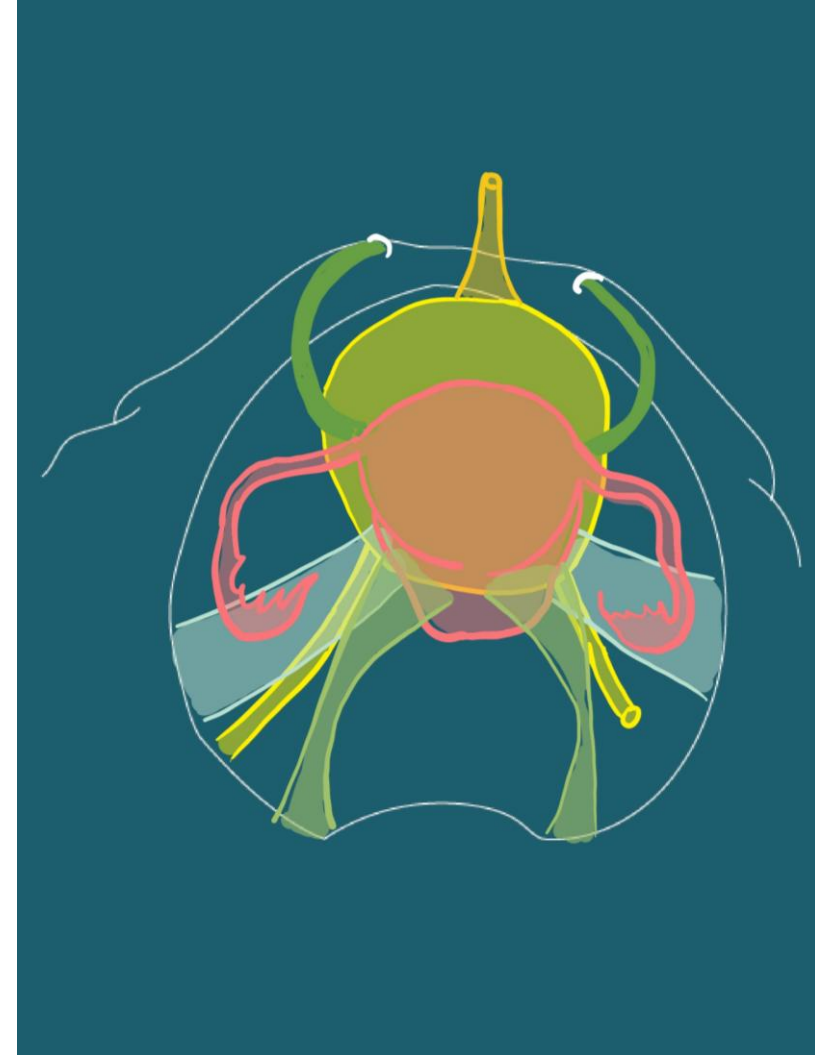
Vue supérieure



Contenu

- Les organes génitaux internes: Utérus
 - Moyens de fixité
 - Ligament vésico-utérin
 - Paramètre, paracervix
 - Ligaments ronds
 - Ligaments utéro-sacrés

Vue supérieure



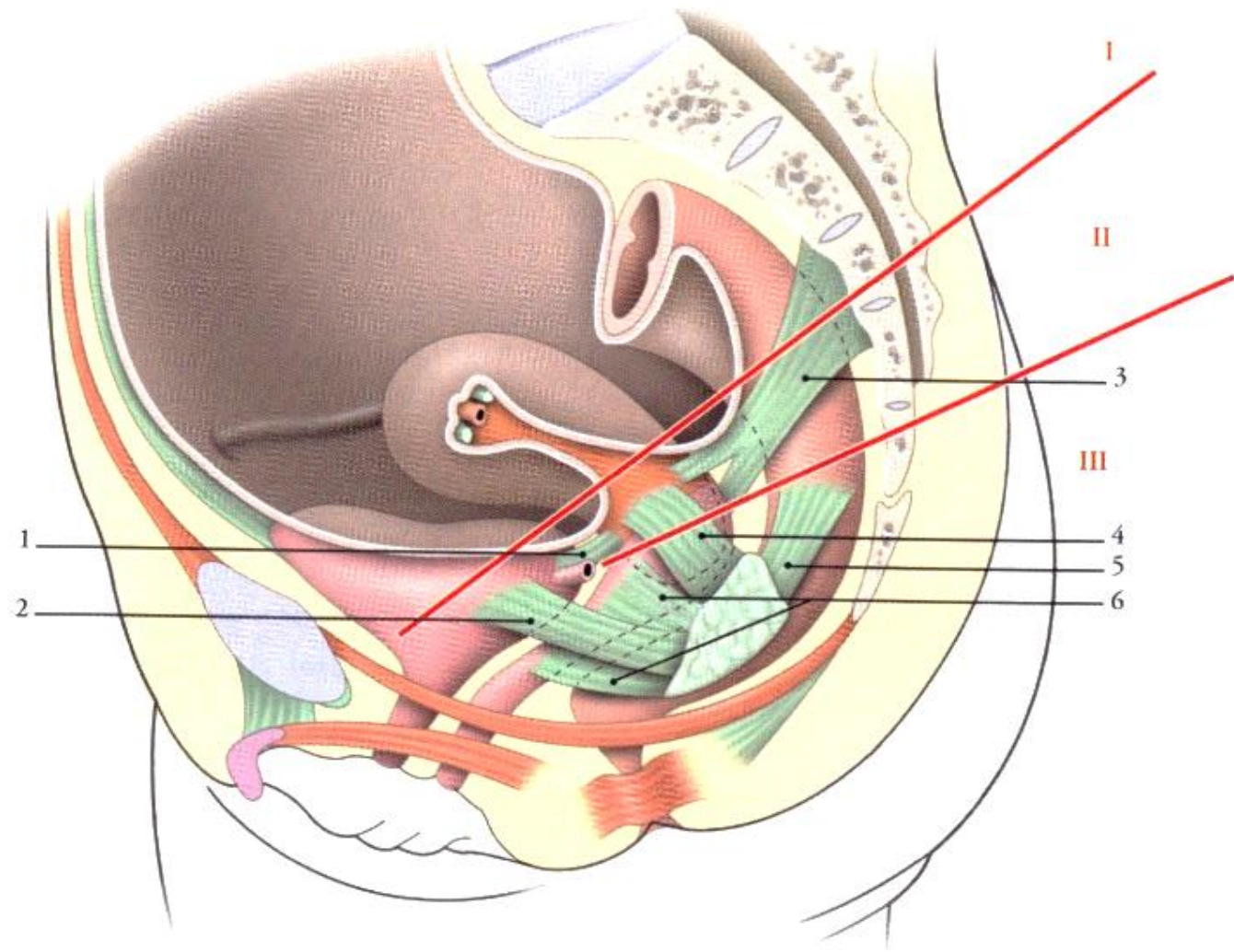


FIG. 14.37. Topographie des ligaments utérins (vue latérale)

*I, II, III: niveaux chirurgicaux
des ligaments utérins*

*1. lig. vésico-utérin
2. lig. latéral de la vessie
3. lig. utéro-sacral*

*4. paramètre
5. lig. latéral du rectum
6. paracervix*

Notions de statique utérine

- Système de soutènement
 - Corps utérin > vessie > vagin
 - Col > paroi post vagin > c. tendineux du périnée
- Système de suspension
 - Ligaments utéro-sacraux
 - Ligaments vésico-utérins
 - Paramètre et paracervix
- Système d'orientation
 - Ligaments ronds et utéro-sacraux
 - Maintiennent l'anté-version
 - Les mésomètres
 - Autorisent une grande mobilité
 - Limitent les déplacements latéraux

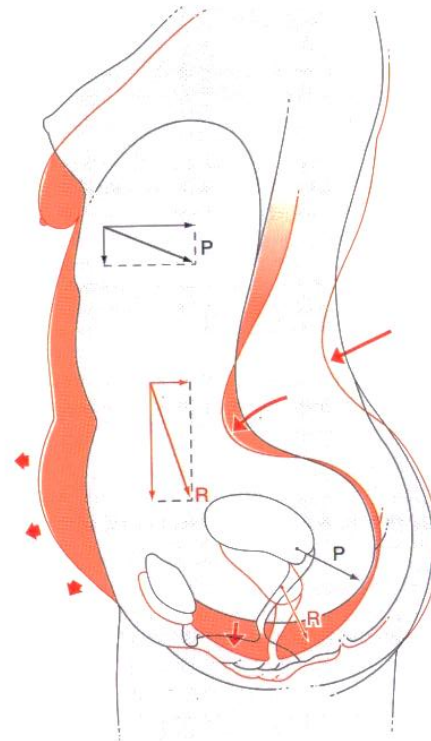


FIG. 14.39. Direction des forces chez la femme jeune (en noir) et la femme âgée (en rouge)

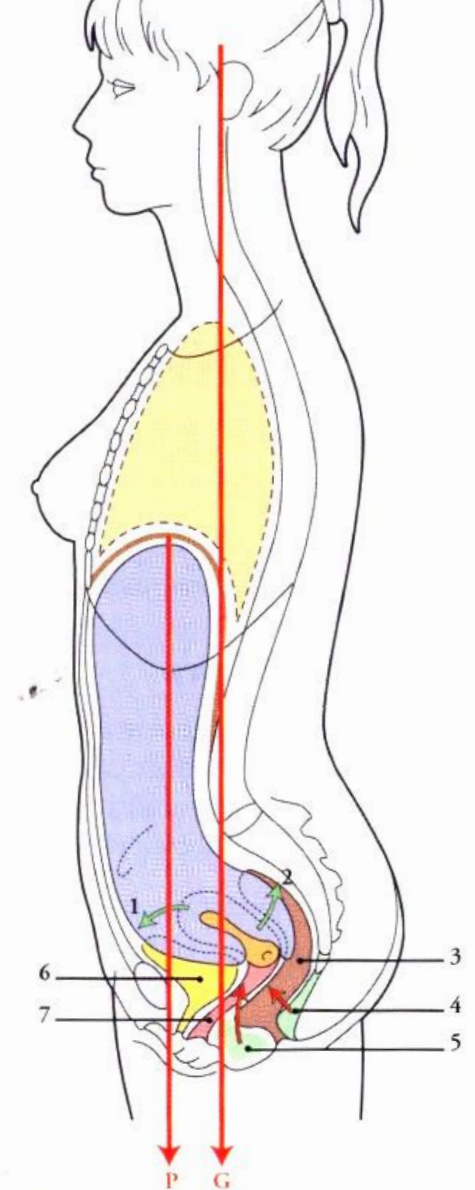


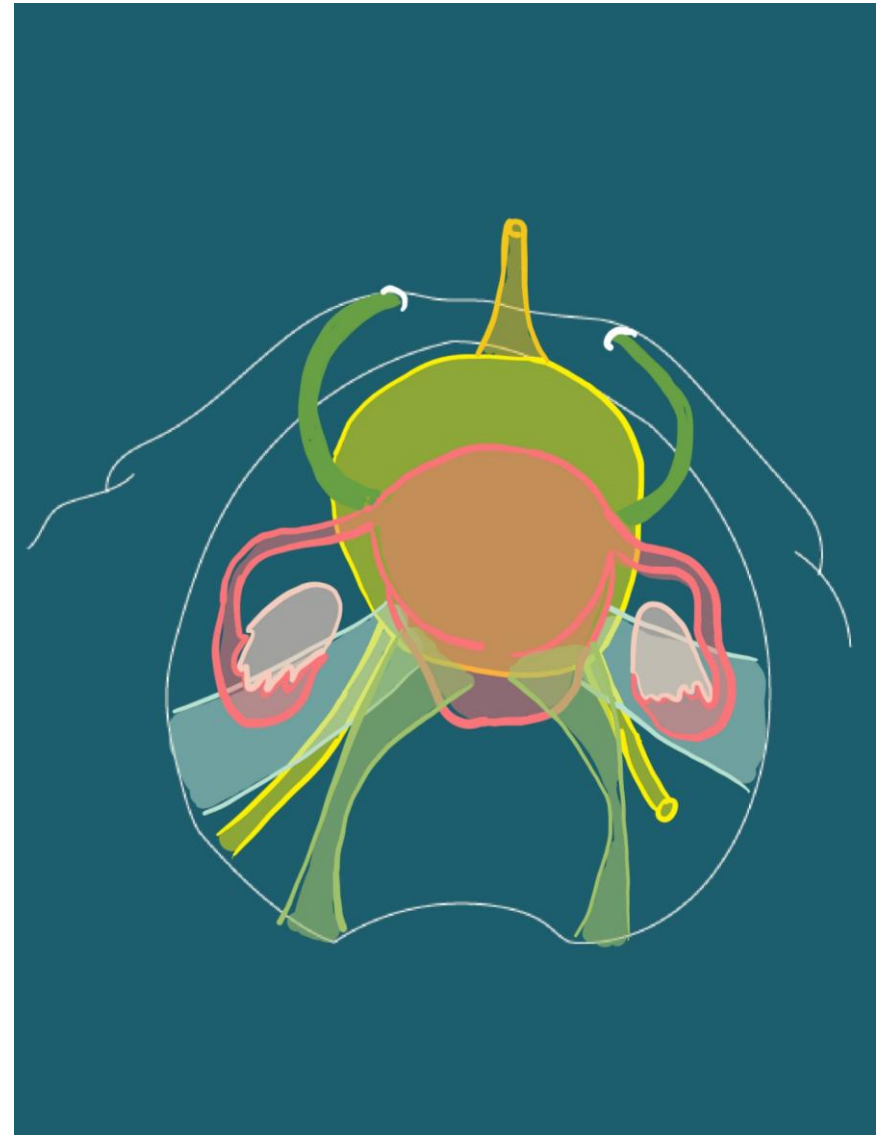
FIG. 14.38. Statique utérine – Les contraintes et les résistances

- | | |
|-------------------------------------|--------------------------------|
| <i>G.</i> pression gravitaire | 4. lig. anococcygien |
| <i>P.</i> pression intra-abdominale | 5. centre tendineux du périnée |
| 1. lig. rond de l'utérus | 6. vessie |
| 2. lig. utérosacral | 7. vagin |
| 3. rectum | |

Contenu

- Les organes génitaux internes
 - Utérus
 - Vagin
 - Ovaires

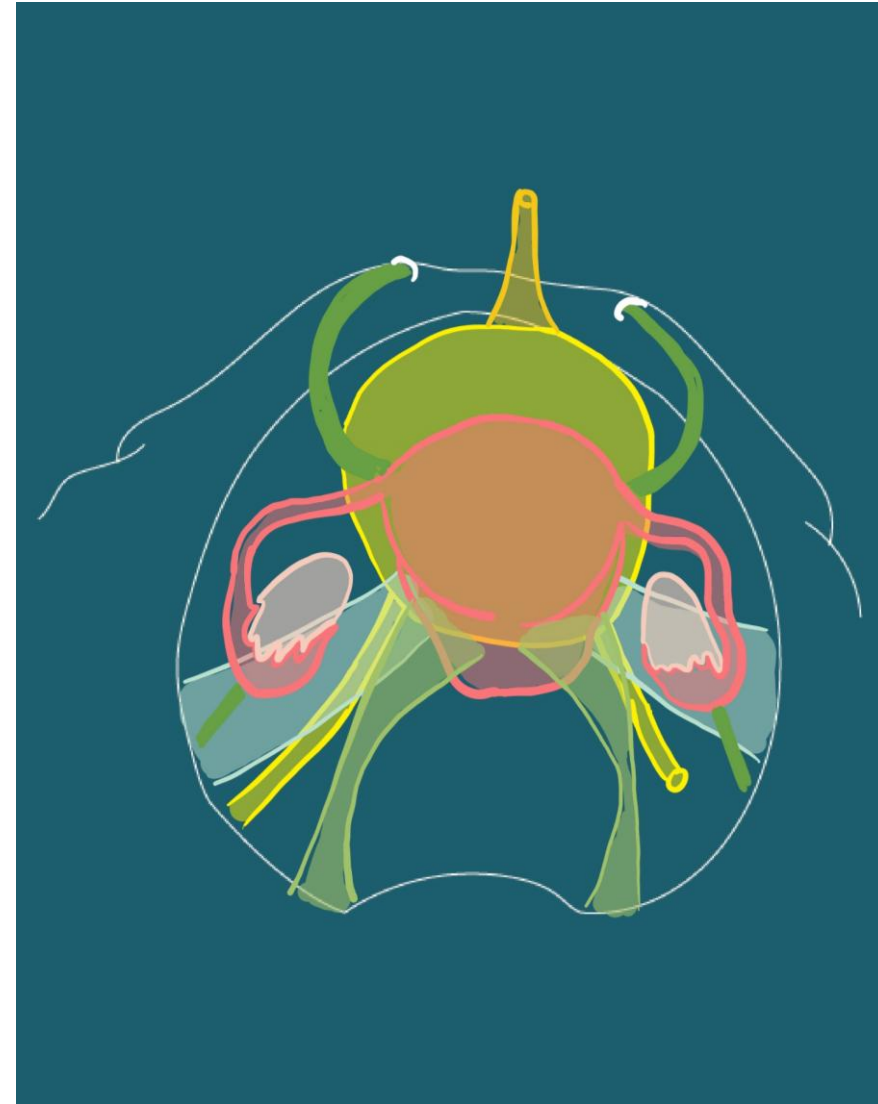
Vue supérieure



Contenu

- Les organes génitaux internes
 - Utérus
 - Vagin
 - Ovaires
 - Ligaments suspenseurs (<->paroi lat pelvis)

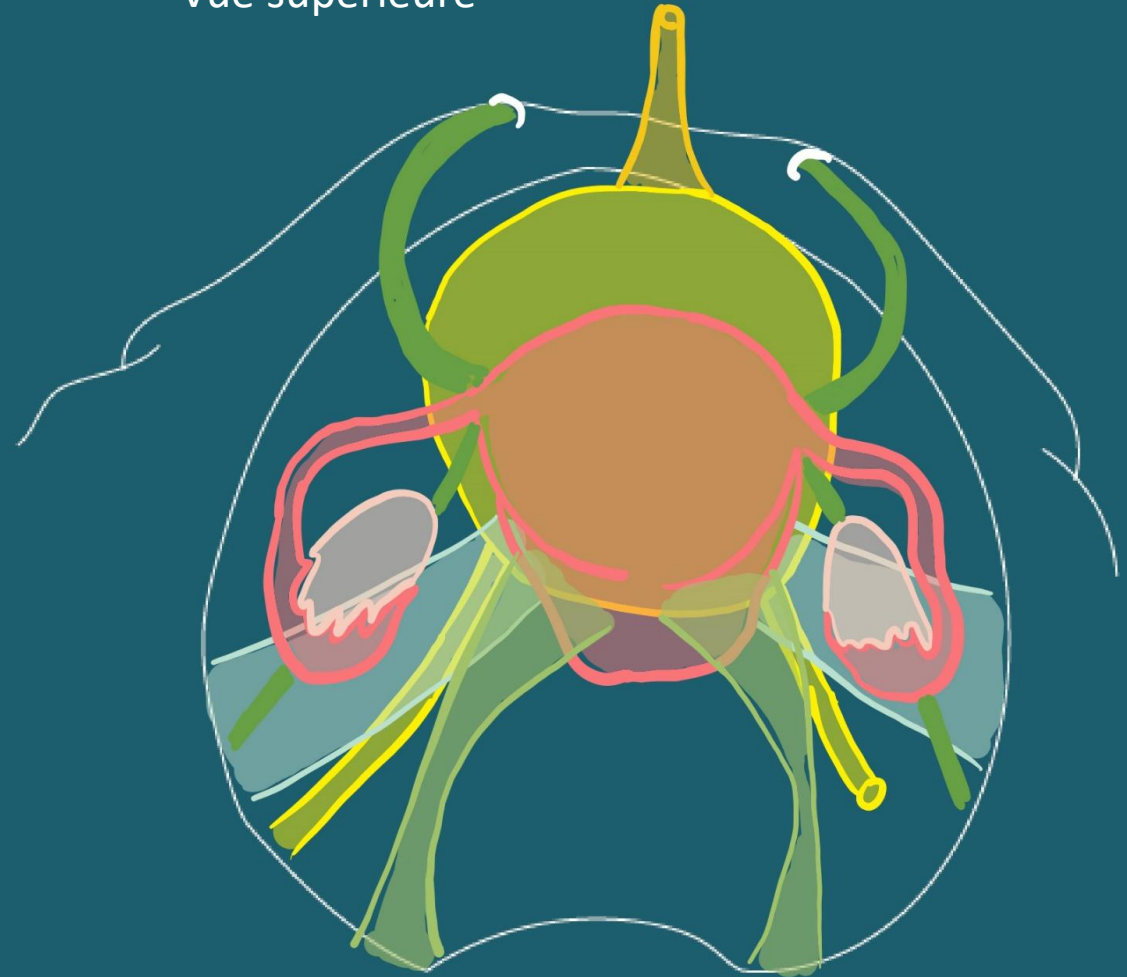
Vue supérieure



Contenu

- Les organes génitaux internes
 - Utérus
 - Vagin
 - Ovaires
 - Ligaments suspenseurs (<->paroi lat pelvis)
 - Ligament tubo-ovarien (continuité du suspenseur)
 - Ligament propre de l'ovaire (<->corps utérin)

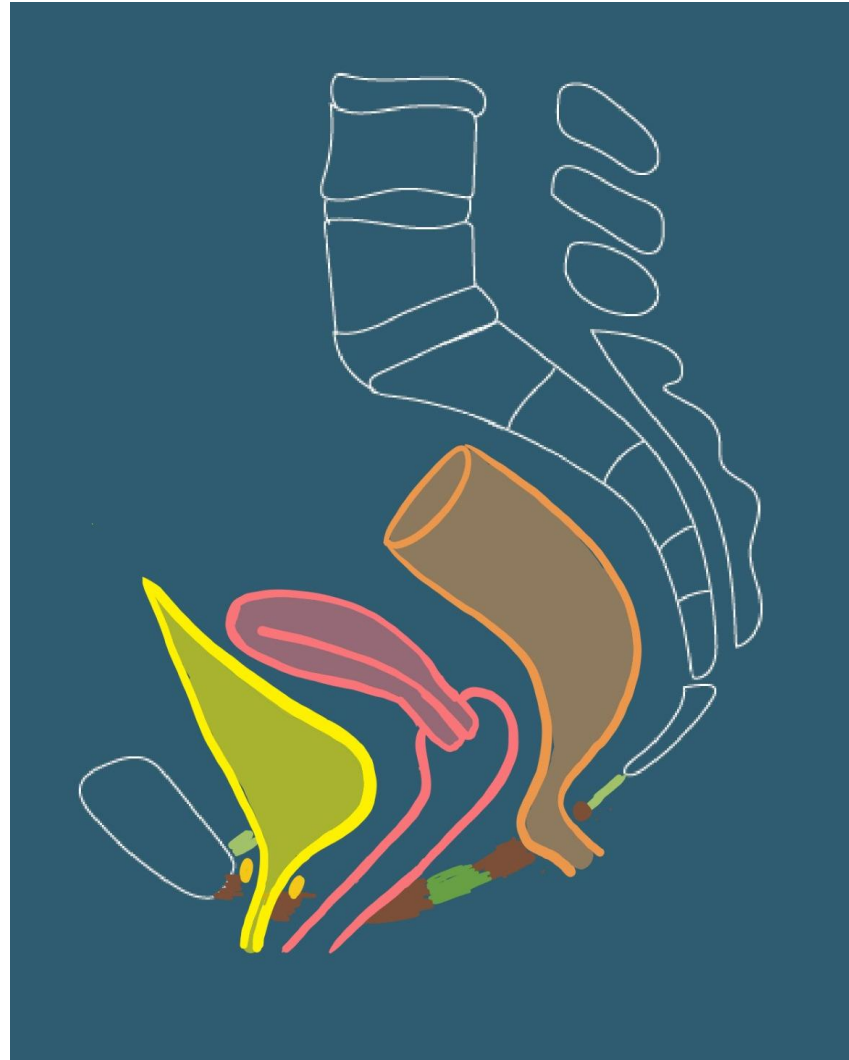
Vue supérieure



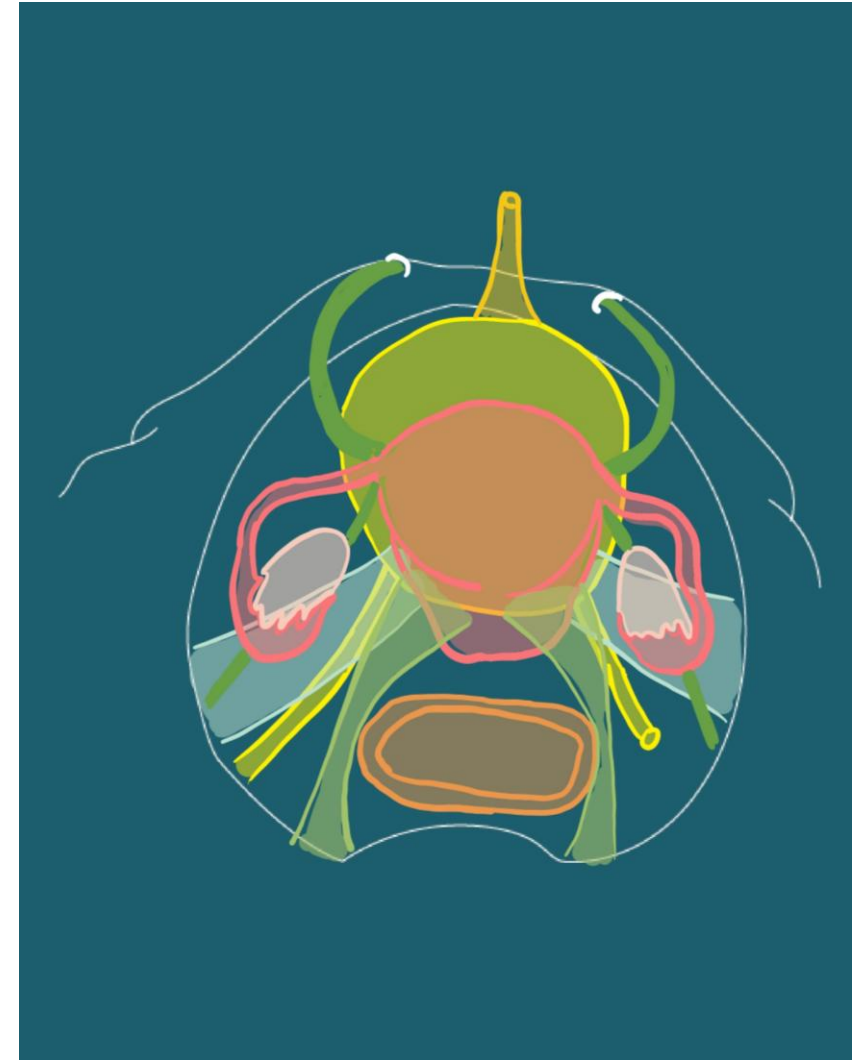
Contenu

- Appareil digestif
 - Rectum
 - Et canal anal

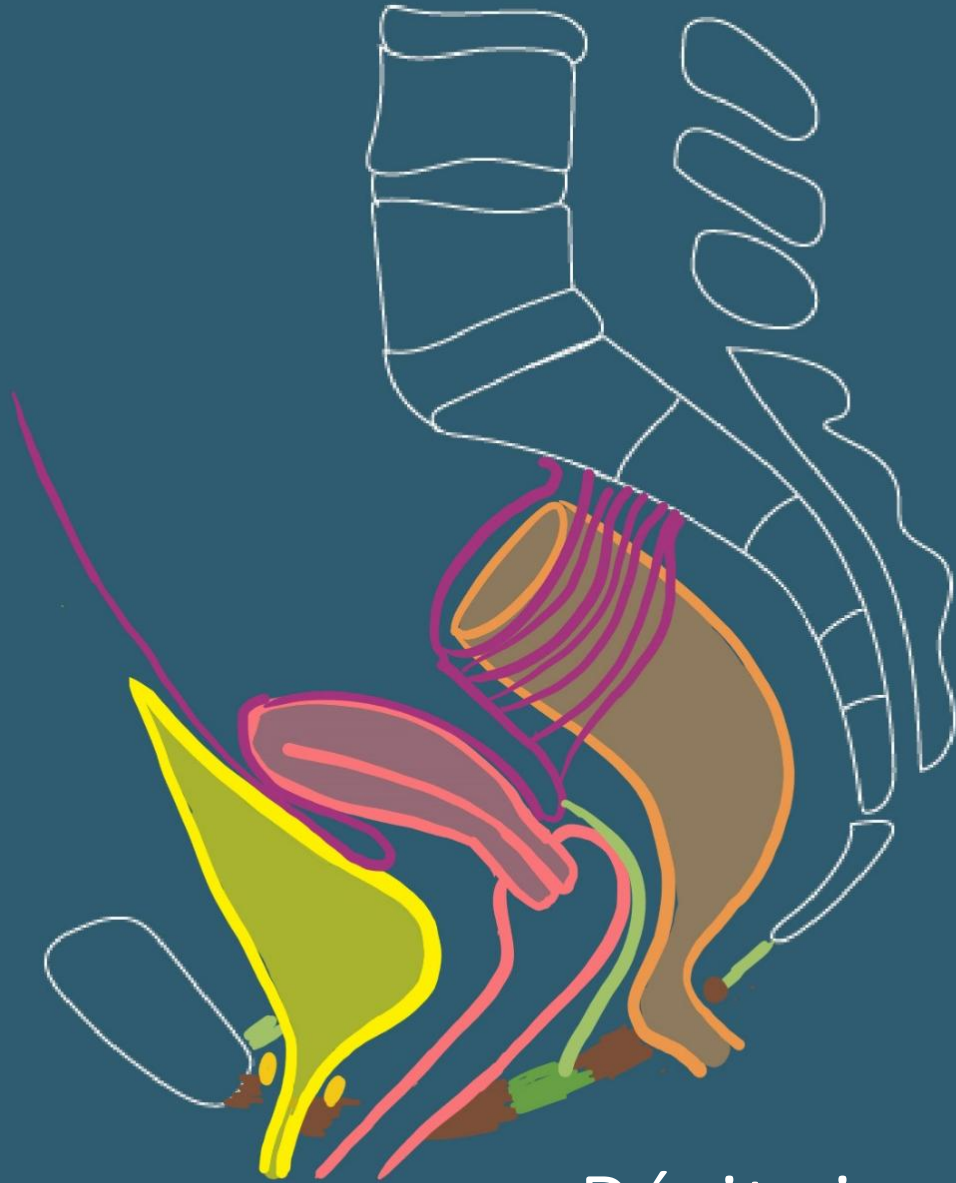
Coupe sagittale



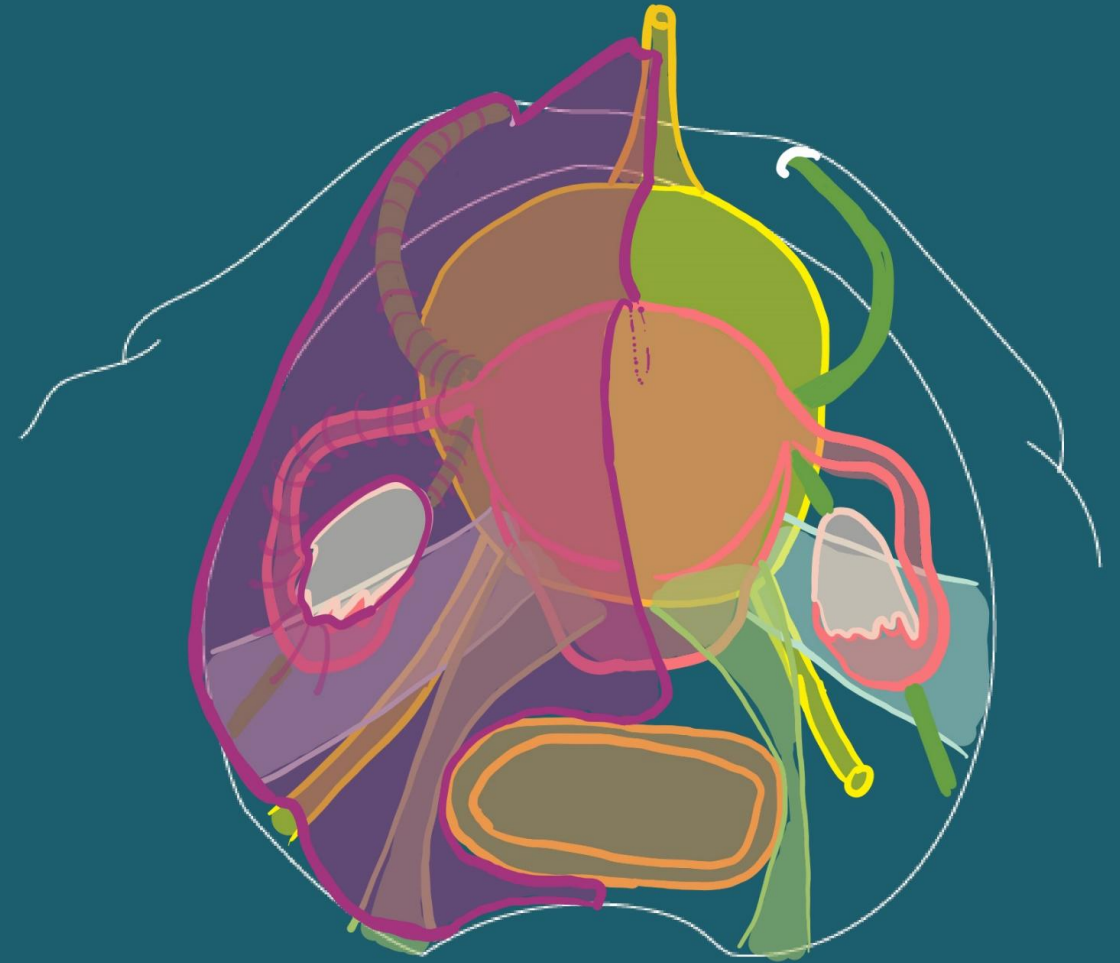
Vue supérieure



Coupe sagittale



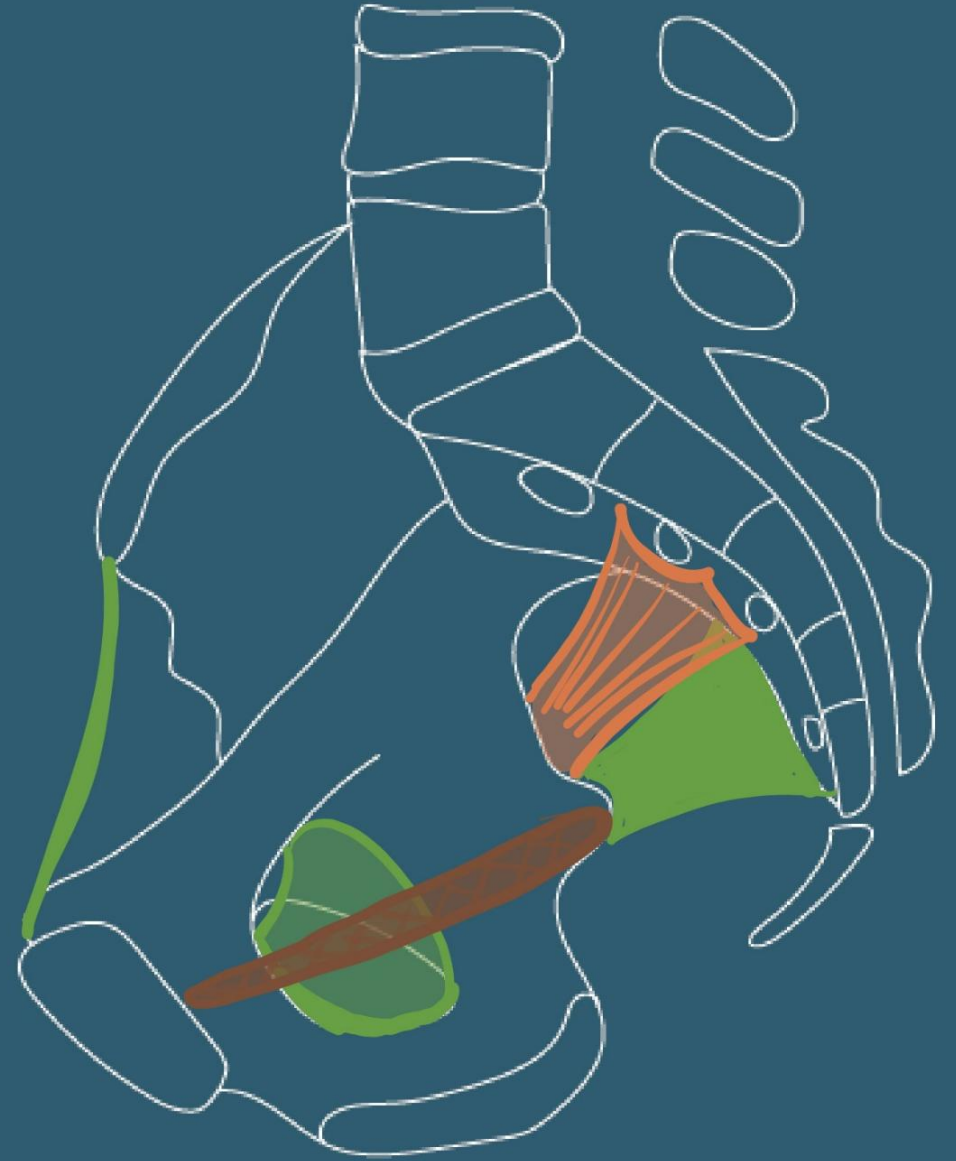
Vue supérieure



Péritoine: le ligament large

Vascularisation

- Artères
 - Artère iliaque interne
 - Branche terminale de l'A. Iliaque commune

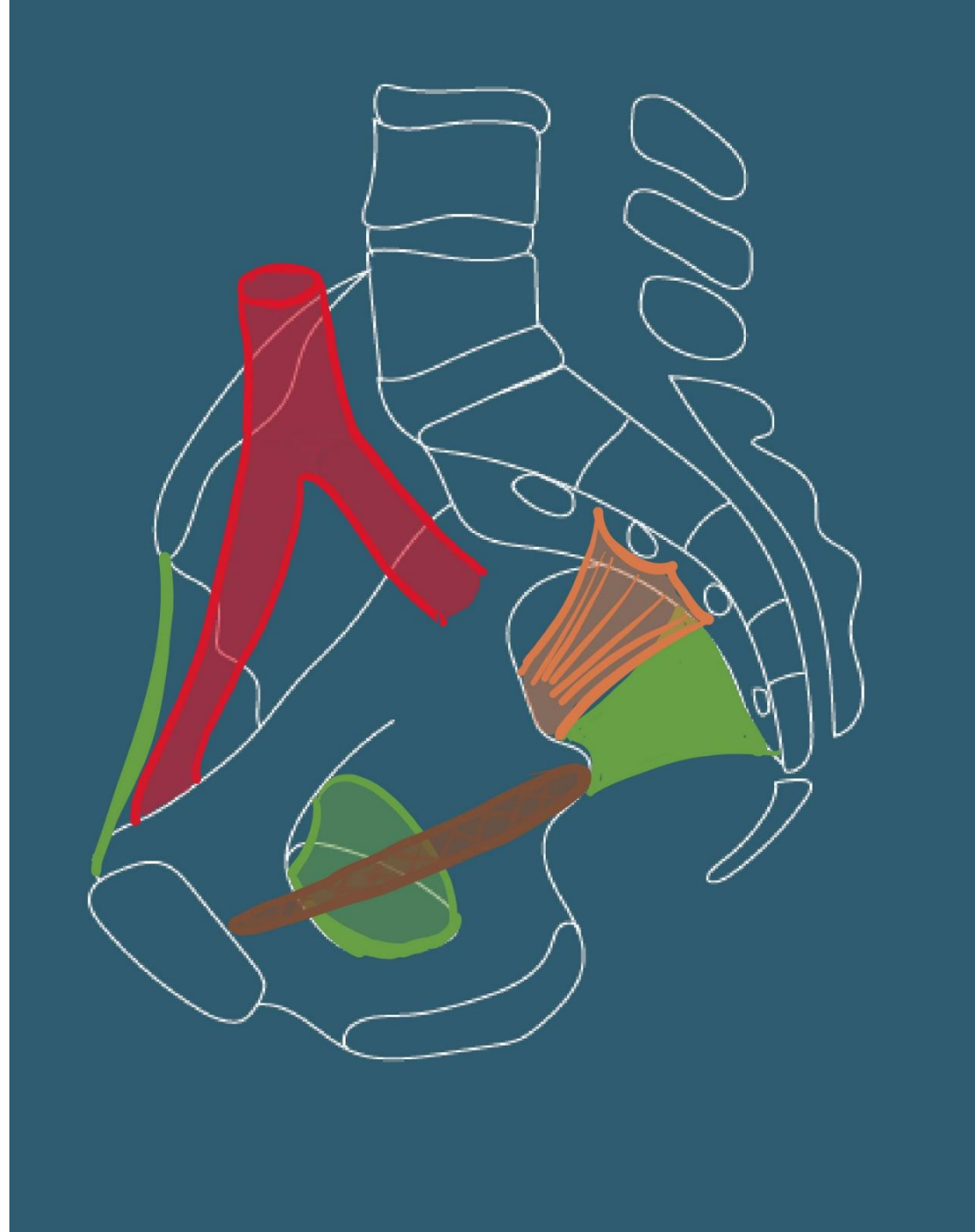


Vascularisation

- Artères

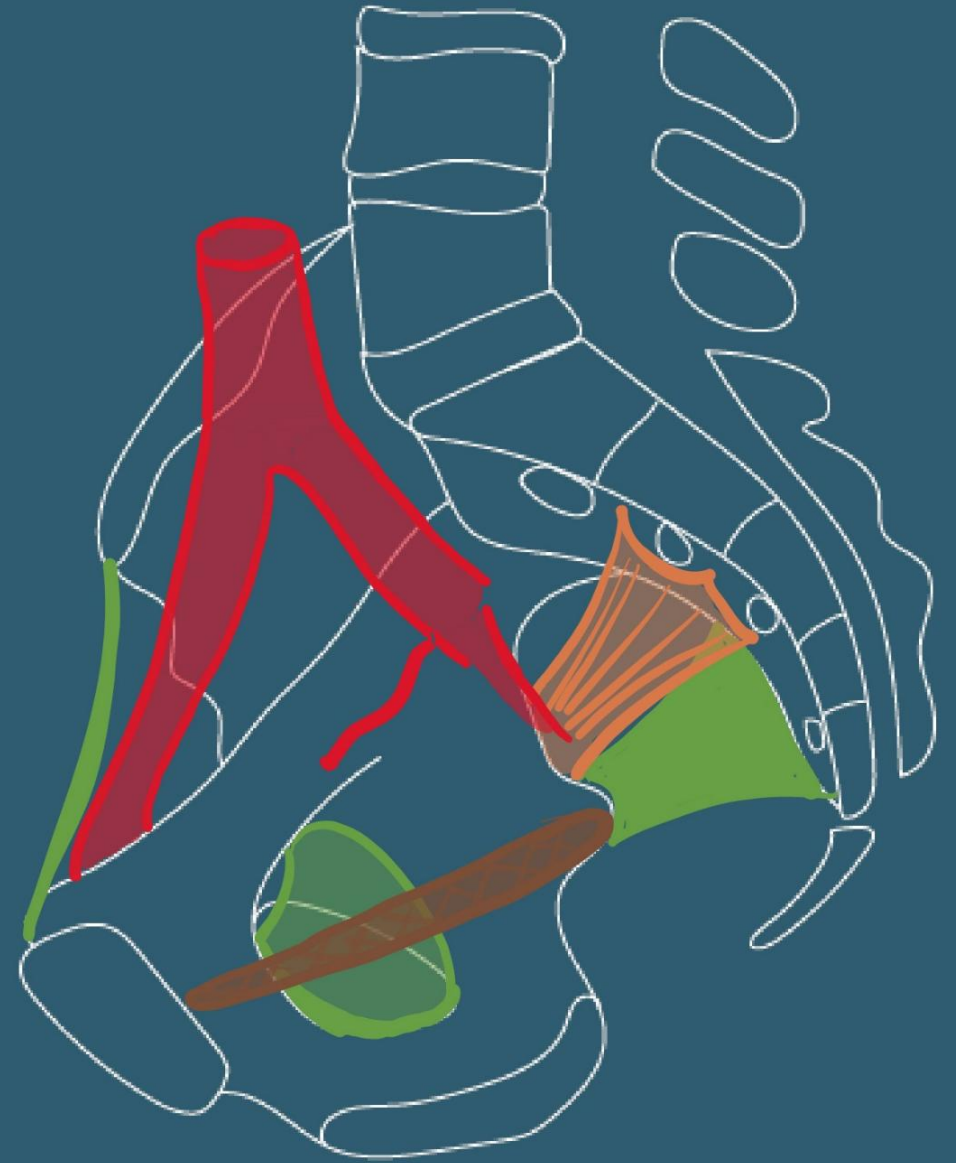- Artère iliaque interne

- Branche terminale de l'A. Iliaque commune
 - Branche terminale de l'A. Iliaque commune
 - Irrigue pelvis, périné
 - Région glutéale et obturatrice
 - L=4 cm, \varnothing 8 mm



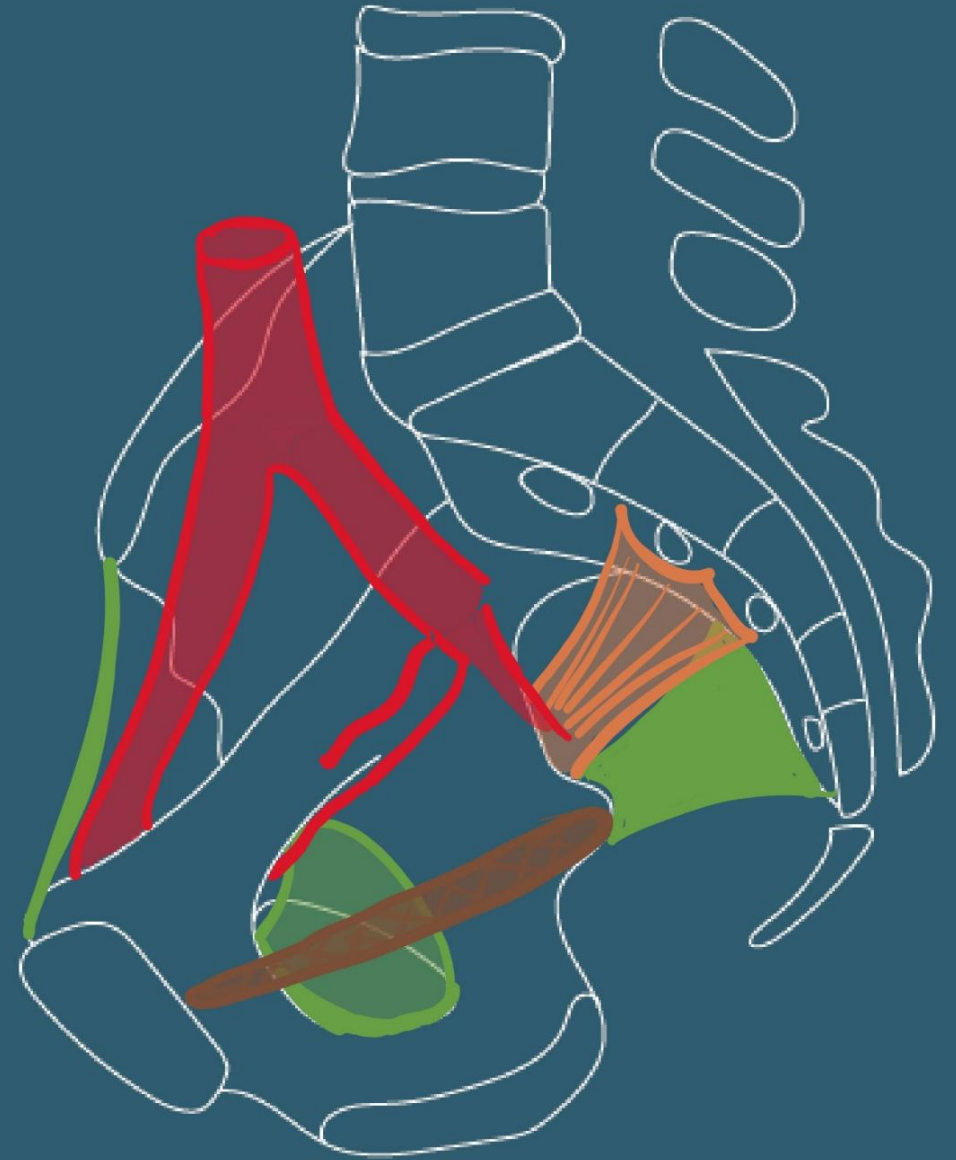Vascularisation

- Artère iliaque interne
 - Branches terminales (nombreuses variations):
 - Tronc antérieur:
 - artère omblicale



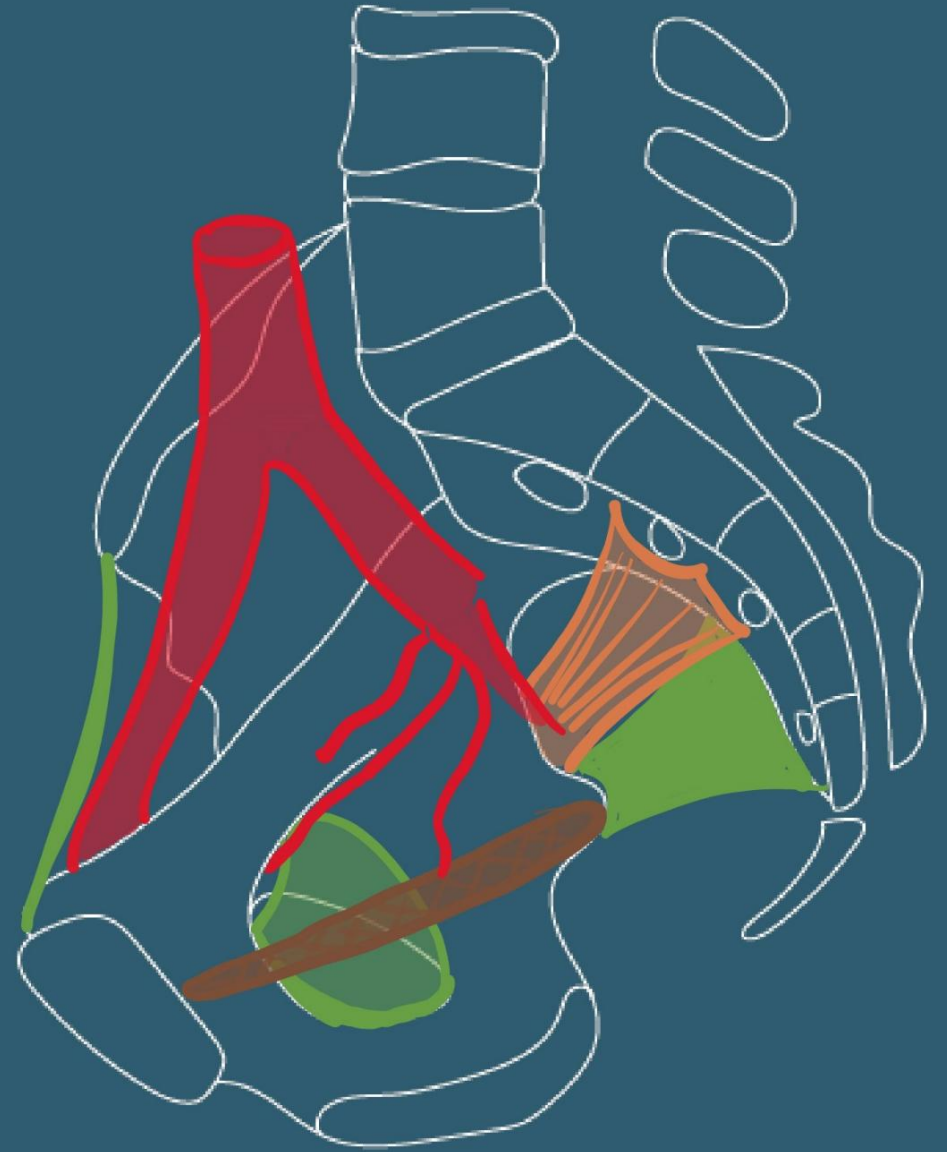
Vascularisation

- Artère iliaque interne
 - Branches terminales (nombreuses variations):
 - Tronc antérieur:
 - artère omblicale,
 - obturatrice,



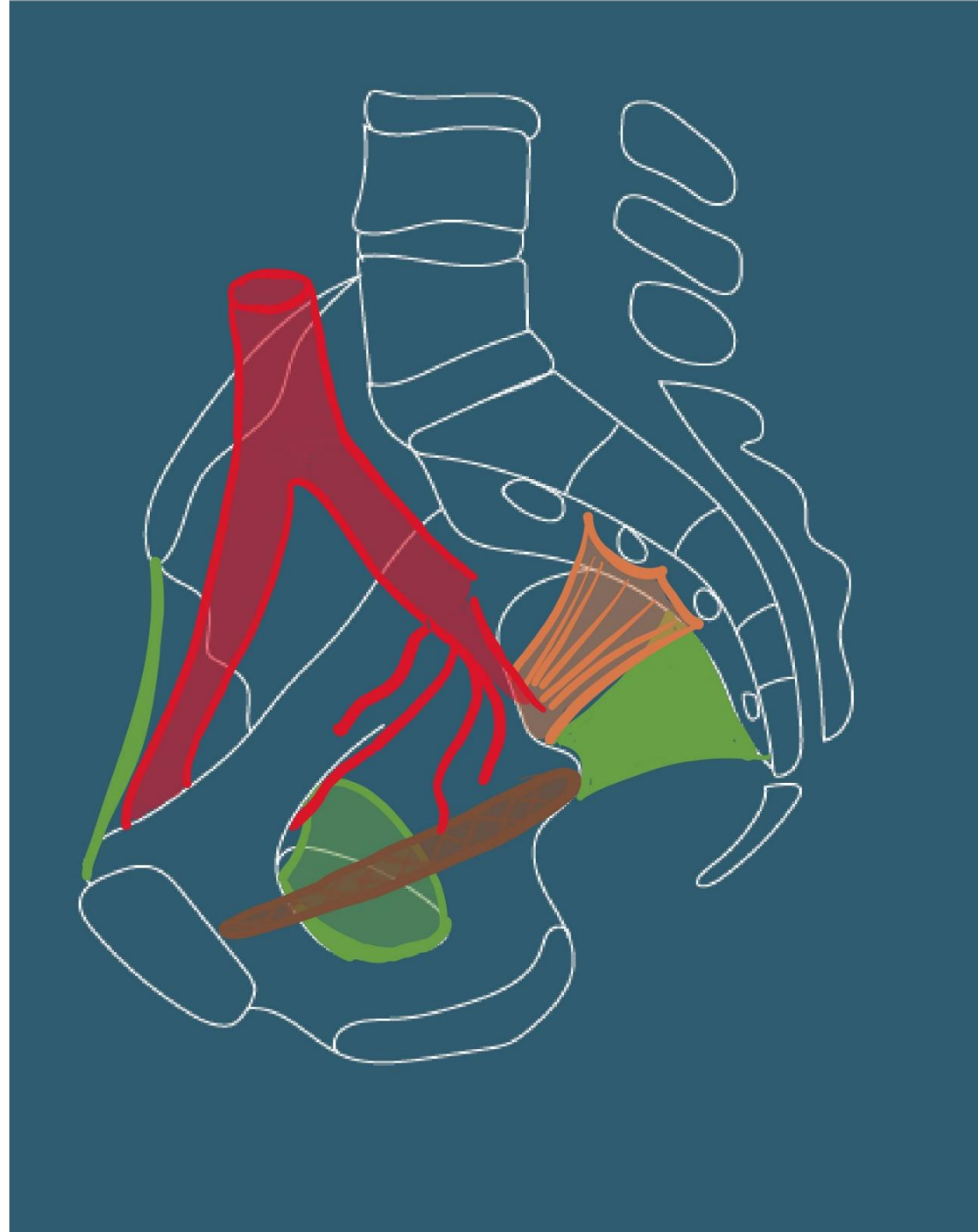
Vascularisation

- Artère iliaque interne
 - Branches terminales (nombreuses variations):
 - Tronc antérieur:
 - artère omblicale,
 - A. obturatrice,
 - A. utérine,



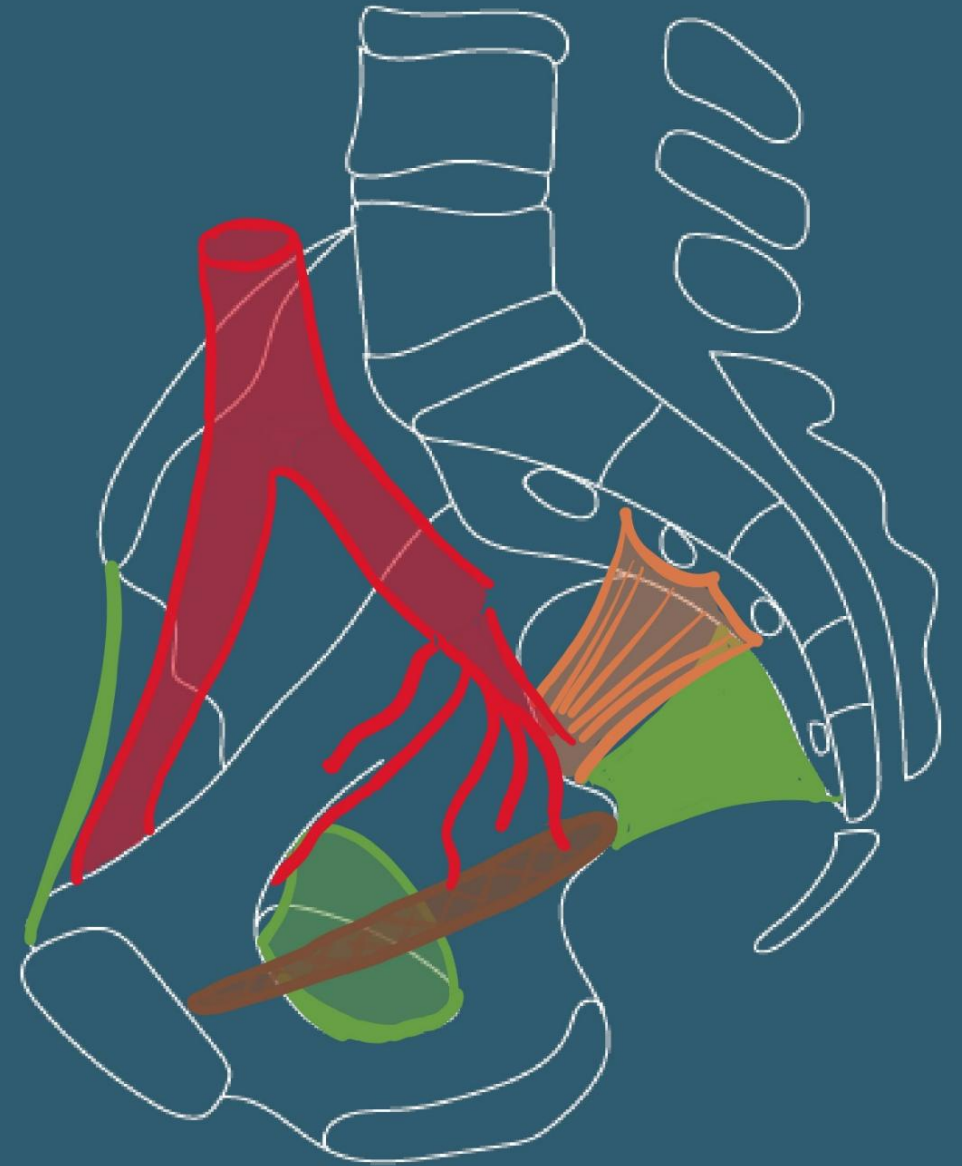
Vascularisation

- Artère iliaque interne
 - Branches terminales (nombreuses variations):
 - Tronc antérieur:
 - artère omblicale,
 - A. obturatrice,
 - A. utérine,
 - A. vaginale



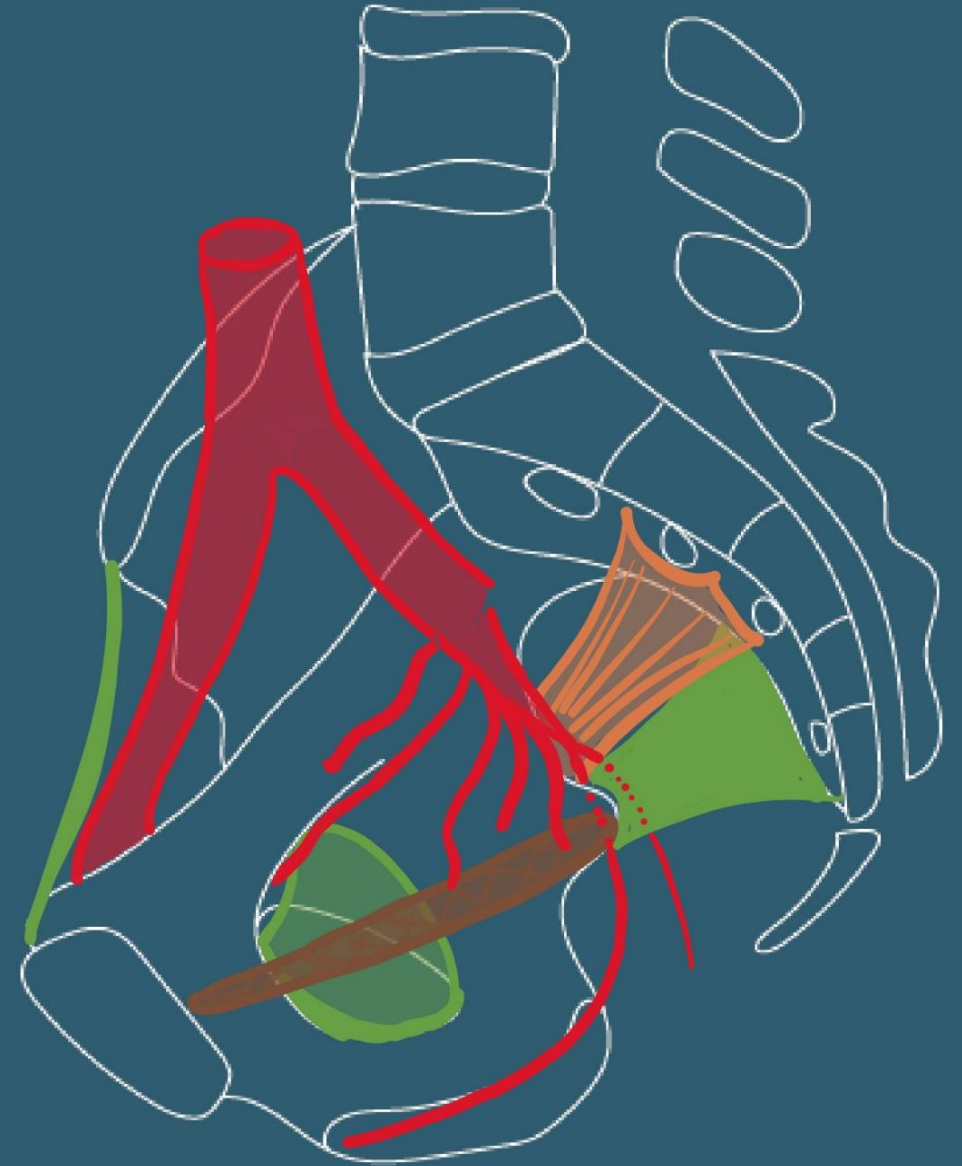Vascularisation

- Artère iliaque interne
 - Branches terminales (nombreuses variations):
 - Tronc antérieur:
 - artère omblicale,
 - A. obturatrice,
 - A. uterine,
 - A. vaginale
 - A. rectale inférieure



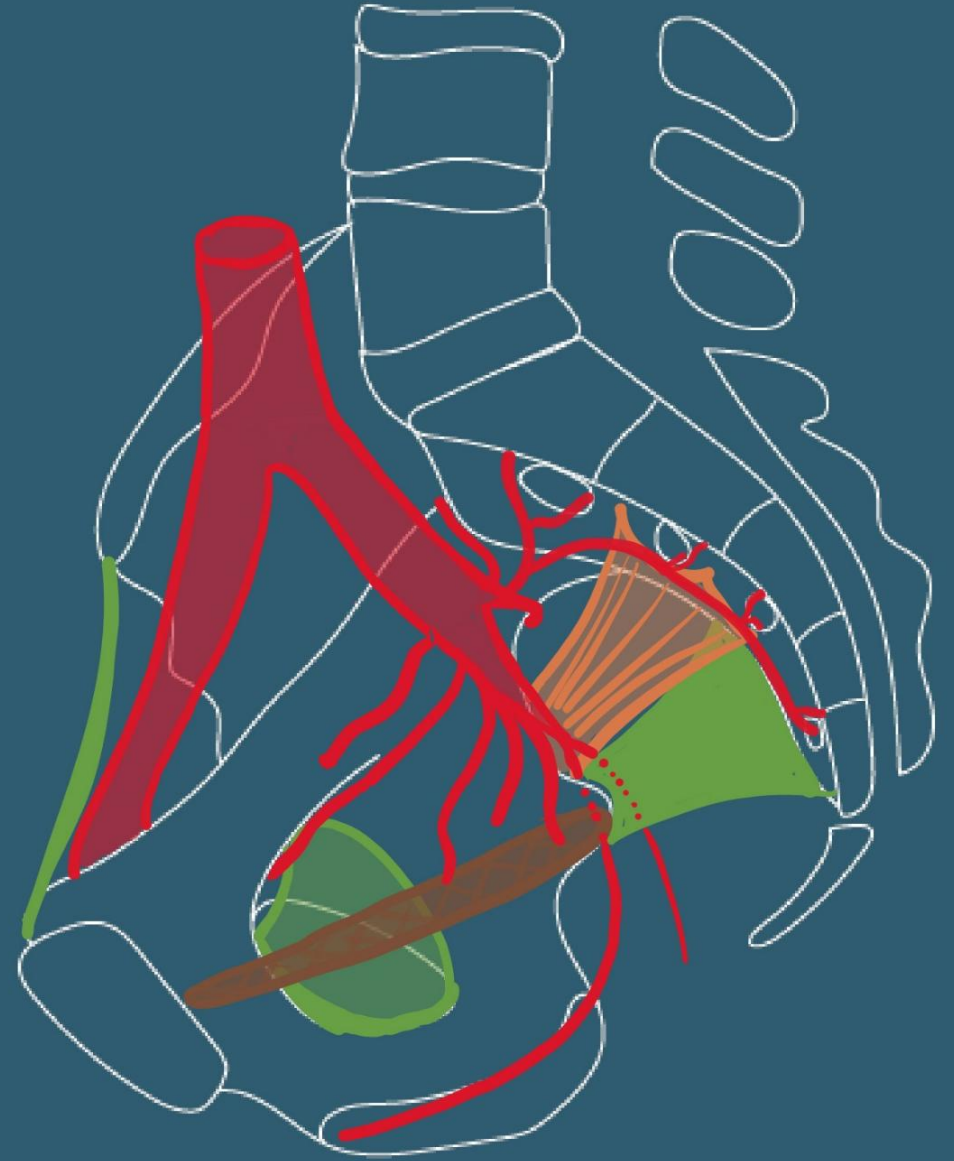
Vascularisation

- Artère iliaque interne
 - Branches terminales (nombreuses variations):
 - Tronc antérieur:
 - artère omblicale,
 - A. obturatrice,
 - A. utérine,
 - A. vaginale
 - A. rectale inférieure
 - A. pudendale interne
 - A. glutéale inférieure



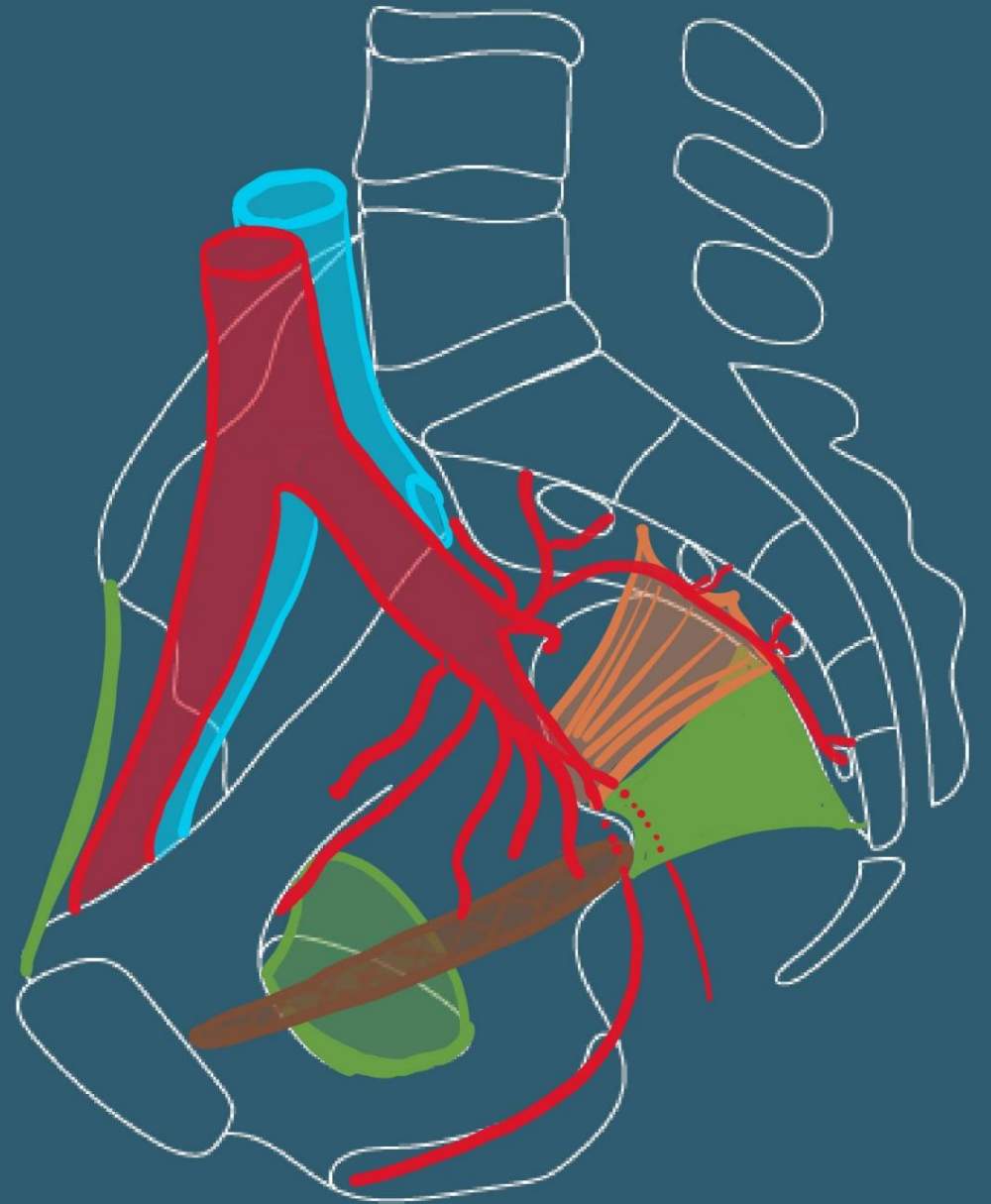
Vascularisation

- Artère iliaque interne
 - Branches terminales (nombreuses variations):
 - Tronc antérieur:
 - Tronc postérieur:
 - Branches parietales
 - Artère ilio-lombaire,
 - sacrales latérales supérieure et inférieure,
 - glutéale supérieure



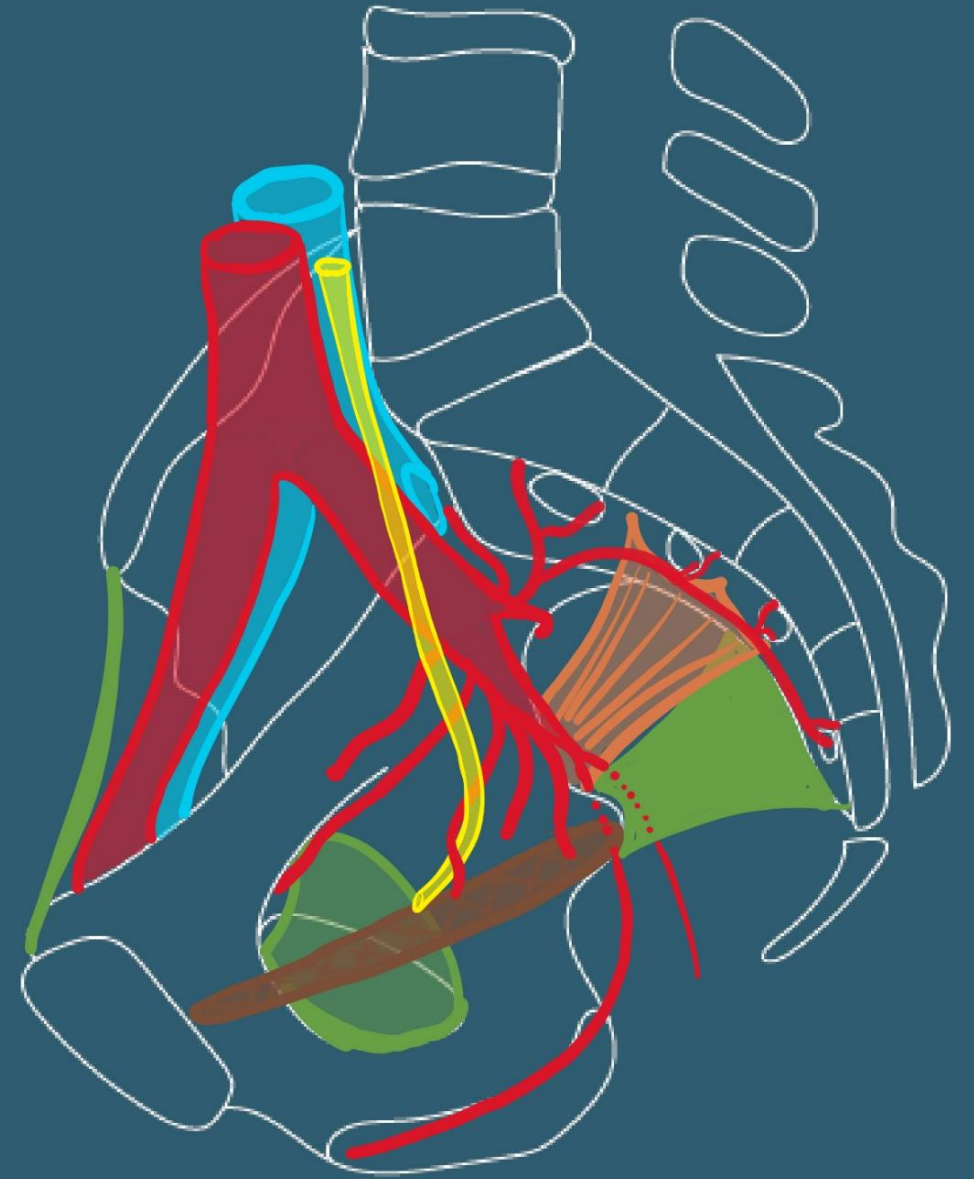
Vascularisation

- Veine iliaque interne
 - Satellite de l'artère



Vascularisation

- !!Rapports avec l'uretère!!



- Parler des drainages veineux veine utérine derrière l'uretère (à vérifier)
- Parler de l'innervation/plexus hypogastriques
- Ajouter vascularisation ovaire

Anatomie du périnée antérieur féminin

Bootcamp de gynécologie

A. Lagier,
23/09/2024

Définition et limites

- Ensemble des parties molles situées au-dessous du diaphragme pelvien
 - Muscle Levator ani+ muscle coccygien
- Indissociable des organes génitaux externes et du canal anal
- Debout: espace étroit entre les racines des membres inférieurs
- En position dorso-périnéale, forme de losange à grand axe antéro-postérieur

Plan cutané

Mont du pubis

Vulve: saillie ovoïde

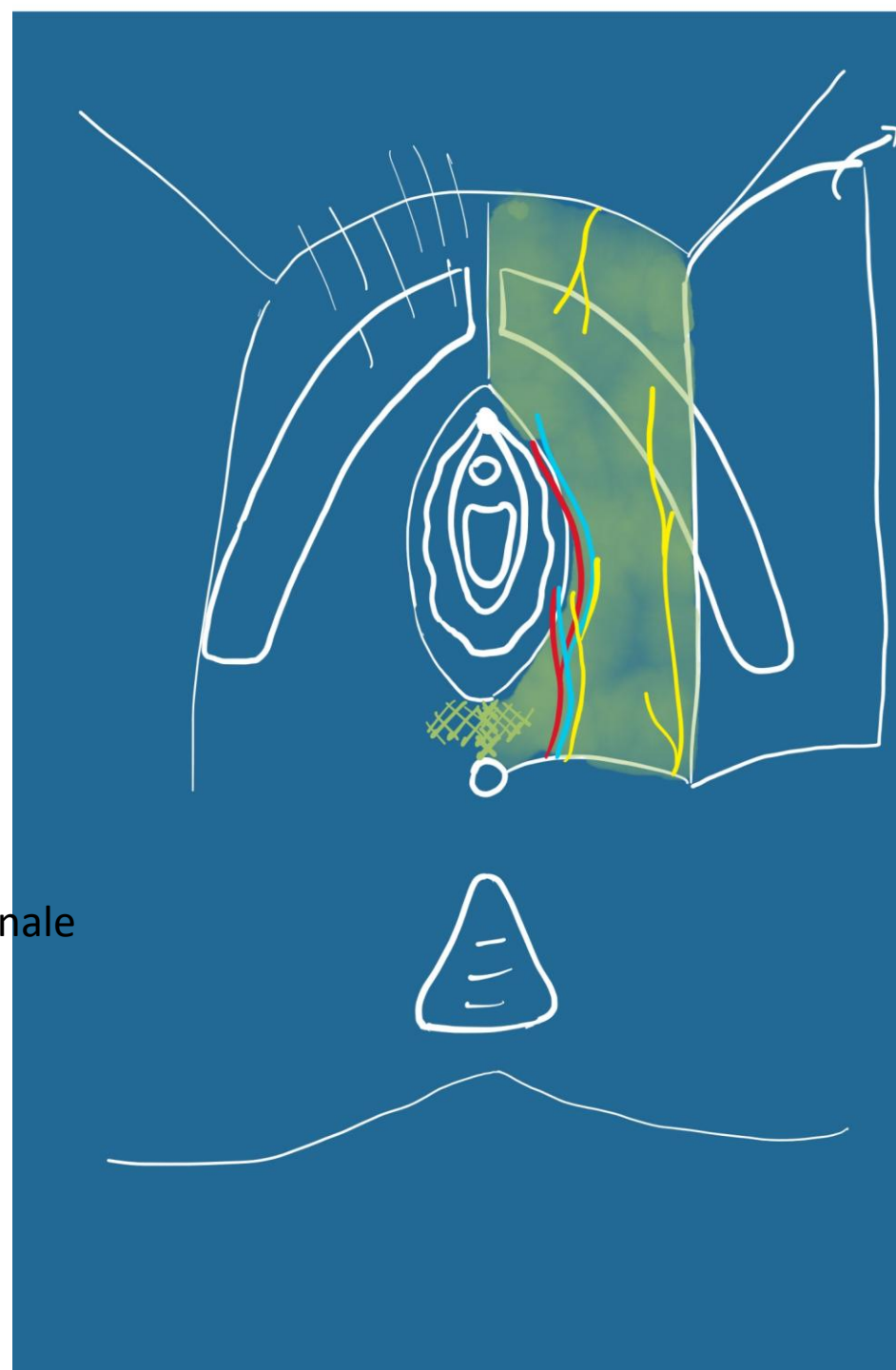
grandes lèvres,
petites lèvres

Commissures ant et post

Vestibule

Partie urétrale

Partie hyménéale ou vaginale



Plan sous-cutané

Fascia superficiel du périnée

Vascularisation et innervation +++

Espace superficiel

Clitoris:

Racines:

Corps caverneux
Bulbe vestibulaire

Corps (contact/pubis)
Gland

Muscle ischio-caverneux
Muscle bulbo-spongieux

Glandes vestibulaires majeures

Centre tendineux

Muscle perineal transverse superficiel
(inconstant)



Espace profond

Plan du diaphragme uro-genital

Entre:

Fascia inférieur du diaphragme uro-genital (recline)
Fascia supérieur du diaphragme uro-génital

Contient:

Sphincter de l'urètre
M. Uréthro-vaginal
M. Compresseur de l'urètre

M. Transverse profond du périnée

Muscle Levator ani

=diaphragme pelvien avec le M. Coccygien

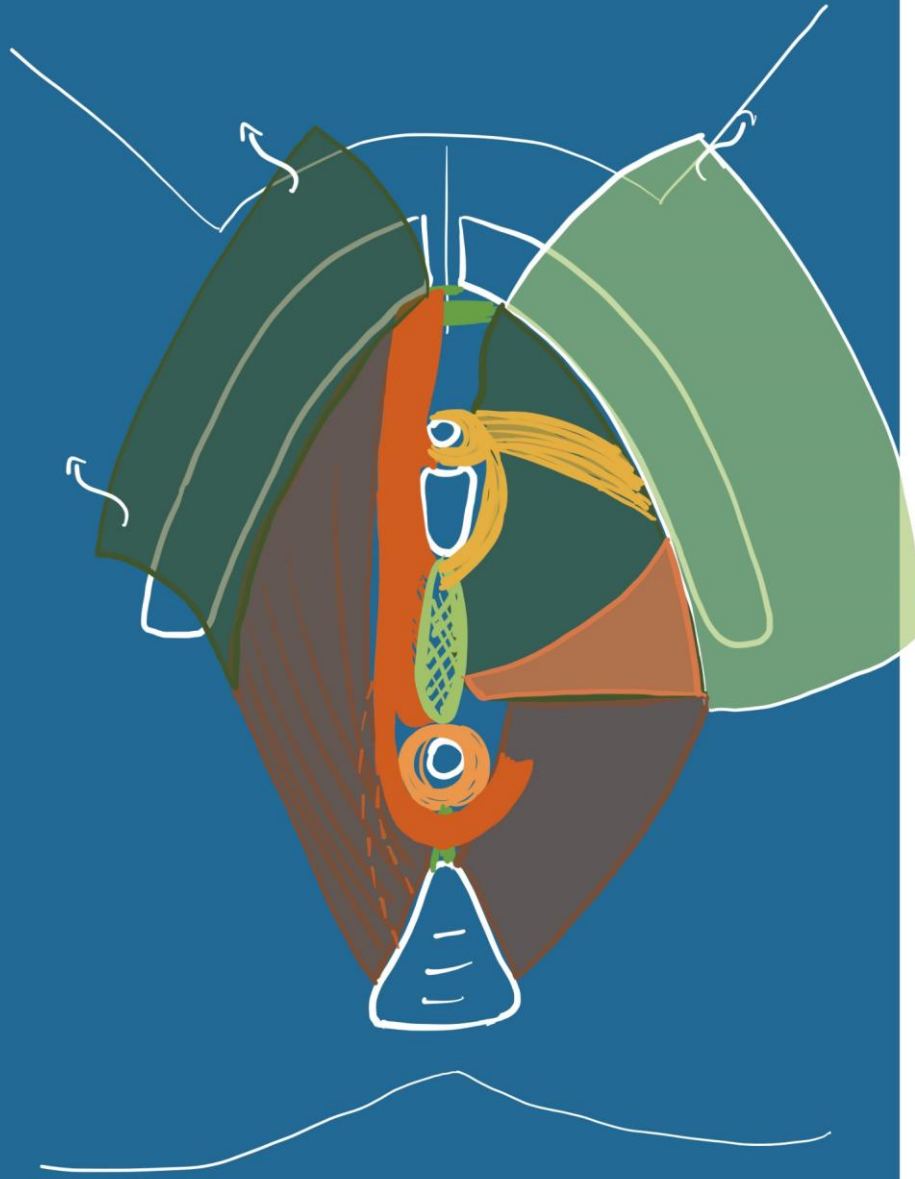
Sépare pelvis et périnée

Faisceaux du Levator Ani:

Muscle ilio-coccygien
mince, fonction statique

Muscle pubo-coccygien
Étroit, épais, dynamique

- Fx pubo-urétral
- Fx pubo-vaginal
- Fx pubo-perineal
- Fx pubo-anal
- Fx pubo-rectal



Espace profond