

RECOMMANDATIONS EUROPÉENNES 2025 (ESC/EACTS) POUR LA PRISE EN CHARGE DES VALVULOPATHIES : NOUVEAUTÉS ET PERSPECTIVES

LANCELLOTTI P (1, 2), DULGHERU RE (1)

RÉSUMÉ : Les recommandations conjointes des Sociétés Européennes de Cardiologie et de Chirurgie Cardiaque (ESC/EACTS) 2025 sur les valvulopathies, présentées lors du congrès de l'ESC à Madrid, marquent une évolution majeure par rapport à l'édition 2021. Elles insistent sur l'importance d'interventions plus précoces dans certaines situations, élargissent de façon structurée le recours aux thérapies transcathéter, simplifient les stratégies antithrombotiques et intègrent pleinement l'imagerie multimodale dans le diagnostic, la planification et le suivi. L'accent est également mis sur la décision partagée et sur une organisation des soins centrée sur le patient, structurée autour de Heart Valve Centres et de réseaux valvulaires spécialisés.

MOTS-CLÉS : *Valvulopathies - Recommandations - Implantation valvulaire aortique par cathéter (TAVI) - Réparation mitrale transcathéter (TEER) - Antithrombotiques*

2025 EUROPEAN (ESC/EACTS) GUIDELINES FOR THE MANAGEMENT OF VALVULAR HEART DISEASE : UPDATES AND PERSPECTIVES

SUMMARY : The 2025 joint Guidelines of the European Society of Cardiology (ESC) and the European Association for Cardio-Thoracic Surgery (EACTS) on valvular heart disease, presented at the ESC Congress in Madrid, represent a major advance compared with the 2021 edition. They emphasize the importance of earlier intervention in selected situations, broaden the structured use of transcatheter therapies, simplify antithrombotic strategies, and fully integrate multimodality imaging into diagnosis, procedural planning, and follow-up. Particular attention is also given to shared decision-making and to patient-centered care, organized around Heart Valve Centres and dedicated valve networks.

KEYWORDS : *Valvular heart disease - Guidelines - Transcatheter Aortic Valve Implantation (TA-VI) - Transcatheter Edge-to-Edge Repair (TEER) - Antithrombotic therapy*

INTRODUCTION

Les valvulopathies acquises représentent aujourd'hui un fardeau majeur de santé publique. Elles concernent près de 13 % des sujets de plus de 75 ans en Europe et sont responsables d'une morbi-mortalité croissante (1). Leur prise en charge s'est profondément transformée au cours des vingt dernières années, sous l'effet conjugué du vieillissement de la population, de l'amélioration des modalités d'imagerie et de l'essor des interventions percutanées (2-5). Dans ce contexte, les recommandations 2025 des Sociétés Européennes de Cardiologie et de Chirurgie Cardiaque (ESC/EACTS) constituent une étape importante, venant actualiser les critères de prise en charge, préciser les indications et intégrer les nouvelles preuves issues d'essais cliniques randomisés récents (6) (**Tableau 1**). L'un des fils conducteurs de ces recommandations est la volonté de favoriser une approche plus proactive et personnalisée, centrée sur le patient et son projet de vie, tout en organisant la prise en charge autour de structures spécialisées («*Heart Valve Centres*») capables de garantir expertise et sécurité (7, 8).

Dans cet article, nous reprenons les principales modifications introduites par ces nouvelles recommandations et leurs implications pratiques pour la prise en charge des valvulopathies (6).

IMAGERIE ET BILAN CORONARIEN

L'imagerie multimodale prend une place essentielle, tant pour le diagnostic initial que pour le suivi longitudinal et la planification interventionnelle (9). L'échocardiographie 3D, le scanner cardiaque (CT) et l'imagerie par résonance magnétique (IRM) sont désormais considérés comme complémentaires et indispensables dans les situations complexes. Une avancée marquante réside dans l'adoption d'une stratégie «*CT-first*» pour l'évaluation coronarienne : chez les patients dont la probabilité pré-test de maladie coronarienne est $\leq 50\%$, le coro-scanner est recommandé comme examen initial avant toute intervention valvulaire (**Figure 1**) (10). Cette probabilité est estimée à partir de l'âge, du sexe, des facteurs de risque cardiovasculaires et du type de symptômes, selon les tables de prévalence issues des recommandations ESC sur la maladie coronarienne chronique (11). Ainsi, un patient de moins de 65 ans, sans antécédent de revascularisation, présentant une symptomatologie atypique ou une dyspnée isolée, relève le

(1) Service de Cardiologie, CHU Liège Belgique.
(2) GIGA Cardiovascular Sciences and Metabolism, CHU Liège, Belgique.

Tableau I. Nouvelles recommandations thérapeutiques ESC/EACTS 2025 pour les valvulopathies

Pathologie	Situation clinique	Recommandation 2025	Classe / Niveau
Sténose aortique	Symptomatique et sévère	Intervention indiquée	I B
		TAVI si ≥ 70 ans et anatomie favorable	I A
		SAVR si < 70 ans et risque chirurgical faible	I B
		TAVI par abord non transfémoral si haut risque chirurgical	IIa B
	Asymptomatique sévère haut gradient, FEVG ≥ 50 %	Intervention peut être envisagée si risque procédural faible	IIa A
Insuffisance aortique	Symptomatique	SAVR	I B
		TAVI si inopérable avec anatomie favorable	IIb C
	Asymptomatique avec FEVG ≤ 50 %	SAVR	I B
	Asymptomatique avec DTSi > 22 mm/m ² , VTSi > 45 mL/m ² ou FEVG ≤ 55 %	SAVR	IIb B
	Réparation chirurgicale dans centres experts si résultats durables attendus		IIa B
Insuffisance mitrale primitive	Symptomatique haut risque/inopérable avec anatomie favorable	TEER	IIa B
	Asymptomatique bas risque + ≥ 3 critères (FA, PAPS > 50 mmHg, OG dilatée, TR \geq modérée)	Réparation chirurgicale	I B
Insuffisance mitrale secondaire ventriculaire	Symptomatique, FEVG < 50 %, IM sévère persistante malgré traitement médical optimal et thérapie de resynchronisation cardiaque	TEER	I A
Insuffisance mitrale secondaire atriale	IM sévère liée à dilatation OG et FA ; patient opérable	Chirurgie \pm ablation FA et occlusion auriculaire	IIa B
Insuffisance mitrale secondaire atriale	Patient inopérable	TEER	IIb C
Insuffisance tricuspide	Chirurgie valve gauche concomitante, IT sévère	Réparation tricuspide concomitante	I B
	Chirurgie valve gauche concomitante, IT modérée + annulus ≥ 40 mm	Réparation tricuspide concomitante	IIa B
	TR isolée symptomatique	TEER si haut risque et pas de dilatation du VD ou HTAP précapillaire	IIa C
TAVI	Sans indication d'anticoagulation orale	Aspirine seule	I A
Bioprothèses	Fibrillation auriculaire	Anticoagulants oraux directs	IIa B

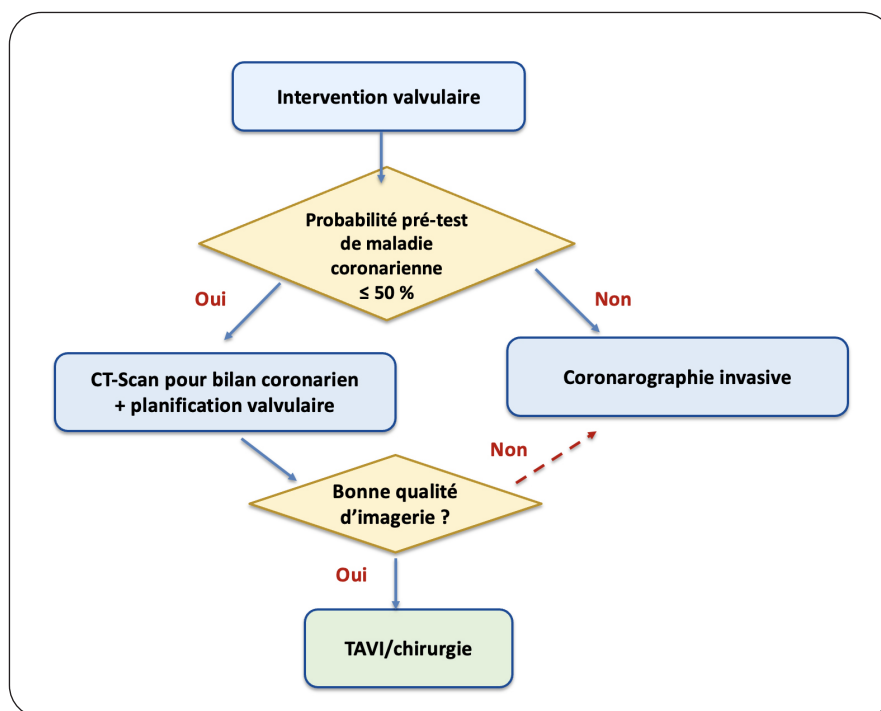
DTSi : diamètre télésystolique indexé. FA : fibrillation auriculaire. FEVG : fraction d'éjection ventriculaire gauche. HTAP : hypertension artérielle pulmonaire. IM : insuffisance mitrale. IT : insuffisance tricuspide. OG : oreillette gauche. PAPS : pression artérielle systolique pulmonaire. SAVR : remplacement valvulaire aortique chirurgical. TAVI : implantation valvulaire aortique par cathéter. TEER : réparation mitrale transcathéter par clip. VTSi : volume télésystolique indexé.

plus souvent de cette catégorie à faible probabilité. Chez ces patients, le scanner coronaire présente une excellente valeur prédictive négative et permet d'éviter, dans de nombreux cas, une coronarographie invasive. Celle-ci reste toutefois indiquée chez les patients à risque plus élevé (> 50 % de probabilité pré-test), ou lorsqu'une évaluation invasive est nécessaire, en particulier en présence d'une régurgitation

mitrale secondaire ventriculaire où la maladie coronaire peut être contributive.

Au-delà du diagnostic initial, l'imagerie structurale est également intégrée au suivi : l'échocardiographie transœsophagienne et le scanner 4D sont recommandés en cas de suspicion de thrombose de prothèse, tandis que l'IRM cardiaque conserve sa place dans l'évaluation fine de la fonction ventriculaire et de la fibrose myocardique (9).

Figure 1. Parcours diagnostique incluant la stratégie «CT-first» avant intervention valvulaire



TAVI : implantation valvulaire aortique par voie transcathéter

STÉNOSE AORTIQUE

Les recommandations 2025 introduisent un véritable changement de paradigme dans la prise en charge de la sténose aortique (6). L'intervention n'est plus strictement réservée aux patients symptomatiques ou présentant une dysfonction ventriculaire gauche. Désormais, les patients asymptomatiques porteurs d'une sténose sévère à gradient élevé, définie par une vitesse maximale ≥ 4 m/s ou un gradient moyen ≥ 40 mmHg, et une fraction d'éjection ventriculaire gauche (FEVG) ≥ 50 %, peuvent bénéficier d'une intervention si le risque procédural est faible et si un test d'effort confirme l'absence de limitation fonctionnelle (12). Les données issues d'essais récents ont montré qu'une prise en charge précoce dans cette population réduit le risque de mort subite, diminue les épisodes de décompensation cardiaque et améliore la survie à moyen terme (13).

Plusieurs paramètres aident à affiner la décision d'intervenir chez le patient asymptomatique : une progression rapide de la vitesse maximale ($\geq 0,3$ m/s/an), une élévation significative des biomarqueurs (BNP ou NT-proBNP > 3 fois la normale ajustée à l'âge et au sexe, confirmée à distance d'un facteur confondant),

ou encore une calcification aortique sévère objectivée au scanner, avec des seuils spécifiques selon le sexe (14-17).

Dans les formes dites «bas débit/bas gradient» («low-flow, low-gradient aortic stenosis»), la démarche diagnostique reste complexe. En cas de FEVG réduite, l'échocardiographie de stress à la dobutamine conserve un rôle majeur pour distinguer une sténose sévère véritable (augmentation du gradient moyen ≥ 40 mmHg avec surface $\leq 1,0$ cm² sous stimulation) d'une pseudo-sténose. En l'absence de réserve contractile, le scanner cardiaque, par la quantification calcique, permet de confirmer le caractère sévère de la sténose (12, 15). Chez les patients avec FEVG préservée mais flux réduit (sténose paradoxale), le scanner contribue également à affirmer le diagnostic (9).

Concernant le choix thérapeutique, les recommandations 2025 ne s'appuient plus prioritairement sur le risque opératoire, mais sur l'âge et l'anatomie (6). L'implantation valvulaire aortique par voie transcathéter (TAVI, «*Transcatheter Aortic Valve Implantation*») est désormais recommandée chez les patients âgés de 70 ans ou plus lorsque l'anatomie est favorable (classe I, A), tandis que la chirurgie (remplacement valvulaire aortique chirurgical, SAVR) reste

standard avant 70 ans chez les patients à faible risque chirurgical (classe I, B) (Figure 2). Pour les autres patients, les deux approches sont considérées comme équivalentes. Dans tous les cas, la décision doit être systématiquement validée par une discussion multidisciplinaire au sein du *Heart Team*, qui intègre non seulement les paramètres cliniques et anatomiques mais aussi les comorbidités, la fragilité, les préférences et le projet de vie du patient (18). Enfin, le TAVI par voie non transfémorale, longtemps réservé à des indications marginales, est désormais reconnu comme une alternative valable chez les patients inopérables et non éligibles à la voie transfémorale (classe IIa, B).

INSUFFISANCE AORTIQUE

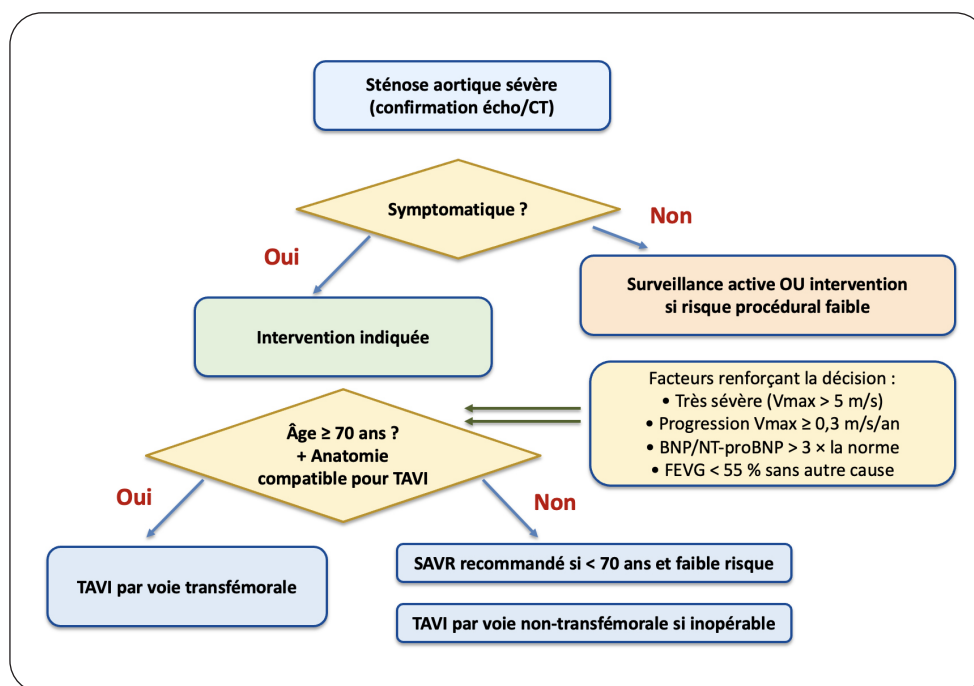
Dans l'insuffisance aortique sévère, les recommandations 2025 introduisent une nouveauté importante : la possibilité de proposer une implantation valvulaire aortique par voie transcathéter (TAVI) chez les patients symptomatiques jugés inopérables, dès lors que l'anatomie est favorable (6). Cette ouverture traduit les avancées récentes des dispositifs spécifiquement conçus pour l'insuffisance aortique, qui offrent désormais des résultats encourageants

dans des populations auparavant sans solution thérapeutique.

Chez les patients asymptomatiques, la chirurgie reste le traitement de référence, mais les seuils d'intervention ont été affinés (19). La survenue de symptômes ou une FEVG $\leq 50\%$ constituent toujours une indication chirurgicale ferme (classe I). En revanche, chez les patients asymptomatiques avec FEVG préservée mais signes précoces de dilatation ou de dysfonction du ventricule gauche, la chirurgie peut être envisagée (classe IIb) si la dimension télésystolique indexée dépasse 22 mm/m^2 , si le volume télésystolique indexé excède 45 mL/m^2 , ou si la FEVG chute à 55% ou moins (2, 6). L'évolution rapide des dimensions ventriculaires et l'association à une dilatation de l'aorte ascendante constituent des éléments additionnels renforçant la discussion.

Un accent particulier est mis sur la réparation valvulaire aortique, qui bénéficie désormais d'un niveau de recommandation classe IIa lorsqu'elle est réalisée dans des centres experts capables d'assurer des résultats durables. Les bénéfices attendus de la réparation sont multiples : préservation de la valve native, évitement d'un traitement anticoagulant à vie, et réduction du risque de réintervention. Elle doit donc être envisagée chaque fois que l'anatomie est favorable et

Figure 2. Algorithme décisionnel pour la sténose aortique sévère



FEVG : fraction d'éjection ventriculaire gauche. SAVR : remplacement valvulaire aortique chirurgical. TAVI : implantation valvulaire aortique par voie transcathéter.

que l'équipe chirurgicale dispose de l'expertise requise.

Dans toutes ces situations, la décision thérapeutique doit être prise au sein du *Heart Team*, qui évalue la sévérité de l'insuffisance aortique, la fonction ventriculaire, les comorbidités et la faisabilité technique de la chirurgie, de la réparation ou du TAVI (4, 7). Cette approche multidisciplinaire garantit que le choix de l'intervention soit adapté au profil global du patient et conforme à ses attentes.

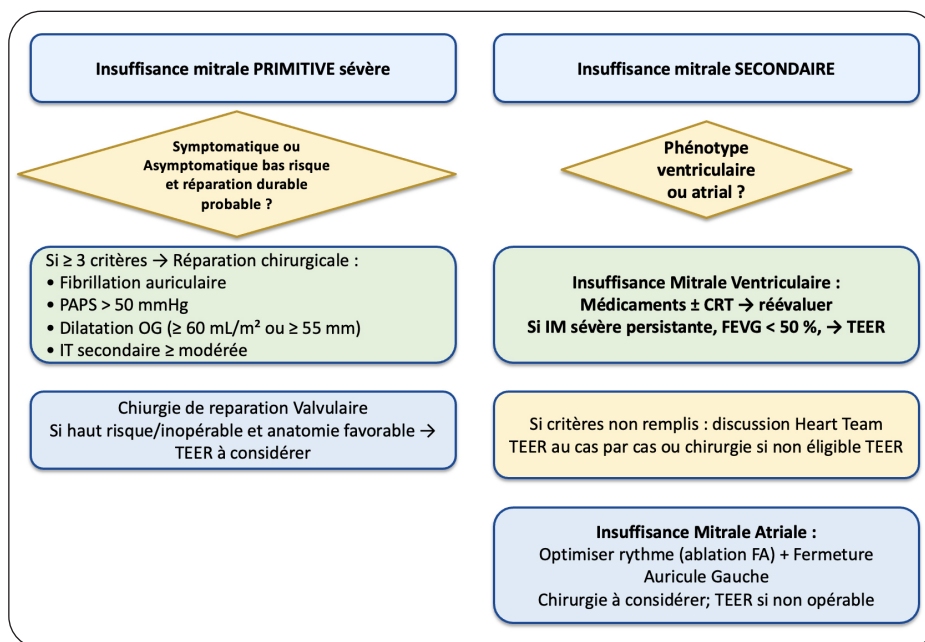
INSUFFISANCE MITRALE

L'insuffisance mitrale primitive bénéficie d'un raffinement important des indications. La réparation chirurgicale est recommandée (classe I, B) non seulement chez les patients symptomatiques, mais aussi chez les patients asymptomatiques à bas risque opératoire, sans dysfonction ventriculaire gauche (diamètre télésystolique < 40 mm, diamètre télésystolique indexé < 20 mm/m², fraction d'éjection > 60 %), lorsqu'au moins trois critères aggravants sont présents : fibrillation auriculaire, hypertension pulmonaire au repos > 50 mmHg, dilatation importante de l'oreillette gauche (volume indexé ≥ 60 mL/m² ou diamètre ≥ 55 mm) ou régurgitation tricuspide

associée avec au moins un grade modéré. Dans ce contexte, la chirurgie vise à prévenir le remodelage ventriculaire irréversible (6). Par rapport à 2021, il s'agit d'un élargissement clair de l'indication, alors que la simple surveillance restait auparavant l'approche privilégiée dans la majorité des cas asymptomatiques (2, 5). La chirurgie mini-invasive est désormais reconnue dans les centres experts comme une option possible, en raison de son impact favorable sur la récupération postopératoire (classe IIb, B). Chez les patients inopérables mais avec une anatomie favorable, une réparation mitrale transcathéter par clip peut être proposée (classe IIa, B), une option dont la légitimité est renforcée par rapport à 2021.

Dans l'insuffisance mitrale secondaire, les recommandations 2025 clarifient la distinction entre phénotype ventriculaire et phénotype atrial (20-22). Dans la forme ventriculaire, la réparation transcathéter est recommandée (classe I, A) chez les patients symptomatiques avec FEVG < 50 %, malgré un traitement médical optimisé et, si indiqué, une resynchronisation cardiaque (Figure 3) (23, 24). En 2021, cette intervention n'était qu'«à considérer» (classe IIa). La chirurgie garde une place lorsqu'une autre indication opératoire existe, comme une revascularisation coronarienne, ou si la réparation transcathéter est impossible.

Figure 3. Algorithmes de prise en charge de l'insuffisance mitrale primaire et secondaire



FEVG : fraction d'éjection ventriculaire gauche. PAPS : pression artérielle systolique pulmonaire. IT : insuffisance tricuspide. TEER = réparation mitrale transcathéter par clip.

Dans la forme atriale, liée à la dilatation de l'oreillette gauche en contexte de fibrillation auriculaire et de FEVG préservée, la chirurgie devrait être envisagée (classe IIa, B), en association à une ablation de fibrillation auriculaire et éventuellement une occlusion de l'auricule gauche. Pour les patients inopérables, une réparation transcathéter peut être proposée (classe IIb, B). Ce point illustre une clarification notable par rapport aux recommandations de 2021, qui ne distinguaient pas de façon aussi explicite les deux phénotypes. Enfin, une chirurgie peut être envisagée (classe IIb, B) en cas d'insuffisance mitrale secondaire modérée nécessitant une chirurgie coronaire concomitante.

INSUFFISANCE TRICUSPIDE

Les recommandations 2025 accordent une place beaucoup plus importante à l'insuffisance tricuspide que celles de 2021, avec une volonté d'intervenir plus tôt et d'intégrer les approches percutanées (6, 26-28).

Lors d'une chirurgie cardiaque gauche, une réparation tricuspide concomitante est recommandée (classe I, B) en cas de régurgitation sévère, qu'elle soit primaire ou secondaire. Par rapport à 2021, la formulation est désormais unifiée et simplifiée. Pour les régurgitations modérées avec dilatation annulaire ≥ 40 mm, la réparation reste en classe IIa, B, confirmant une stratégie préventive pour limiter la progression et le remodelage du ventricule droit. En revanche, pour les formes légères ou modérées isolées avec dilatation annulaire, la recommandation est rétrogradée de classe IIa (2021) à classe IIb (2025), reflétant une approche plus sélective.

Dans l'insuffisance tricuspide isolée sévère et symptomatique, la nouveauté majeure réside dans l'intégration des traitements de type transcathéter, qu'il s'agisse de l'approximation des feuillets (clip tricuspide) ou de l'annuloplastie percutanée (29, 30). Alors qu'en 2021 ces approches n'étaient envisagées qu'à titre expérimental (classe IIb, C), elles sont désormais à considérer (classe IIa, A) chez les patients à haut risque chirurgical, en l'absence de dysfonction ventriculaire droite sévère ou d'hypertension pulmonaire précapillaire. Ces techniques ont démontré leur capacité à améliorer la qualité de vie et à induire un remodelage favorable du ventricule droit (31).

LÉSIONS COMBINÉES ET VALVULOPATHIES MIXTES

Les recommandations 2025 apportent des précisions importantes pour la prise en charge des patients présentant des lésions valvulaires combinées, une situation fréquente mais longtemps considérée comme un «angle mort» dans les versions précédentes (32, 33).

Un point fort est la clarification des critères pour les sténoses aortiques associées à une régurgitation aortique. Chez les patients symptomatiques présentant une sténose aortique modérée associée à une régurgitation aortique modérée, l'intervention est désormais recommandée (classe I, C) si le gradient moyen est ≥ 40 mmHg ou si la vitesse maximale est $\geq 4,0$ m/s. Dans les formes asymptomatiques, l'intervention est également recommandée (classe I, C) si la vitesse maximale est $\geq 4,0$ m/s et si la FEVG est < 50 %. Ces précisions représentent une avancée par rapport à 2021, où les indications restaient plus floues et reposaient largement sur l'évaluation subjective de la prédominance d'une des deux lésions (6).

Les recommandations insistent également sur la nécessité d'une évaluation multimodale (échocardiographie 3D, scanner cardiaque, IRM si besoin) afin de mieux caractériser la contribution respective de chaque lésion et leur retentissement hémodynamique. Le recours au *Heart Team* est jugé essentiel dans ce contexte, en raison de la complexité décisionnelle et de la nécessité d'individualiser la stratégie thérapeutique.

Enfin, les valvulopathies triples ou quadruples sont rares mais de plus en plus observées dans une population âgée et polymorbide. Les recommandations 2025 insistent sur une approche centrée sur le patient, avec une hiérarchisation des lésions selon leur sévérité, leur impact fonctionnel et le risque procédural. Les options chirurgicales et transcathéter doivent être combinées au besoin (par exemple TAVI + clip mitral ou tricuspide), dans le cadre de centres experts et après une discussion multidisciplinaire structurée.

PROTHÈSES ET ANTITHROMBOTIQUES

Les recommandations 2025 maintiennent les grands principes posés en 2021, mais introduisent plusieurs précisions pratiques destinées à simplifier et sécuriser la prise en charge.

Pour les prothèses mécaniques, les anti-tamines K restent le traitement de référence, avec une anticoagulation à vie (classe I, A). La nouveauté réside dans l'importance accordée à l'autocontrôle ou l'autogestion de l'INR, approche désormais recommandée (classe I, B) afin d'améliorer la qualité du suivi et de réduire les complications thromboemboliques et hémorragiques. L'association d'une faible dose d'aspirine peut être envisagée dans certains contextes, en particulier en cas d'athérosclérose symptomatique.

Pour les bioprothèses chirurgicales, un traitement anticoagulant oral par antivitamine K peut être envisagé durant les trois premiers mois après l'intervention (classe IIa, B). Au-delà, en l'absence d'indication indépendante d'anticoagulation, un traitement antiplaquettaire simple par aspirine est privilégié (classe I, A).

Après un TAVI, la stratégie est simplifiée : une monothérapie antiplaquettaire par aspirine est désormais le schéma de référence (classe I, A), tandis que la double antiagrégation plaquettaire n'est plus recommandée, sauf indication coronarienne spécifique (34). Il s'agit d'un changement notable par rapport à 2021, où la double antiagrégation était encore proposée dans les premiers mois.

L'utilisation des anticoagulants oraux directs (AOD) reste contre-indiquée (classe III, B) chez les porteurs de prothèse mécanique et dans la sténose mitrale rhumatismale. En revanche, chez les patients porteurs de bioprothèse nécessitant déjà une anticoagulation orale (par exemple en cas de fibrillation auriculaire), les AOD sont désormais autorisés (classe IIa, B), ce qui clarifie une incertitude laissée dans la version 2021 (35, 36).

Enfin, en cas de suspicion de thrombose de prothèse, les recommandations 2025 mettent en avant l'apport du scanner cardiaque 4D ou de l'échocardiographie transœsophagienne pour confirmer le diagnostic et guider la stratégie thérapeutique, ce qui renforce la place de l'imagerie multimodale.

ORGANISATION DES SOINS ET APPROCHE CENTRÉE SUR LE PATIENT

Les recommandations 2025 insistent fortement sur l'importance de structurer les parcours de soins dans les valvulopathies (6-8). Alors que les textes de 2021 mettaient surtout l'accent sur le rôle du «*Heart Team*», la nouvelle version franchit une étape supplémentaire en promouvant les réseaux de prise en charge

valvulaire («*Heart Valve Networks*»), organisés autour de centres experts («*Heart Valve Centres*») (5). Ces structures à haut volume ont pour mission de concentrer les cas complexes, d'assurer une expertise technique, d'offrir un accès à l'ensemble des options thérapeutiques (chirurgicales et transcathéter) et de diffuser des protocoles standardisés vers les hôpitaux périphériques. Cette logique de réseau s'appuie sur les données démontrant une corrélation claire entre le volume d'activité et les résultats cliniques.

Le rôle du «*Heart Team*» (4) reste central, mais sa mission est précisée. La décision thérapeutique doit désormais intégrer non seulement les paramètres cliniques et anatomiques, mais aussi la fragilité, les comorbidités, l'état cognitif, le soutien social et les préférences du patient. Les recommandations insistent sur l'importance de la décision partagée, qui doit inclure des outils standardisés d'évaluation : les PROMs («*Patient-Reported Outcome Measures*»), ou mesures rapportées par le patient de son état de santé et de ses résultats cliniques) et les PREMs («*Patient-Reported Experience Measures*»), ou mesures rapportées par le patient de son expérience de soins).

Par rapport à 2021, la nouveauté majeure est donc le passage d'une approche essentiellement centrée sur l'indication médicale et le risque opératoire, à une organisation plus globale et véritablement centrée sur le patient. Les choix thérapeutiques ne doivent pas seulement viser à améliorer la survie, mais aussi à préserver l'autonomie, la qualité de vie et l'adéquation avec le projet de vie de chaque individu.

CONCLUSION

Les recommandations ESC/EACTS 2025 consacrent un véritable changement de paradigme dans la prise en charge des valvulopathies. Elles privilégient une intervention plus précoce lorsque le bénéfice pronostique est démontré, élargissent de manière structurée le recours aux techniques transcathéter, simplifient et clarifient les stratégies antithrombotiques, et organisent les parcours de soins autour de centres experts intégrés dans des réseaux valvulaires. Ces évolutions reflètent la maturité croissante de la discipline et témoignent d'une volonté de replacer le patient au centre des décisions, en associant efficacité thérapeutique, sécurité procédurale et qualité de vie à long terme. L'avenir reposera sur l'évaluation en vie réelle de ces nouvelles stratégies, sur l'intégration des innovations

technologiques et sur le suivi à long terme, afin d'assurer une cardiologie interventionnelle toujours plus précise, personnalisée et durable (37).

BIBLIOGRAPHIE

- Nkomo VT, Gardin JM, Skelton TN, et al. Burden of valvular heart diseases: a population-based study. *Lancet* 2006;**368**:1005-11.
- Coisne A, Lancellotti P, Habib G, et al. EuroValve Consortium. ACC/AHA and ESC/EACTS Guidelines for the management of valvular heart diseases: JACC Guideline Comparison. *J Am Coll Cardiol* 2023;**82**:721-34.
- Coisne A, Lancellotti P, Côté N, et al. Blood biomarkers in left-sided valvular heart disease. *Eur Heart J* 2025 Apr 22;ehaf232. doi: 10.1093/eurheartj/ehaf232.
- Lancellotti P, Ancion A, Davin L, et al. Le «Heart Team» : définition et organisation. *Rev Med Liege* 2019;**74**(Suppl1):S5-S9.
- Vahanian A, Beyersdorf F, Praz F, et al. 2021 ESC/EACTS guidelines for the management of valvular heart disease. *Eur Heart J* 2022;**43**:561-632.
- Praz F, Borger MA, Lanz J, et al. 2025 ESC/EACTS Guidelines for the management of valvular heart disease. *Eur Heart J* 2025;ehaf194. doi: 10.1093/eurheartj/ehaf194.
- Lancellotti P, Rosenhek R, Pibarot P, et al. Heart valve clinics: organization, structure, and experiences. ESC Working Group on Valvular Heart Disease position paper. *Eur Heart J* 2013;**34**:1597-606.
- Chambers JB, Lancellotti P. Heart valve clinics, centers, and networks. *Cardiol Clin* 2020;**38**:65-74.
- Dulgheru R, Pibarot P, Sengupta PP, et al. Multimodality imaging strategies for the assessment of aortic stenosis: viewpoint of the Heart Valve Clinic International Database (HAVEC) group. *Circ Cardiovasc Imaging* 2016;**9**:e004352.
- Davin L, Dulgheru R, Bernard A, et al. Multimodality imaging for the diagnosis and as-sessment of aortic stenosis severity. *Expert Rev Cardiovasc Ther* 2016;**14**:1177-88.
- Vrints C, Andreotti F, Koskinas KC, et al. 2024 ESC Guidelines for the management of chronic coronary syndromes. *Eur Heart J* 2024;**45**:3415-537.
- Hanouel C, de Marneffe N, Dulgheru RE, et al. Sténose aortique : nouveautés thérapeutiques et diagnostiques. *Rev Med Liege* 2023;**78**:689-94.
- Lancellotti P, Coisne A, Cosyns B, et al. Early aortic valve intervention in asymptomatic severe aortic stenosis: a clinical dilemma in evolution. *Eur Heart J Open* 2025 ;oeaf114, <https://doi.org/10.1093/ehjopen/oeaf114>.
- Lancellotti P, Dulgheru R, Magne J, et al. Outcomes of patients with asymptomatic aortic stenosis followed up in heart valve clinics. *JAMA Cardiol* 2018;**3**:1060-8.
- Lancellotti P, Donal E, Magne J, et al. Impact of global left ventricular afterload on left ventricular function in asymptomatic severe aortic stenosis: a two-dimensional speckle-tracking study. *Eur J Echocardiogr* 2010;**11**:537-43.
- Lancellotti P, Moonen M, Magne J, et al. Prognostic effect of long-axis left ventricular dysfunction and B-type natriuretic peptide levels in asymptomatic aortic stenosis. *Am J Cardiol* 2010;**105**:383-8.
- Lancellotti P, Vannan MA. Timing of intervention in aortic stenosis. *N Engl J Med* 2020;**382**:191-3.
- Lancellotti P, Nguyen Trung ML, Sprynger M, et al. Révolution thérapeutique dans le traitement des sténoses aortiques : remplacement valvulaire aortique par voie transcathéter (TAVI). *Rev Med Liege* 2020;**75**:300-3.
- Lancellotti P, Pibarot P, Chambers J, et al. Multi-modality imaging assessment of native valvular regurgitation. *Eur Heart J Cardiovasc Imaging* 2022;**23**:e171-e232.
- Lancellotti P, Go YY. Atrial secondary mitral regurgitation: often overlooked, but never forgotten. *JACC Cardiovasc Imaging* 2021;**14**:809-11.
- Lancellotti P, Vannan MA. Imaging primary mitral regurgitation: the whole is better than the sum of its parts. *Eur Heart J Cardiovasc Imaging* 2019;**20**:131-2.
- Dziadzko V, Dziadzko M, Medina-Inojosa JR, et al. Causes and mechanisms of isolated mitral regurgitation in the community: clinical context and outcome. *Eur Heart J* 2019;**40**:2194-202.
- Lancellotti P, Sugimoto T, Bäck M. Revisiting secondary mitral regurgitation threshold severity: insights and lessons from the RESHAPE-HF2 trial. *Eur Heart J Open* 2024;**4**:oeae084.
- Lempereur M, Dulgheru R, Marchetta S, et al. Interventions mitrales percutanées. *Rev Med Liege* 2019;**74**:S73-S81.
- Go YY, Dulgheru R, Lancellotti P. The conundrum of tricuspid regurgitation grading. *Front Cardiovasc Med* 2018;**5**:164.
- Dreyfus J, Lancellotti P, Burwash IG, et al. Refining the grading of tricuspid regurgitation: enhancing outcome prediction and patient management. *Eur Heart J Cardiovasc Imaging* 2024;**25**:1085-6.
- Donal E, Lancellotti P. A new score to stratify the risk in tricuspid regurgitation: the icing on the cake. *Eur Heart J Open* 2022;**2**:oeac068.
- Lancellotti P, Fattouch K, Dulgheru R. Targeting the tricuspid valve: A new therapeutic challenge. *Arch Cardiovasc Dis* 2016;**109**:1-3.
- Sorajja P, Whisenant B, Hamid N, et al. Transcatheter repair for patients with tricuspid re-gurgitation. *N Engl J Med* 2023;**388**:1833-42.
- Lancellotti P, Lempereur M, Bruls S, et al. Insuffisance tricuspide. Traitement transcathéter par TriClip®. *Rev Med Liege* 2022;**77**:578-85.
- Kar S, Makkar RR, Whisenant BK, et al. Two-year outcomes of transcatheter edge-to-edge repair for severe tricuspid regurgitation: The TRILUMINATE Pivotal Randomized Controlled Trial. *Circulation* 2025;**151**:1630-8.
- Unger P, Tribouilloy C. Aortic stenosis with other concomitant valvular disease: aortic re-gurgitation, mitral regurgitation, mitral stenosis, or tricuspid regurgitation. *Cardiol Clin* 2020;**38**:33-46.
- Isaza N, Desai MY, Kapadia SR, et al. Long-term outcomes in patients with mixed aortic valve disease and preserved left ventricular ejection fraction. *J Am Heart Assoc* 2020;**9**:e014591.
- Dangas GD, Tijssen JG, Wöhrle J, et al. A Controlled trial of rivaroxaban after transcatheter aortic-valve replacement. *N Engl J Med* 2020;**382**:120-9.
- Carnicelli AP, De Caterina R, Halperin JL, et al. Edoxaban for the prevention of thrombo-embolism in patients with atrial fibrillation and bioprosthetic valves. *Circulation* 2017;**135**:1273-5.
- Sprynger M, Lancellotti P. Anticoagulants oraux directs : avancées thérapeutiques au cours de la dernière décennie. *Rev Med Liege* 2020;**75**:310-5.
- Scheen AJ. Hiatus entre recommandations et pratique clinique : des évidences épidémiologiques aux solutions pour lever les obstacles. *Rev Med Liege* 2025;**80**:275-83.

Les demandes de tirés à part doivent être adressées au Pr Lancellotti P, service de Cardiologie, CHU Liège, Belgique.
Email : plancellotti@chuliege.be