

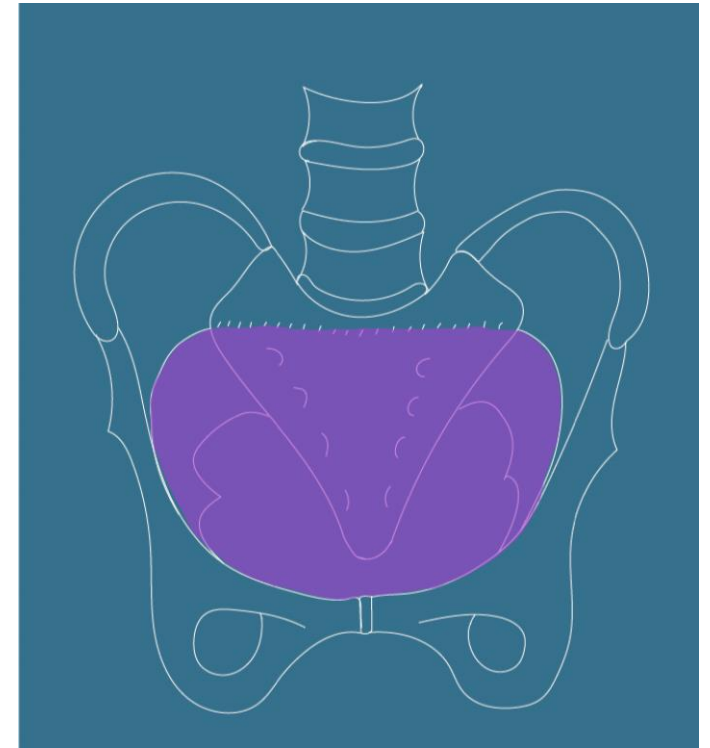
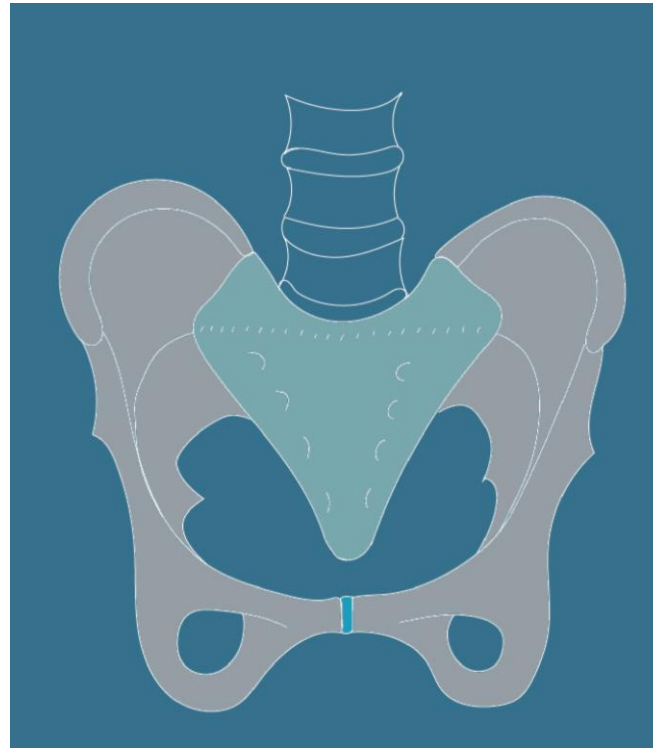
Anatomie du pelvis féminin

Bootcamp de gynécologie

A. Lagier,
23/09/2024

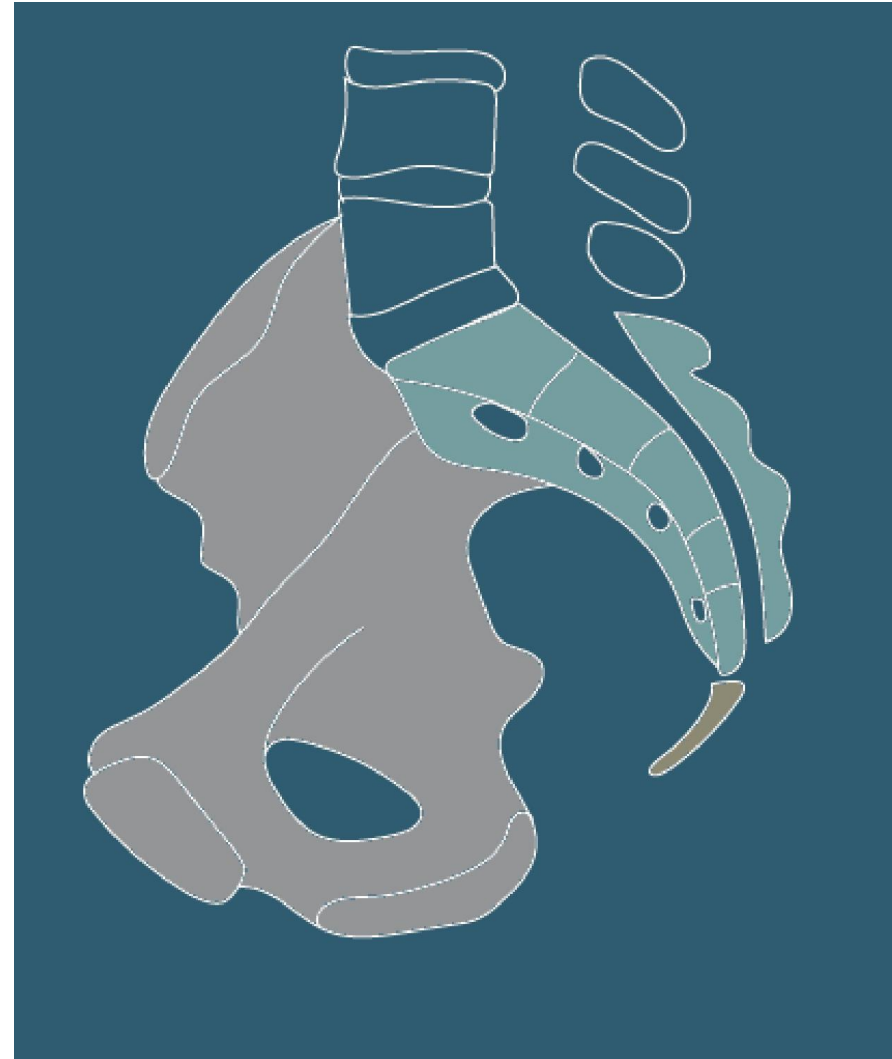Définition: limites

- Synonymes:
 - Pelvis
 - Petit bassin
 - Bassin obstétrical
- Limites:
 - En arrière: Sacrum
 - Latéralement: os coxaux
 - En avant: la symphyse pubienne
 - En haut: le détroit supérieur
 - En bas: le muscle levator ani ou diaphragme pelvien



Définition: limites

- Limites:
 - En arrière: Sacrum
 - Latéralement: os coxaux
 - En avant: la symphyse pubienne
 - En haut: le détroit supérieur
 - En bas: le muscle levator ani ou diaphragme pelvien



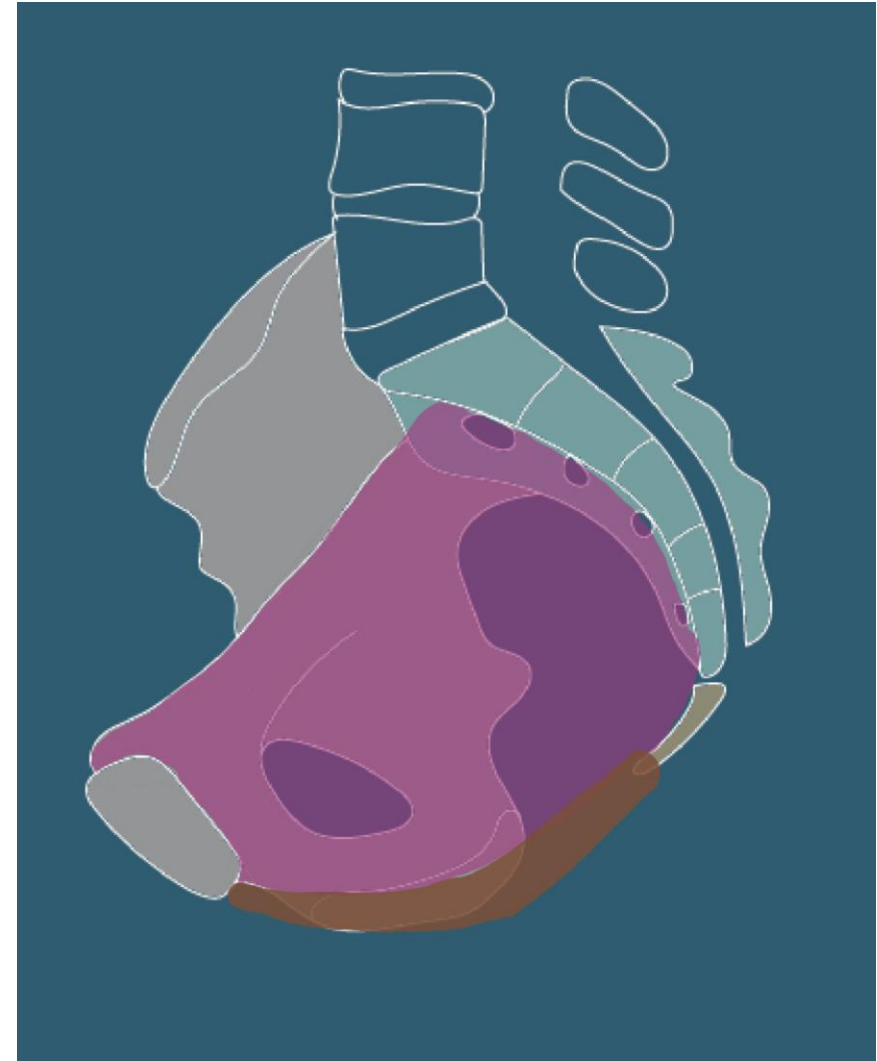
Définition: limites

- Limites:
 - En arrière: Sacrum
 - Latéralement: os coxaux
 - En avant: la symphyse pubienne
 - En haut: le détroit supérieur
 - En bas: le muscle levator ani ou diaphragme pelvien



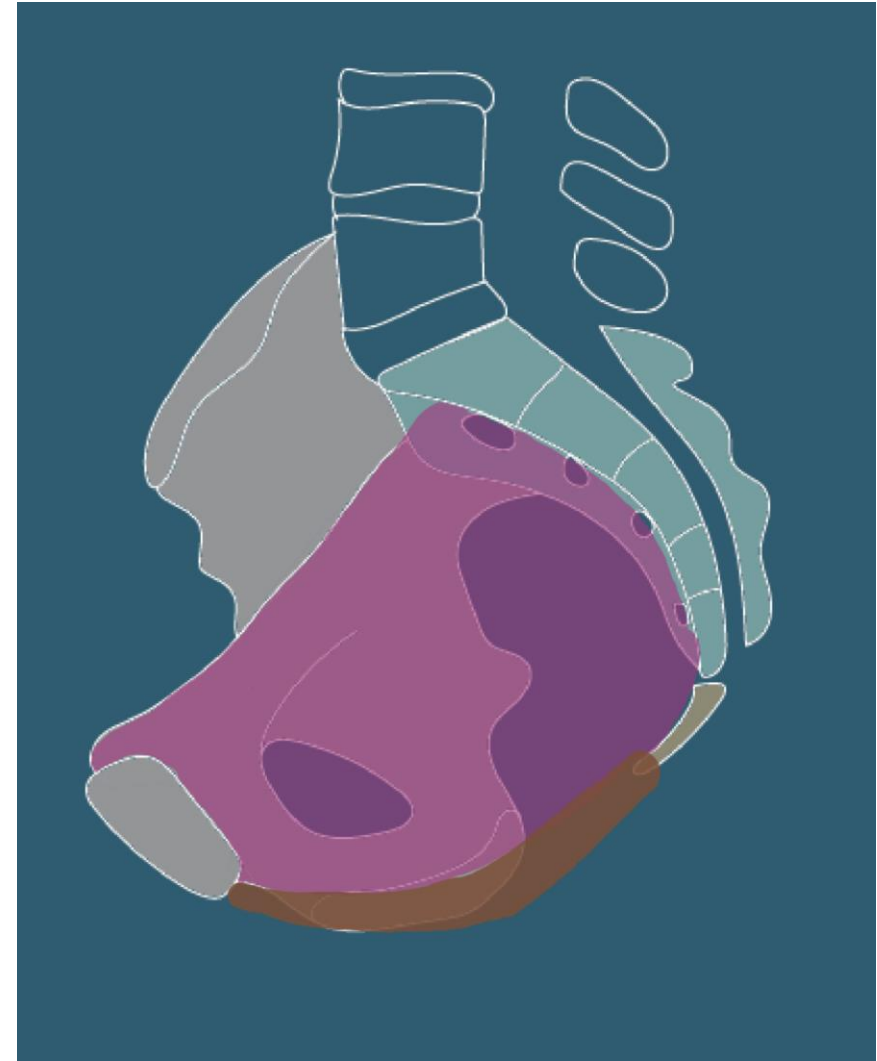
Définition: limites

- Limites:
 - En arrière: Sacrum
 - Latéralement: os coxaux
 - En avant: la symphyse pubienne
 - En haut: le détroit supérieur
 - En bas: le muscle levator ani ou diaphragme pelvien



Définition et limites

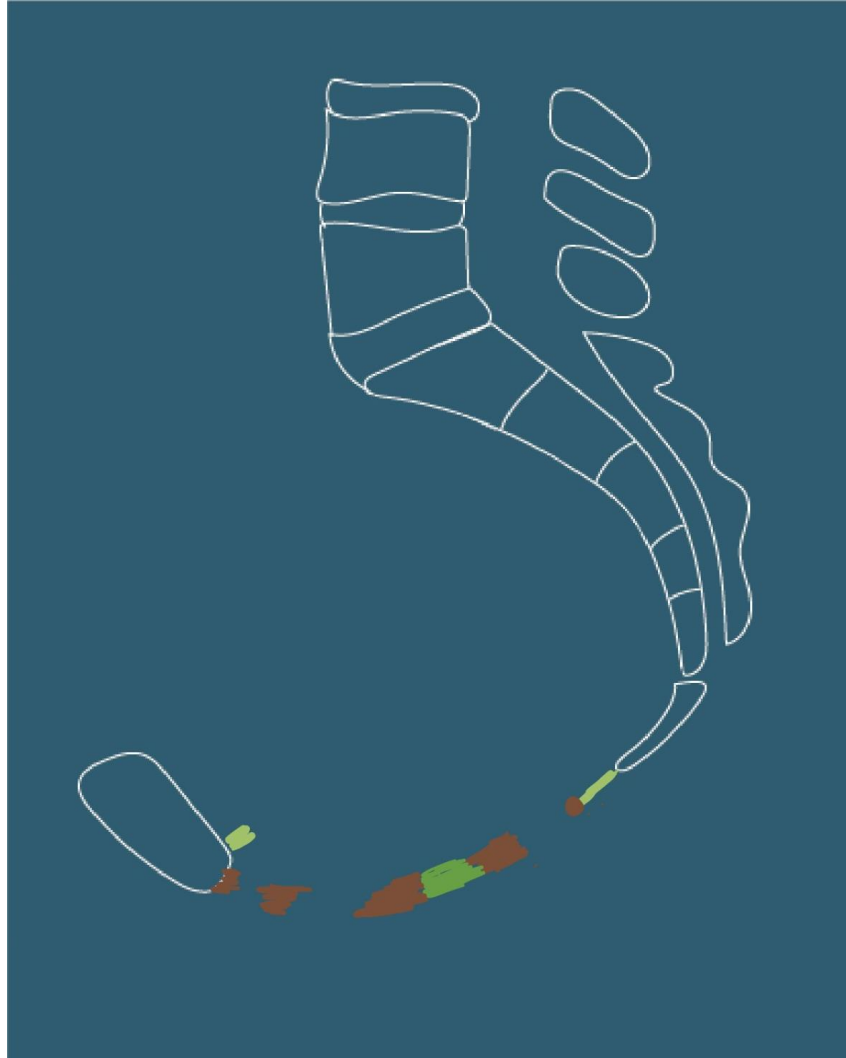
- Limites:
 - En haut: le détroit supérieur
 - Promontoire du sacrum
 - Lignes innominées
 - En bas: Péritoine
 - Espace sous-péritonéal




Contenu :

- Organes urinaires
 - vessie
 - Uretères,
 - Urètre,
 - Sphincters vésicaux

Coupe sagittale



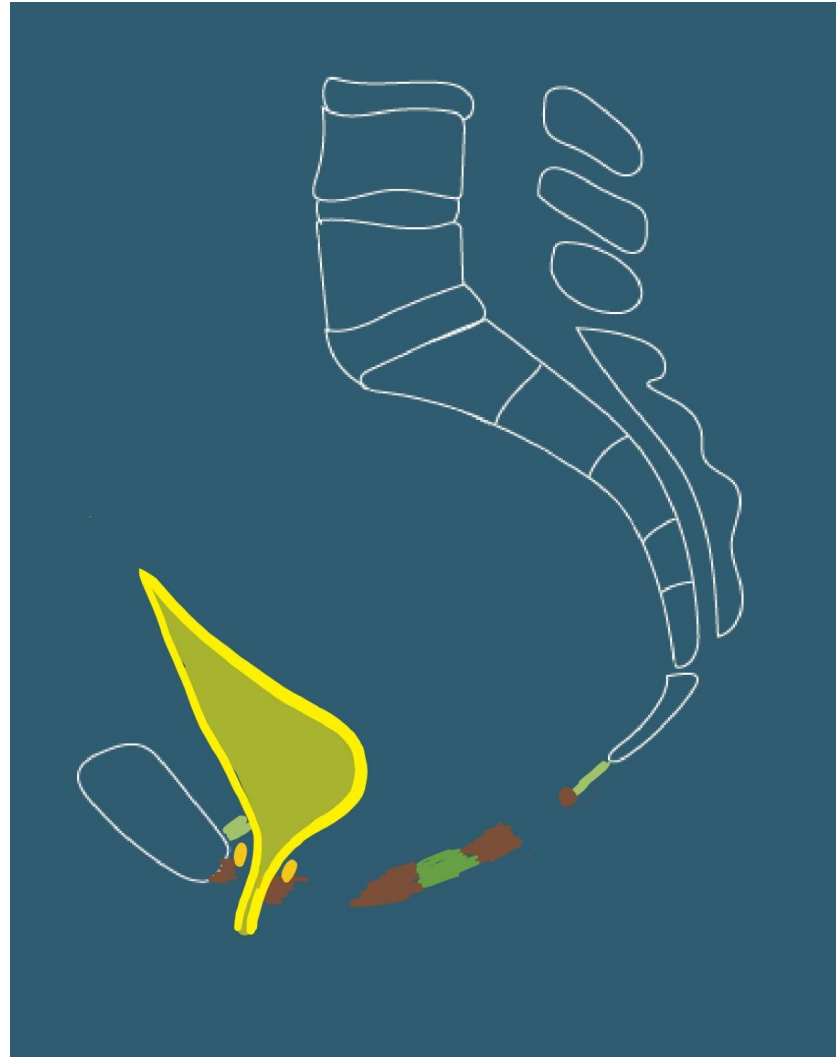
Vue supérieure




Contenu :

- Organes urinaires
 - vessie
 - Uretères,
 - Urètre,
 - Sphincters vésicaux

Coupe sagittale



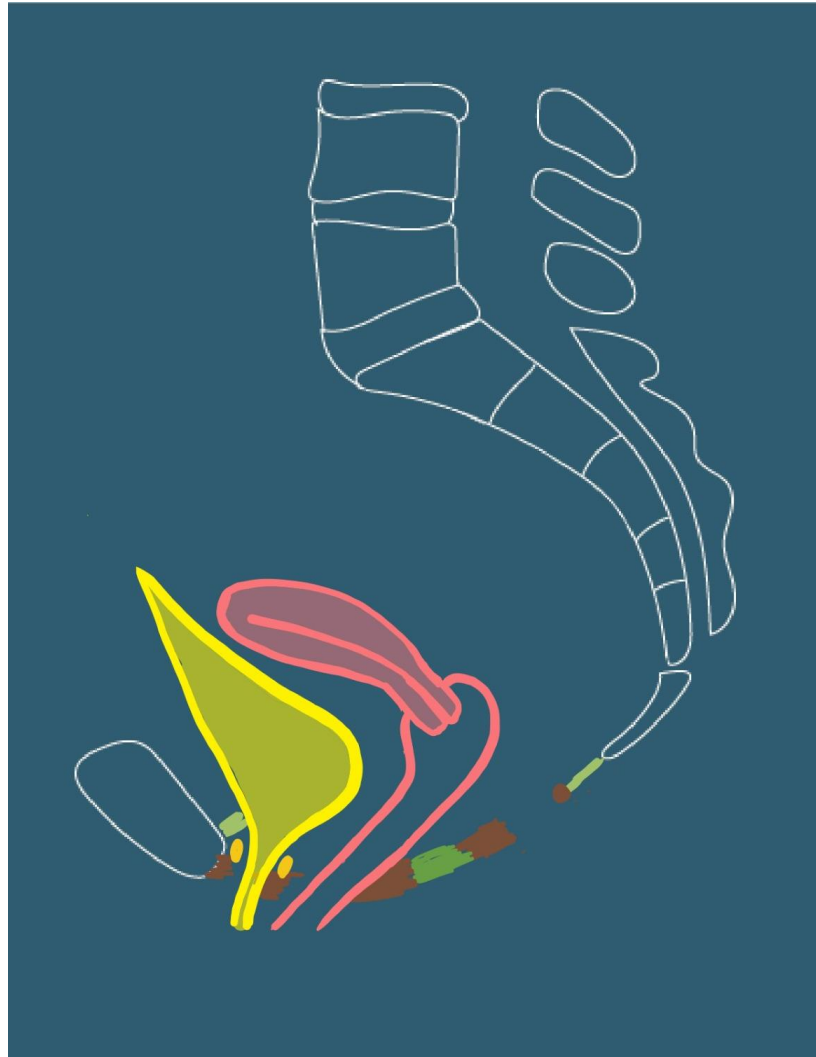
Vue supérieure



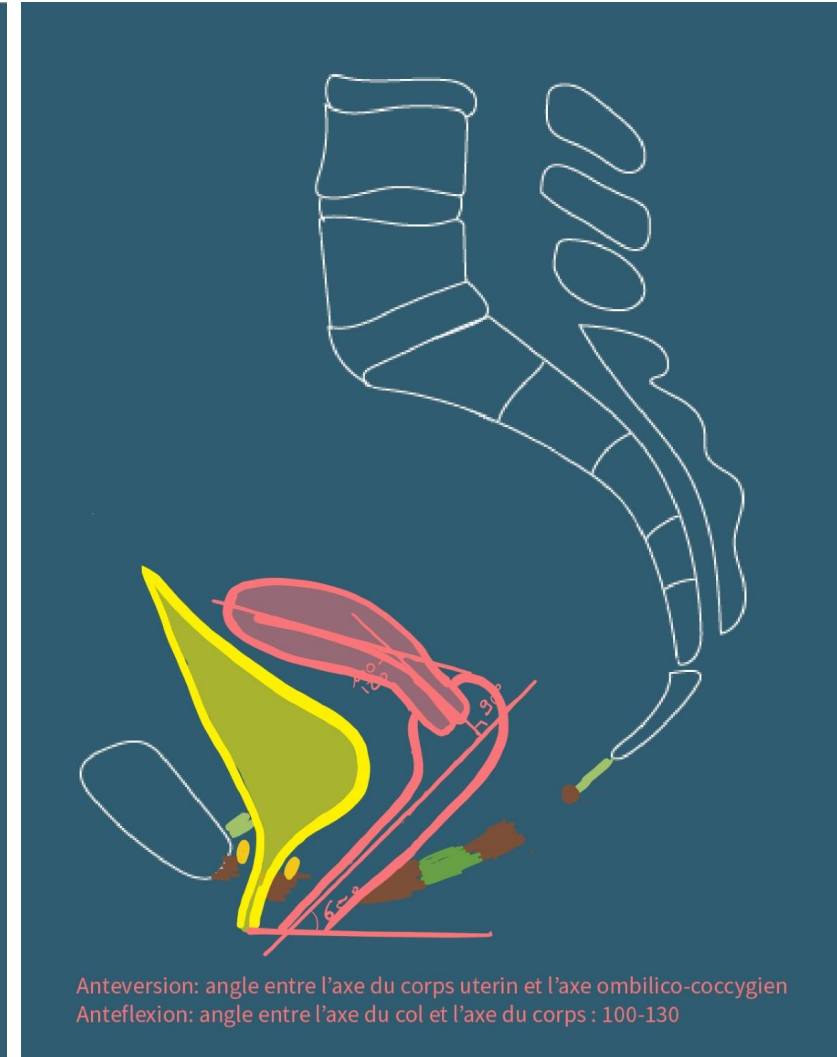
Contenu

- Les organes génitaux internes
 - Utérus
 - Corps, col
 - Antéversion: angle entre l'axe du corps et l'axe ombilico-coccygien
 - Antéflexion: Angle entre l'axe du corps et celui du col (100-130°)
 - Vagin

Coupe sagittale



Coupe sagittale

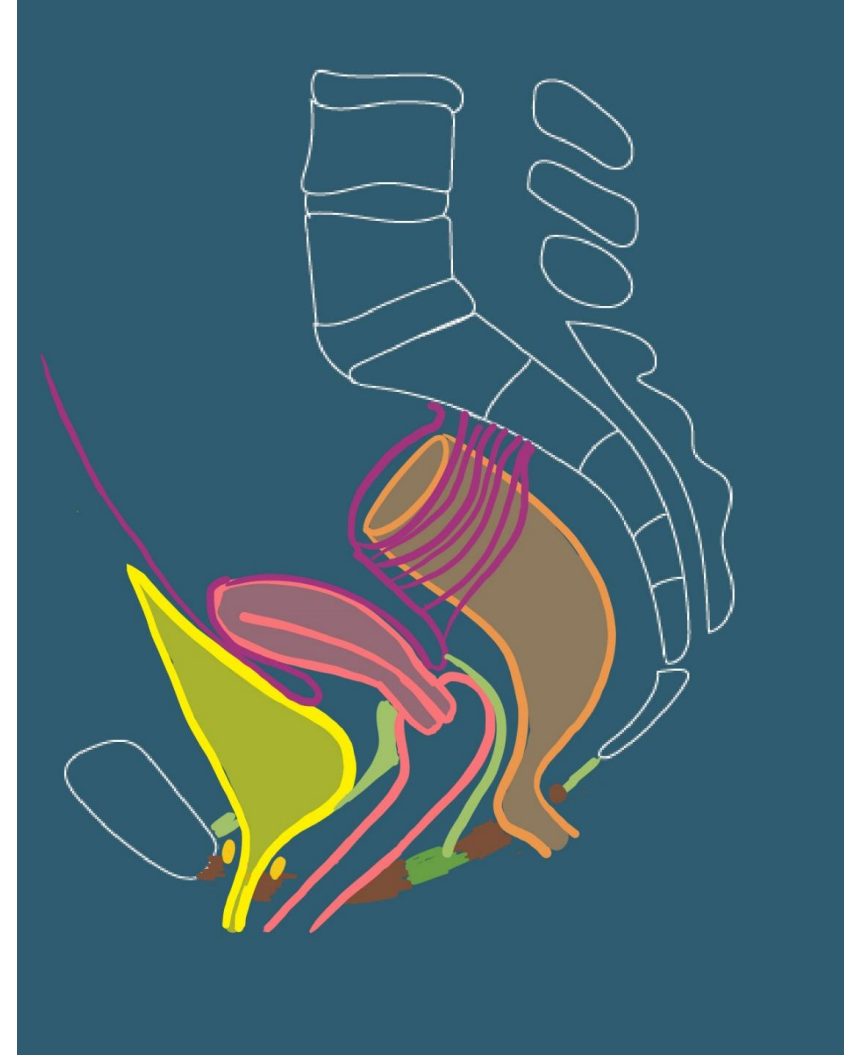


Anteversion: angle entre l'axe du corps uterin et l'axe ombilico-coccygien
Antelexion: angle entre l'axe du col et l'axe du corps : 100-130

Contenu

- Les organes génitaux internes
 - Utérus
 - Corps, col, trompes
 - Antéversion: angle entre l'axe du corps et l'axe ombilico-coccygian
 - Antéflexion: Angle entre l'axe du corps et celui du col (100-130°)
 - Moyens de fixité
 - Ligament vésico-utérin

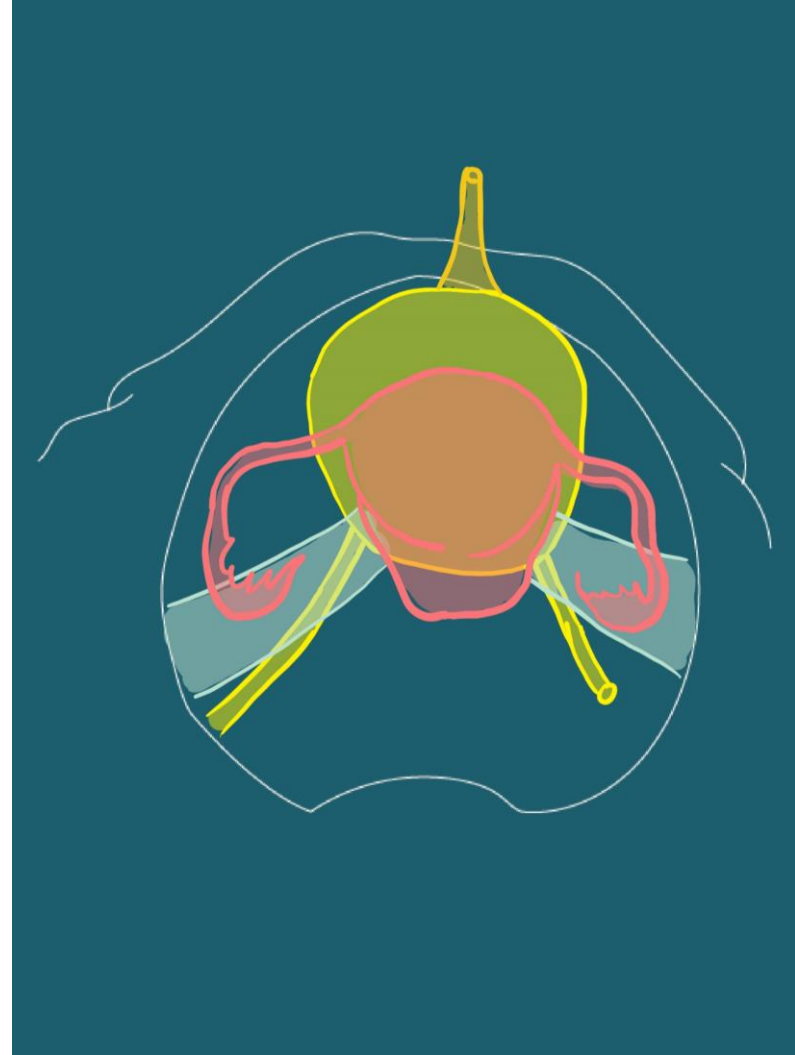
Coupe sagittale



Contenu

- Les organes génitaux internes
 - Utérus
 - Corps, col, trompes
 - Antéversion: angle entre l'axe du corps et l'axe ombilico-coccygien
 - Antéflexion: Angle entre l'axe du corps et celui du col (100-130°)
 - Moyens de fixité
 - Ligament vésico-utérin
 - Paramètre, paracervix

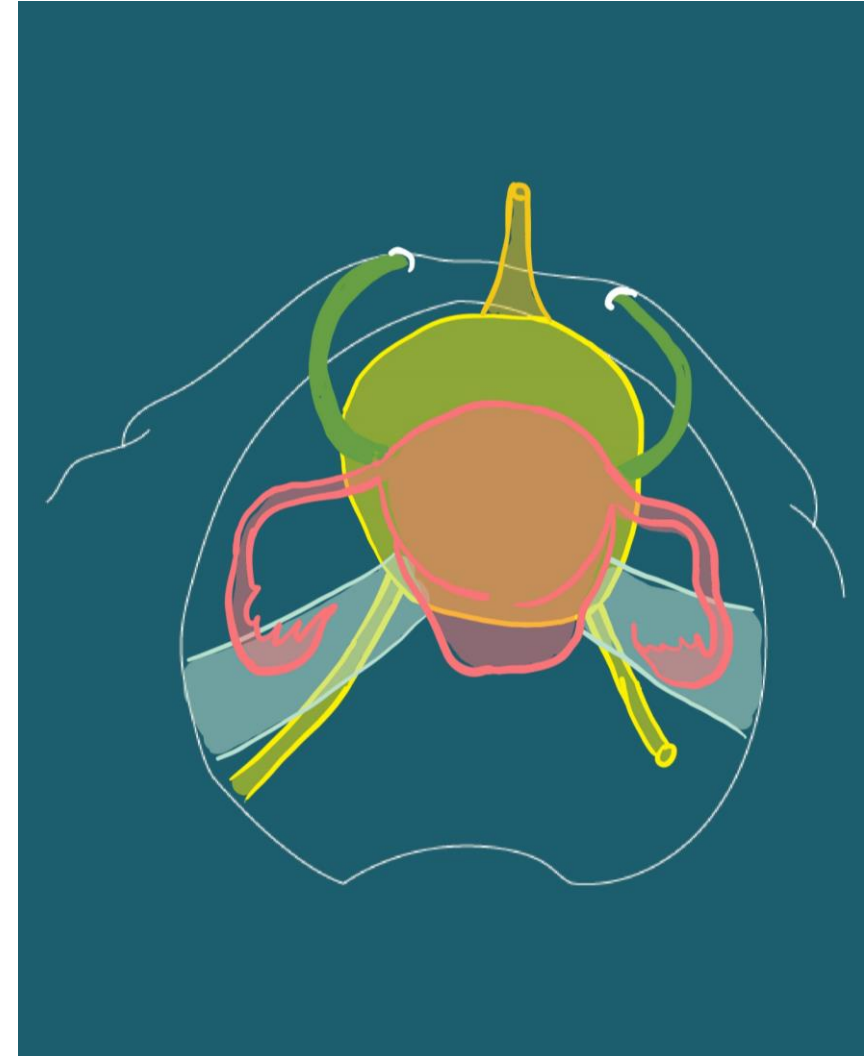
Vue supérieure



Contenu

- Les organes génitaux internes
 - Utérus
 - Corps, col, trompes
 - Antéversion: angle entre l'axe du corps et l'axe ombilico-coccygien
 - Antéflexion: Angle entre l'axe du corps et celui du col (100-130°)
 - Moyens de fixité
 - Ligament vésico-utérin
 - Paramètre, paracervix
 - Ligaments ronds

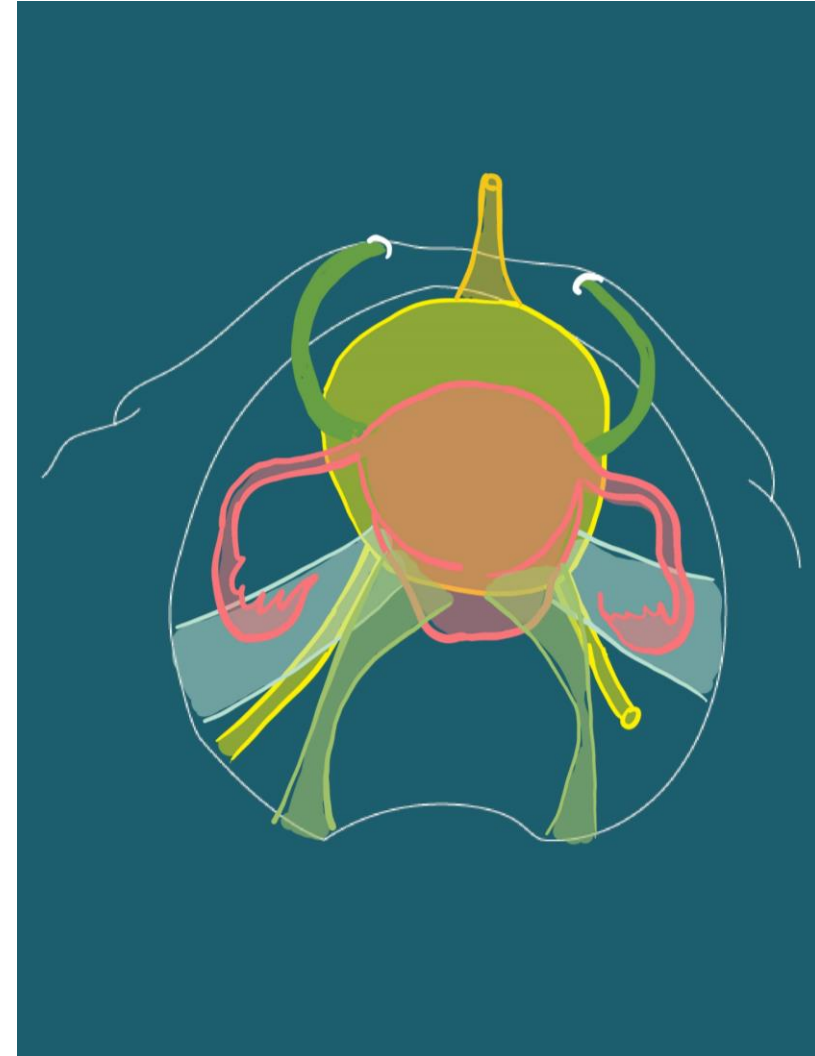
Vue supérieure



Contenu

- Les organes génitaux internes
 - Utérus
 - Corps, col, trompes
 - Antéversion: angle entre l'axe du corps et l'axe ombilico-coccygien
 - Antéflexion: Angle entre l'axe du corps et celui du col (100-130°)
 - Moyens de fixité
 - Ligament vésico-utérin
 - Paramètre, paracervix
 - Ligaments ronds
 - Ligaments utéro-sacrés

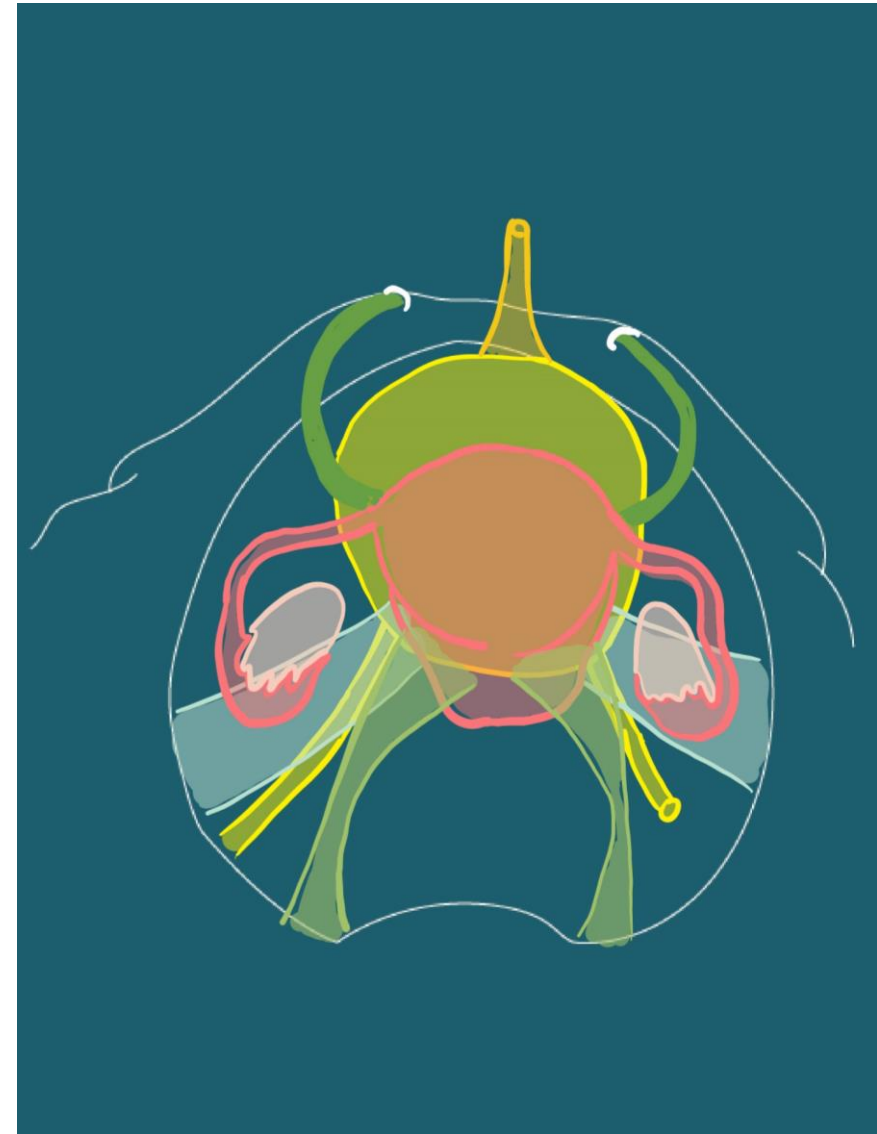
Vue supérieure



Contenu

- Les organes génitaux internes
 - Utérus
 - Corps, col
 - Antéversion: angle entre l'axe du corps et l'axe ombilico-coccygien
 - Antéflexion: Angle entre l'axe du corps et celui du col (100-130°)
 - Vagin
 - Ovaires

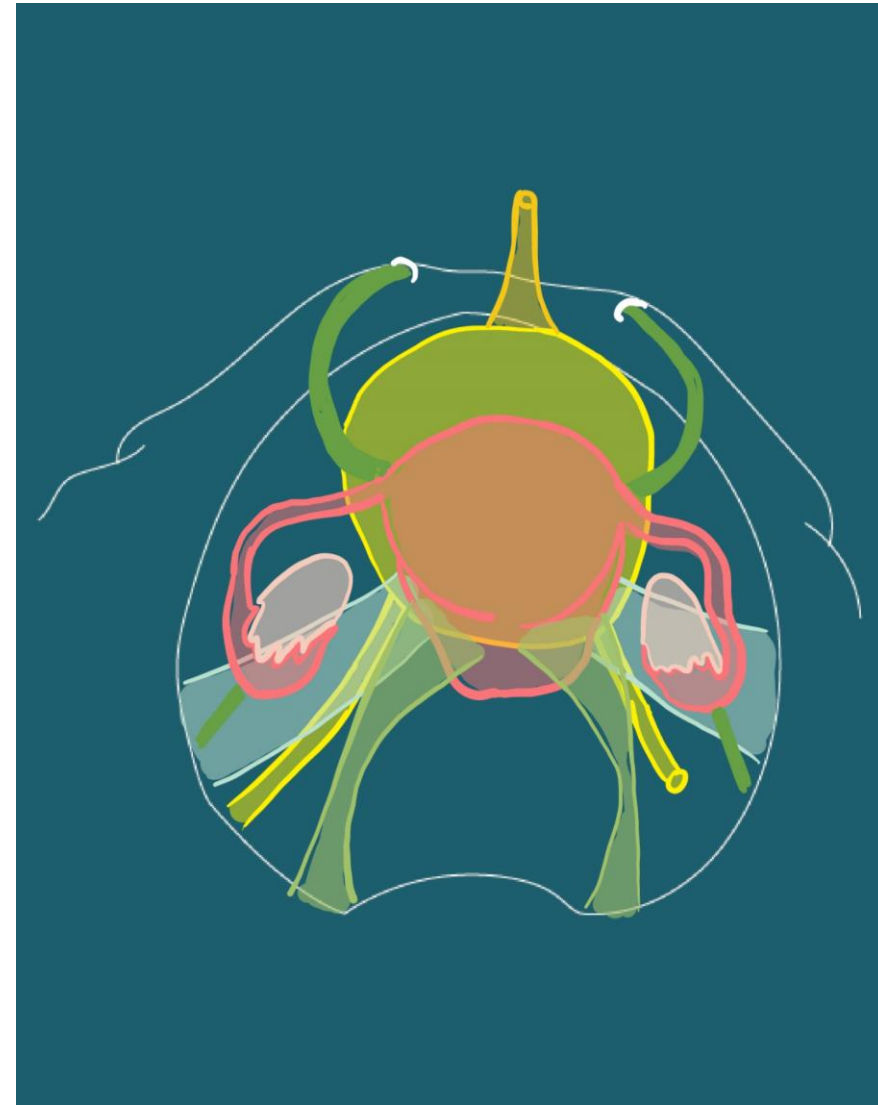
Vue supérieure



Contenu

- Les organes génitaux internes
 - Utérus
 - Corps, col
 - Antéversion: angle entre l'axe du corps et l'axe ombilico-coccygian
 - Antéflexion: Angle entre l'axe du corps et celui du col (100-130°)
 - Vagin
 - Ovaires
 - Ligaments suspenseurs (<-> paroi lat pelvis)

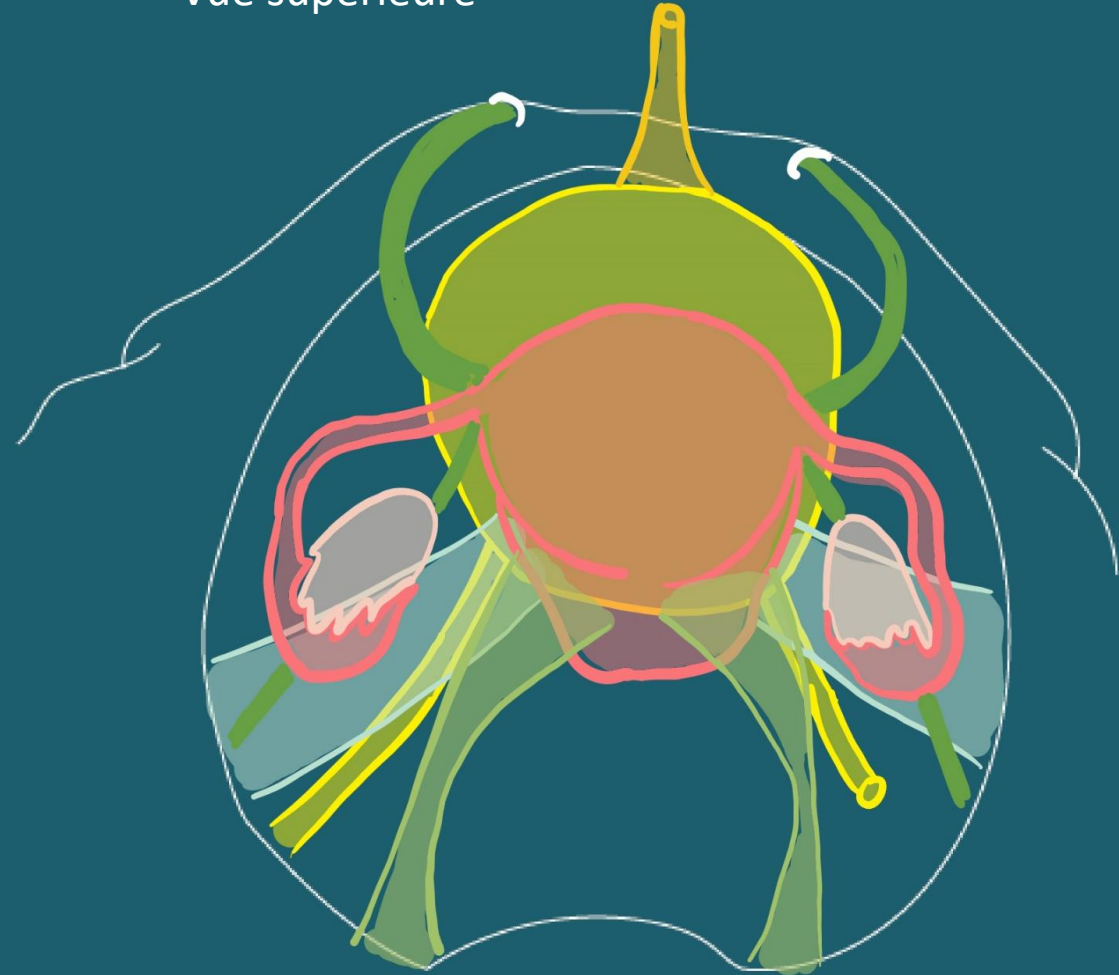
Vue supérieure



Contenu

- Les organes génitaux internes
 - Utérus
 - Corps, col
 - Antéversion: angle entre l'axe du corps et l'axe ombilico-coccygien
 - Antéflexion: Angle entre l'axe du corps et celui du col (100-130°)
 - Vagin
 - Ovaires
 - Ligaments suspenseurs (\leftrightarrow paroi lat pelvis)
 - Ligament tubo-ovarien (continuité du suspenseur)
 - Ligament propre de l'ovaire (\leftrightarrow corps utérin)

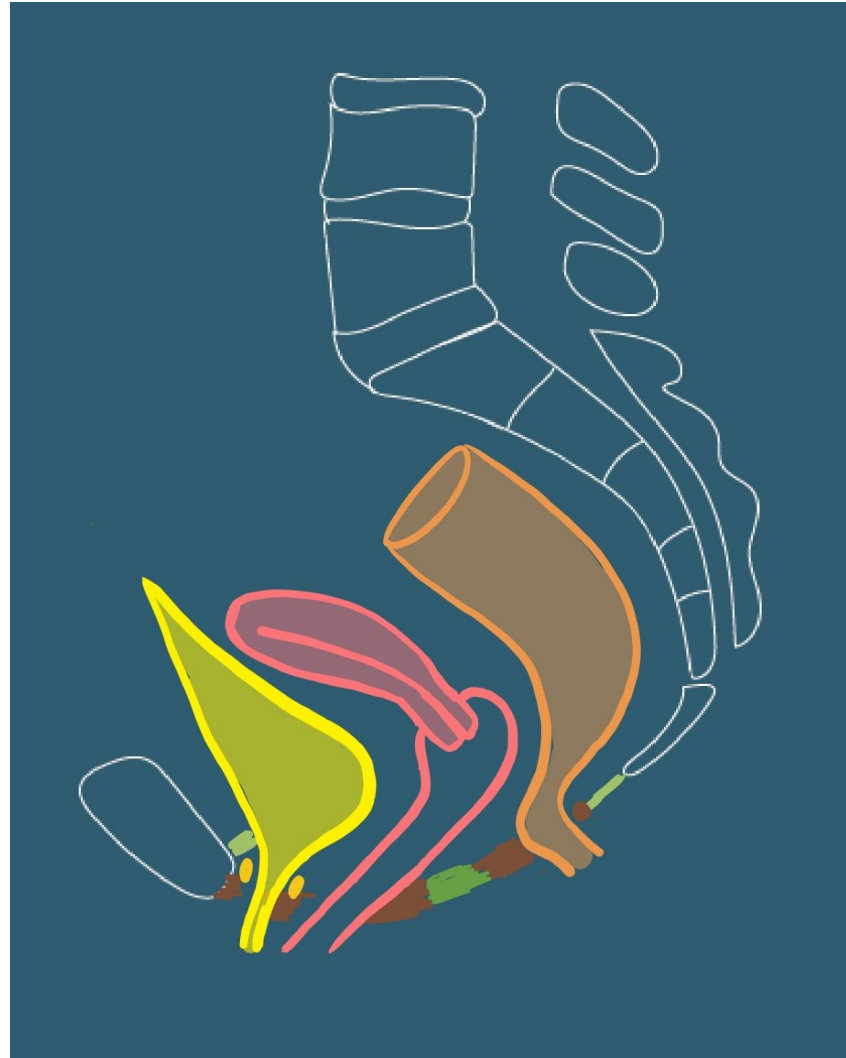
Vue supérieure



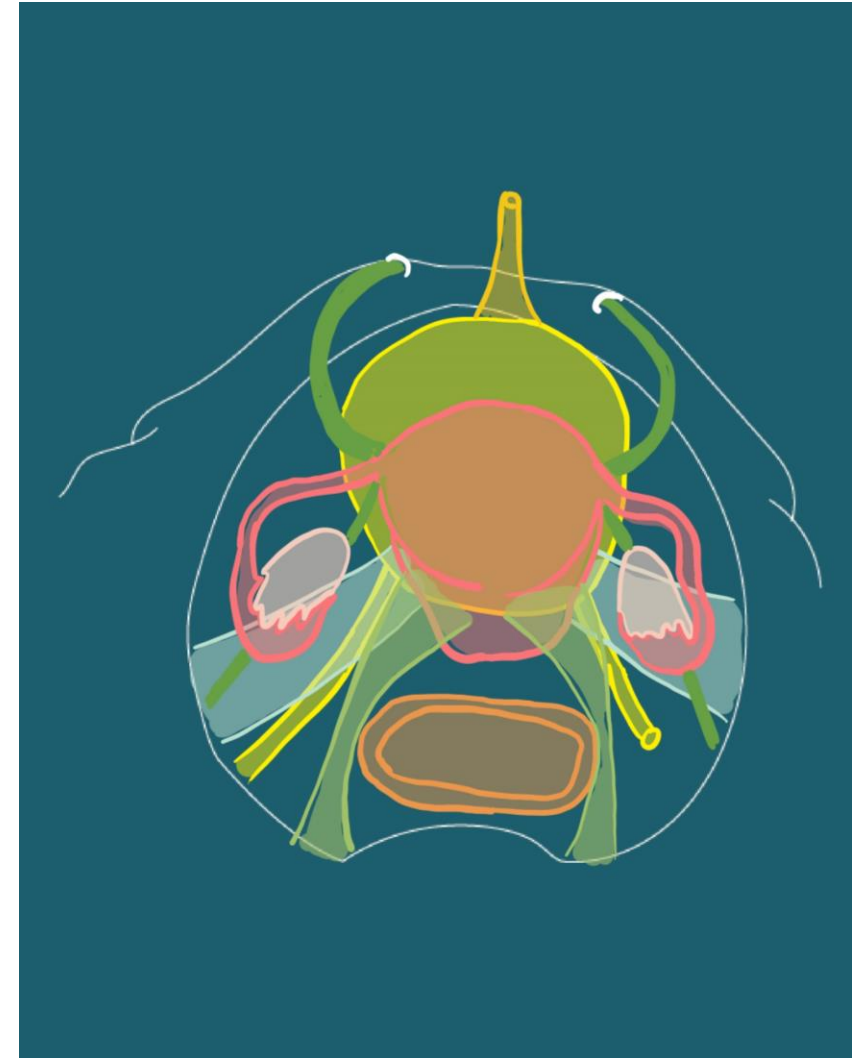
Contenu

- Appareil digestif
 - Rectum
 - Et canal anal

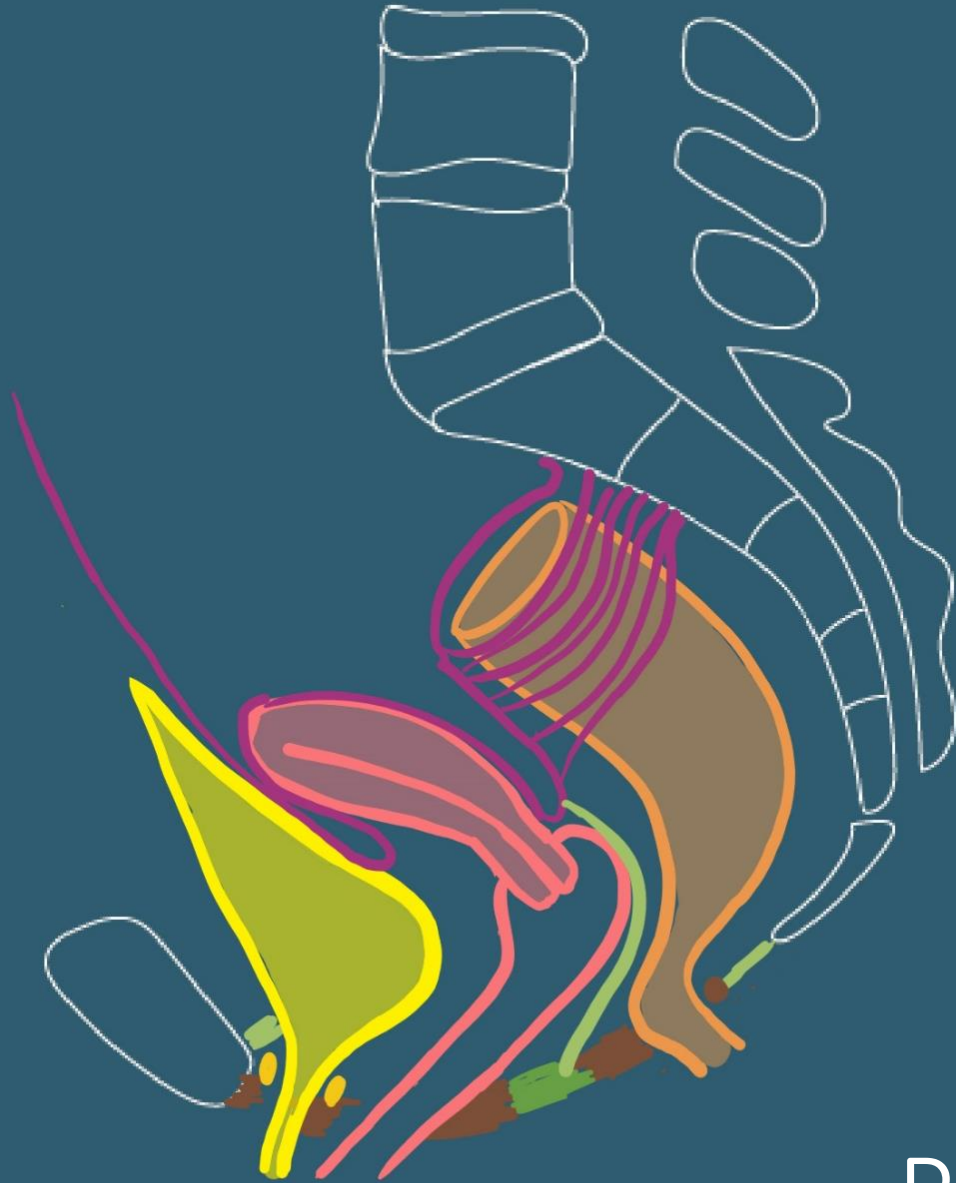
Coupe sagittale



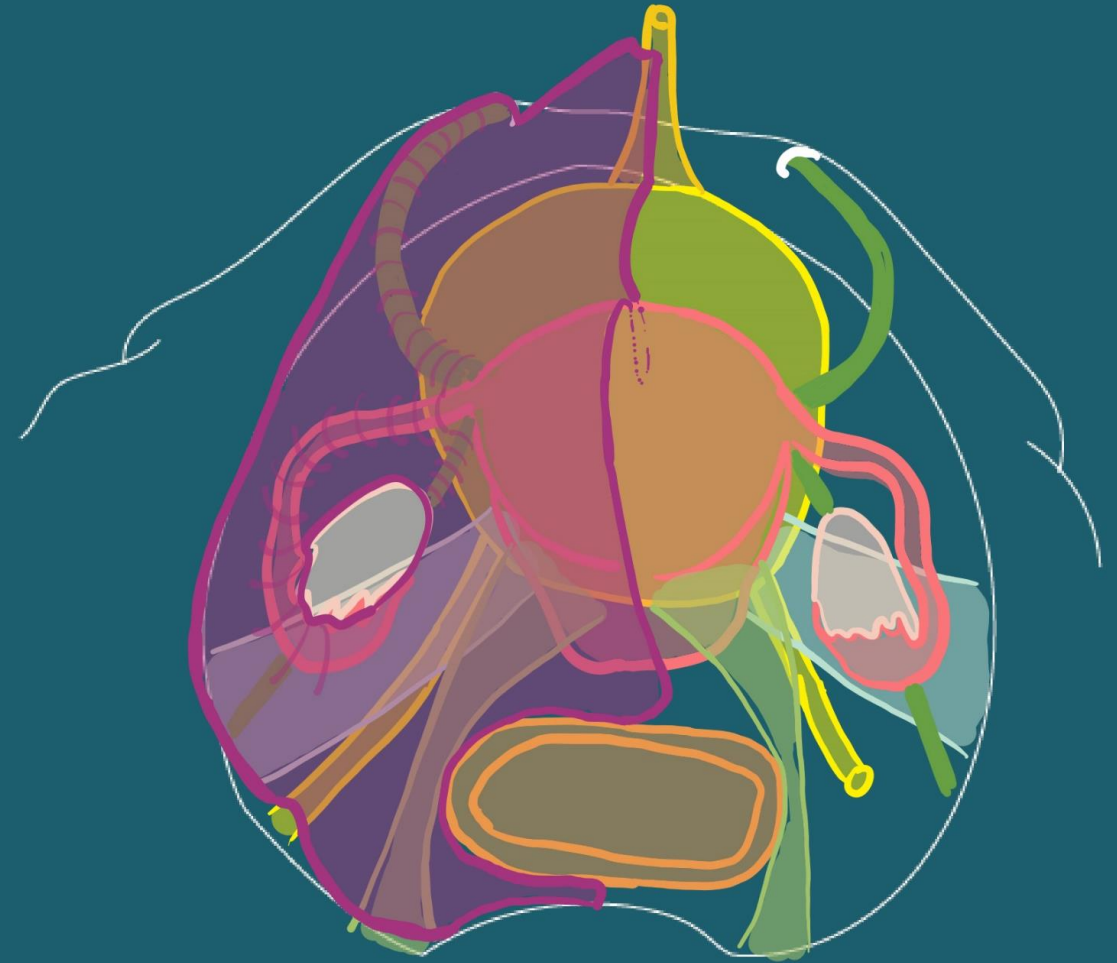
Vue supérieure



Coupe sagittale



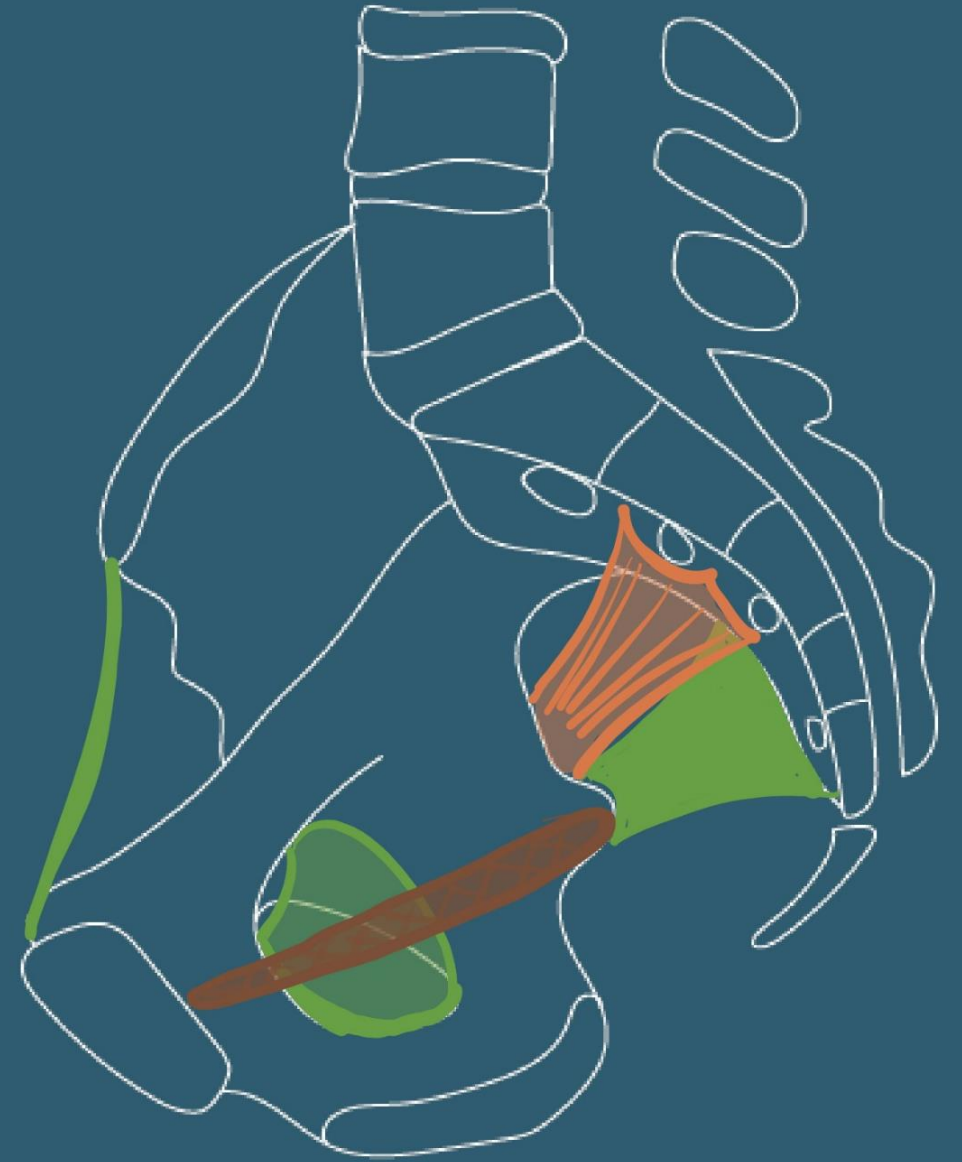
Vue supérieure



Péritoine

Vascularisation

- Artères
 - Artère iliaque interne
 - Branche terminale de l'A. Iliaque commune

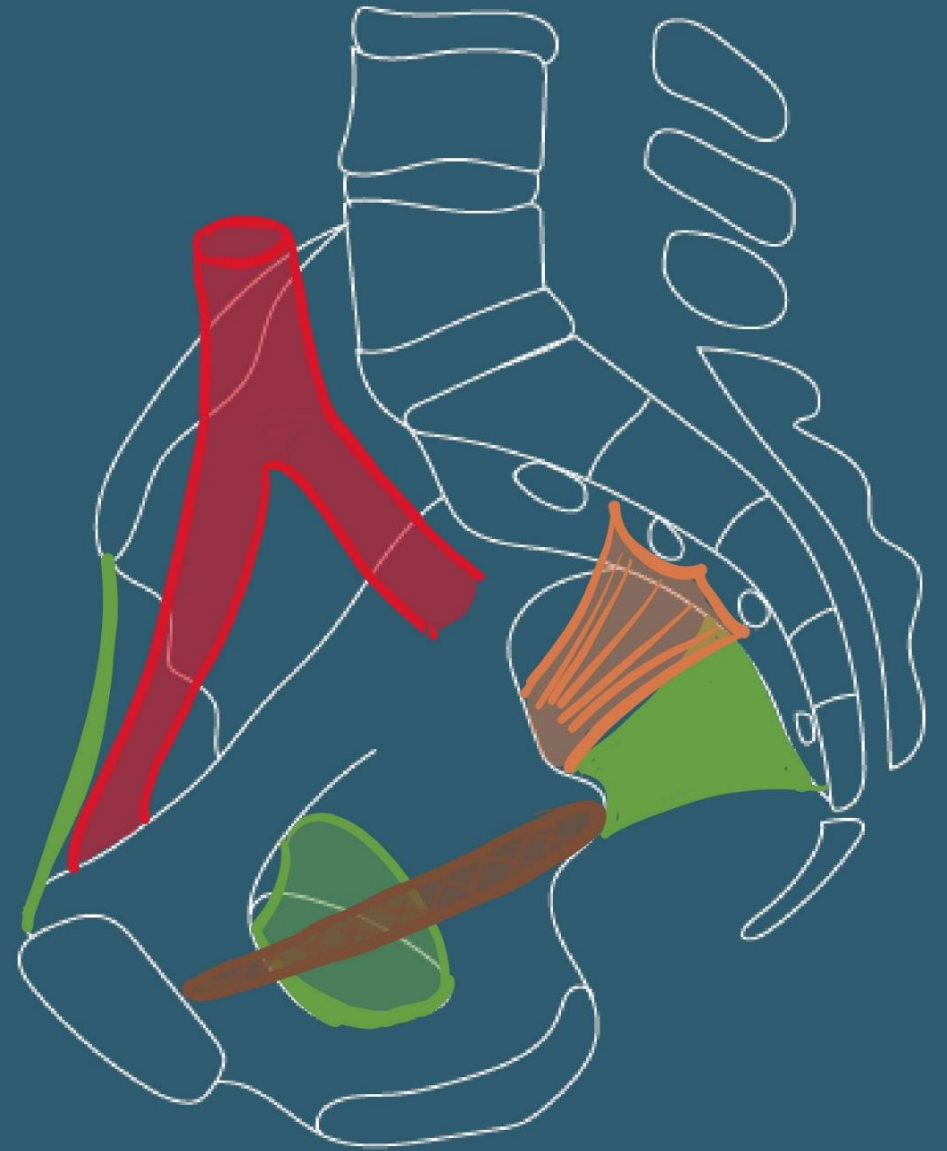

Vascularisation

- Artères

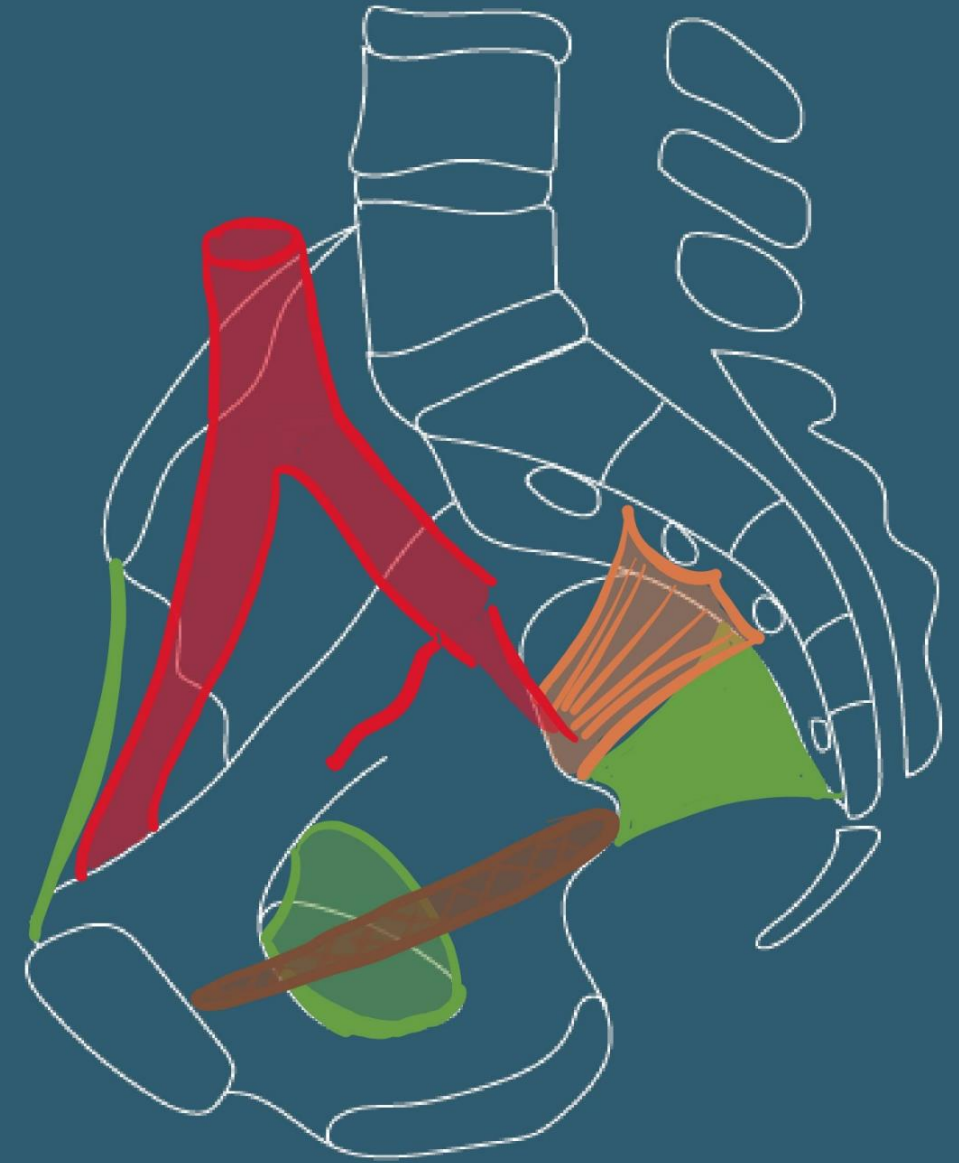- Artère iliaque interne

- Branche terminale de l'A. Iliaque commune
 - Branche terminale de l'A. Iliaque commune
 - Irrigue pelvis, périné
 - Région glutéale et obturatrice
 - L=4 cm, Ø 8 mm



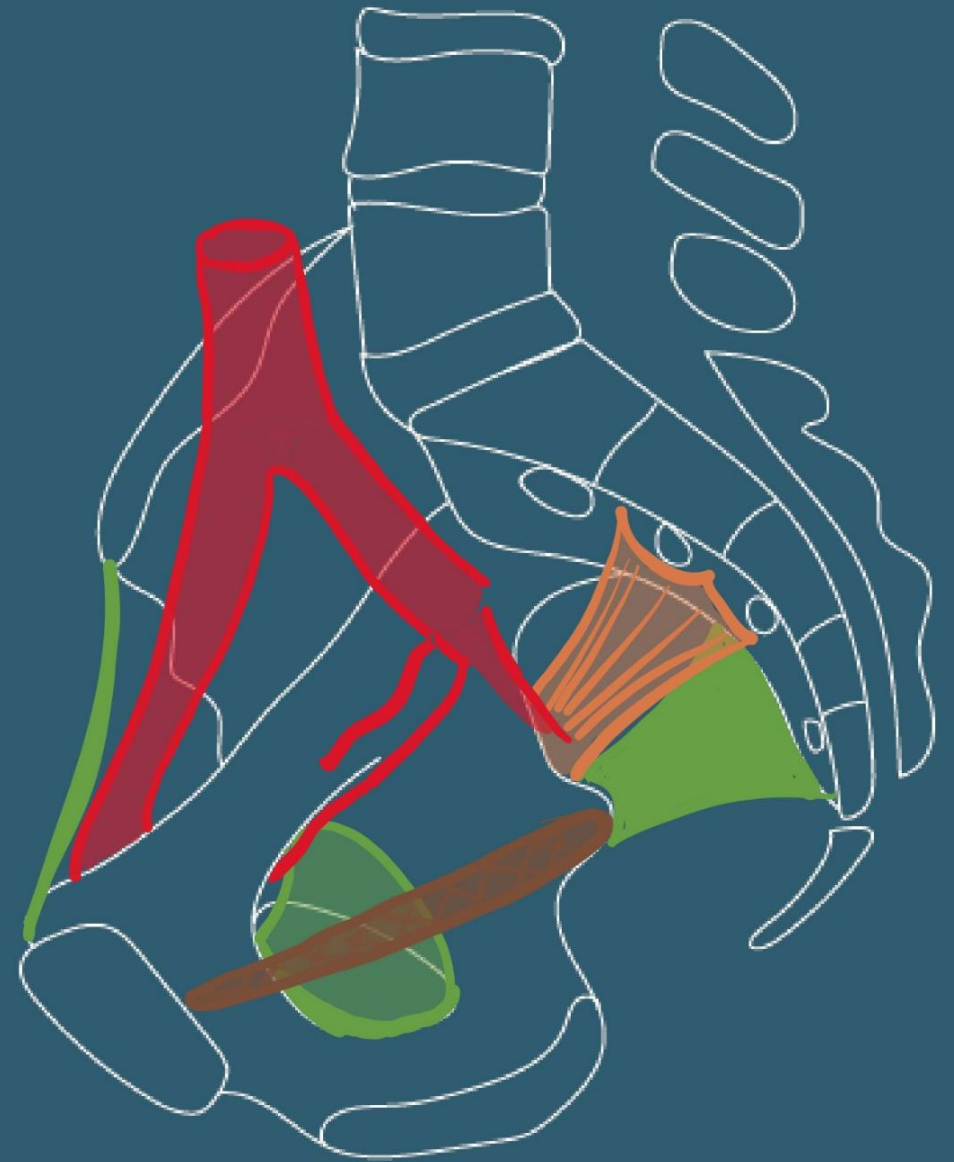Vascularisation

- Artère iliaque interne
 - Branches terminales (nombreuses variations):
 - Tronc antérieur:
 - artère omblicale



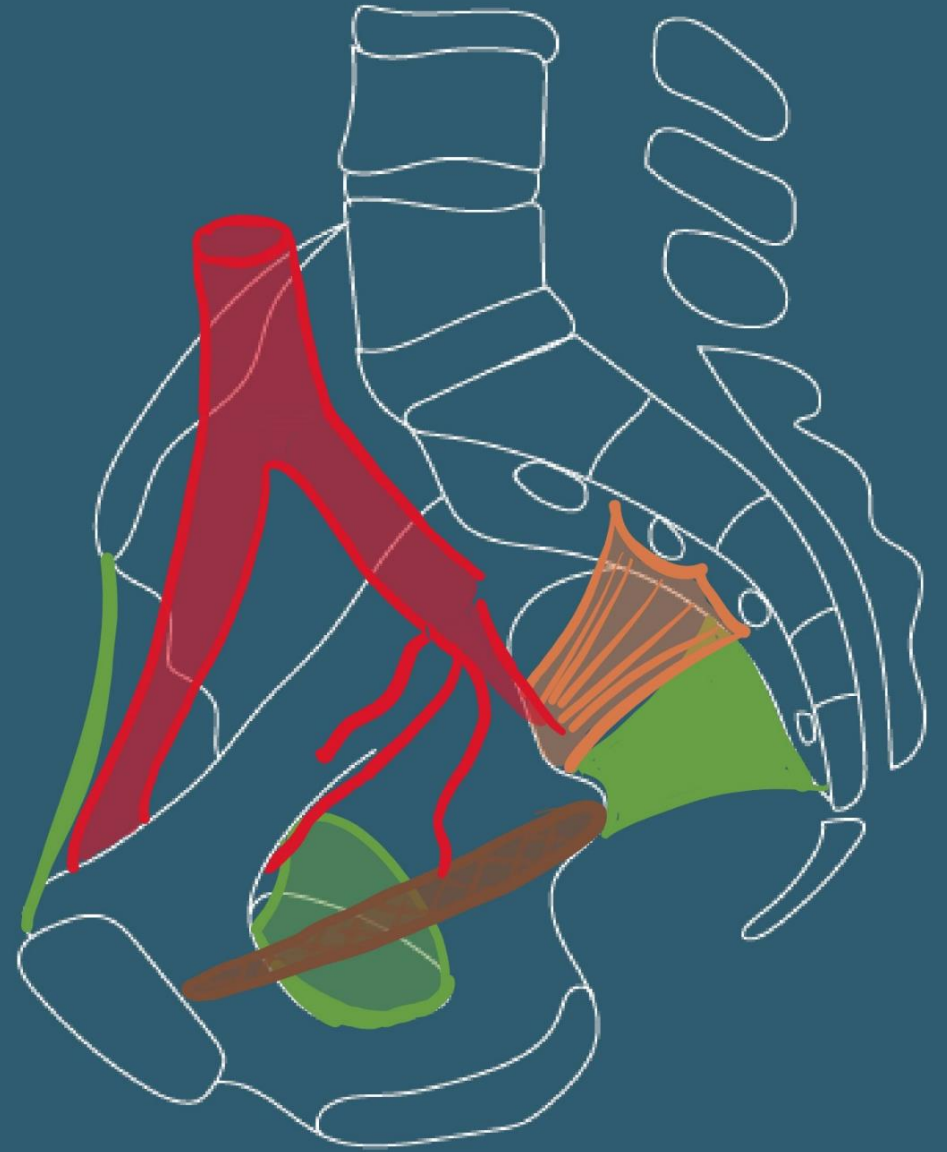
Vascularisation

- Artère iliaque interne
 - Branches terminales (nombreuses variations):
 - Tronc antérieur:
 - artère omblicale,
 - obturatrice,



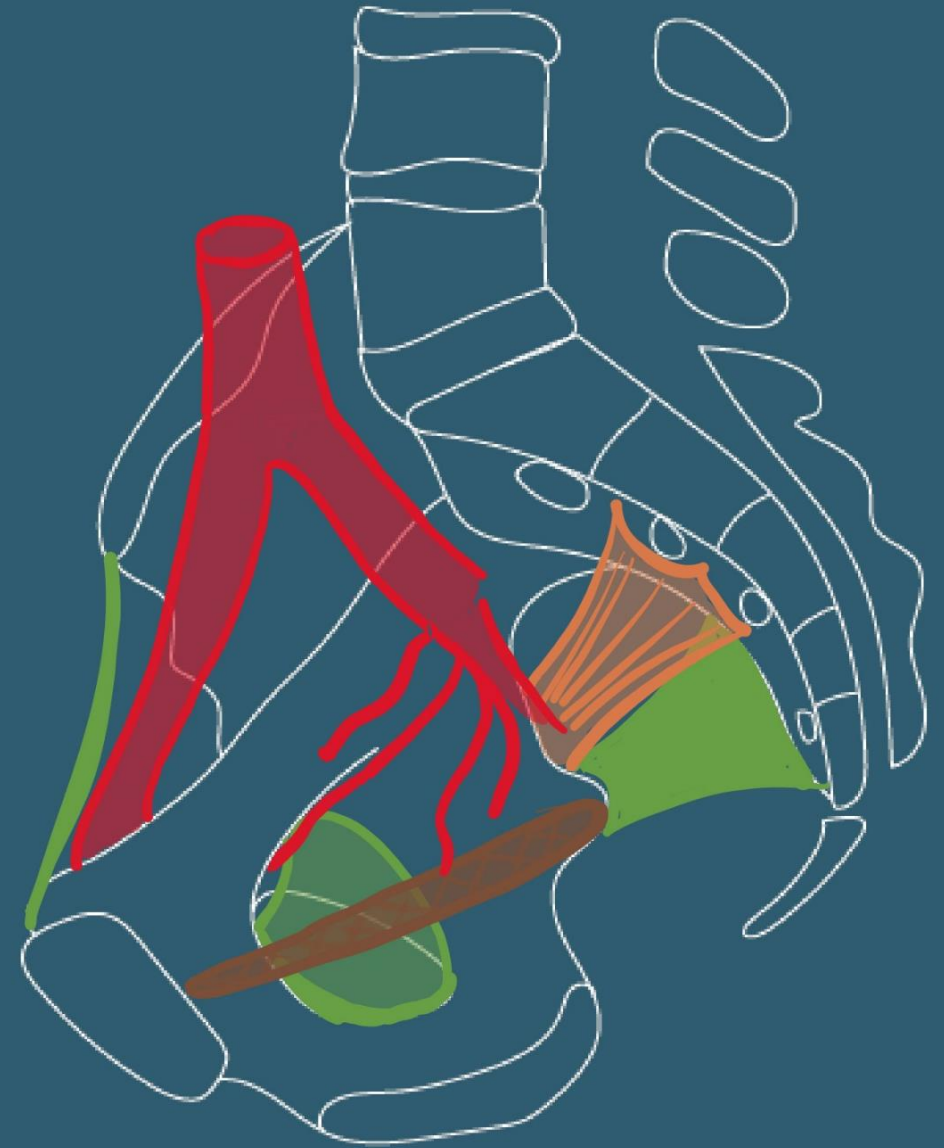
Vascularisation

- Artère iliaque interne
 - Branches terminales (nombreuses variations):
 - Tronc antérieur:
 - artère omblicale,
 - A. obturatrice,
 - A. utérine,



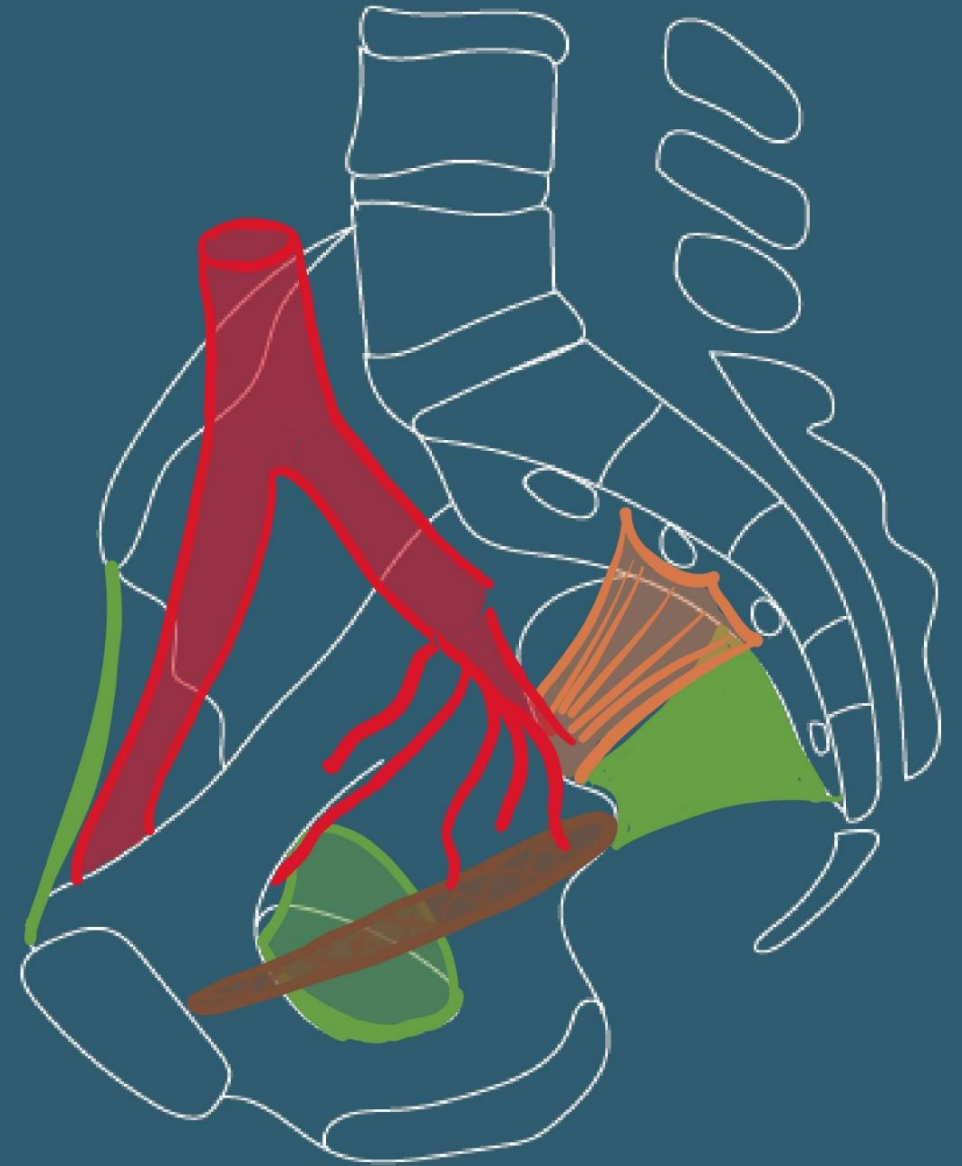Vascularisation

- Artère iliaque interne
 - Branches terminales (nombreuses variations):
 - Tronc antérieur:
 - artère omblicale,
 - A. obturatrice,
 - A. utérine,
 - A. vaginale



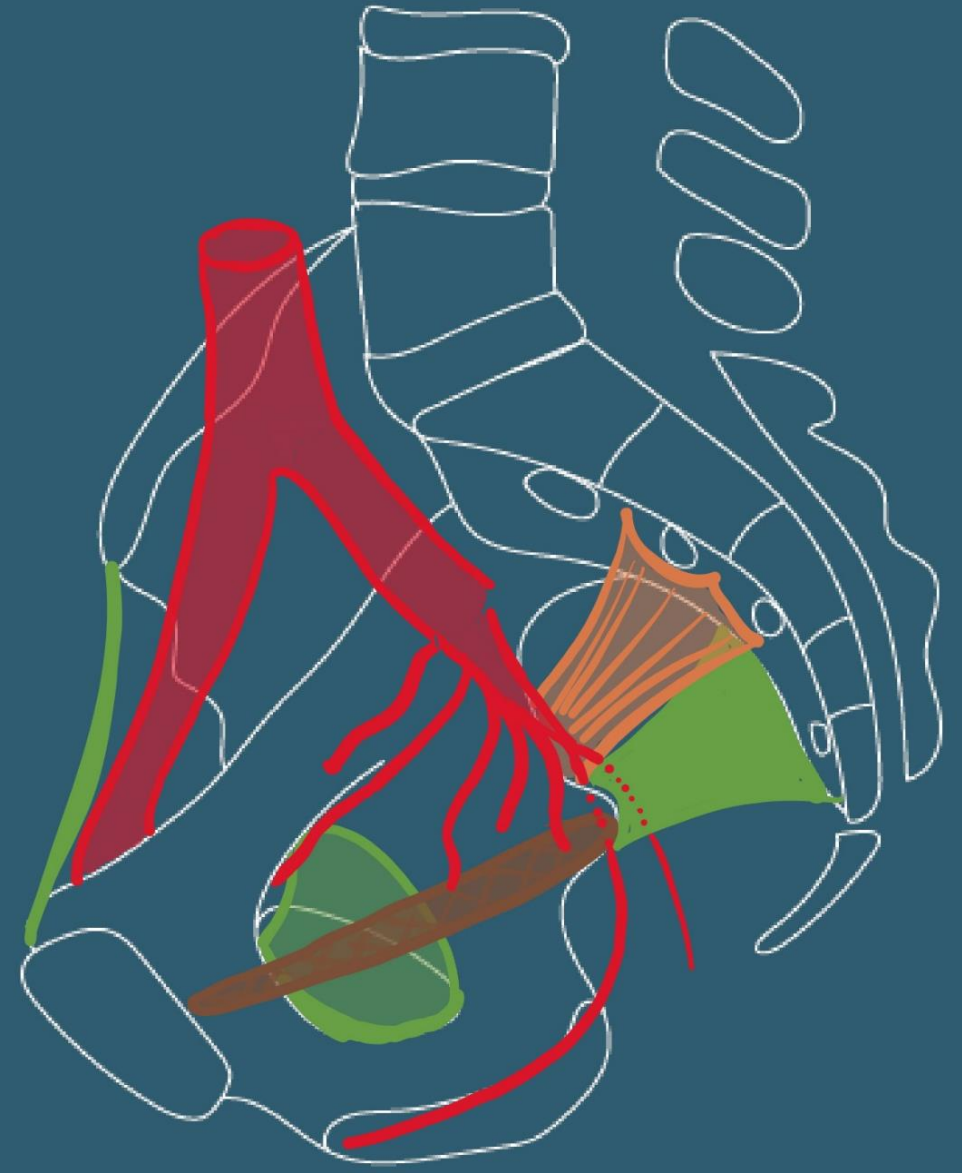Vascularisation

- Artère iliaque interne
 - Branches terminales (nombreuses variations):
 - Tronc antérieur:
 - artère omblicale,
 - A. obturatrice,
 - A. utérine,
 - A. vaginale
 - A. rectale inférieure



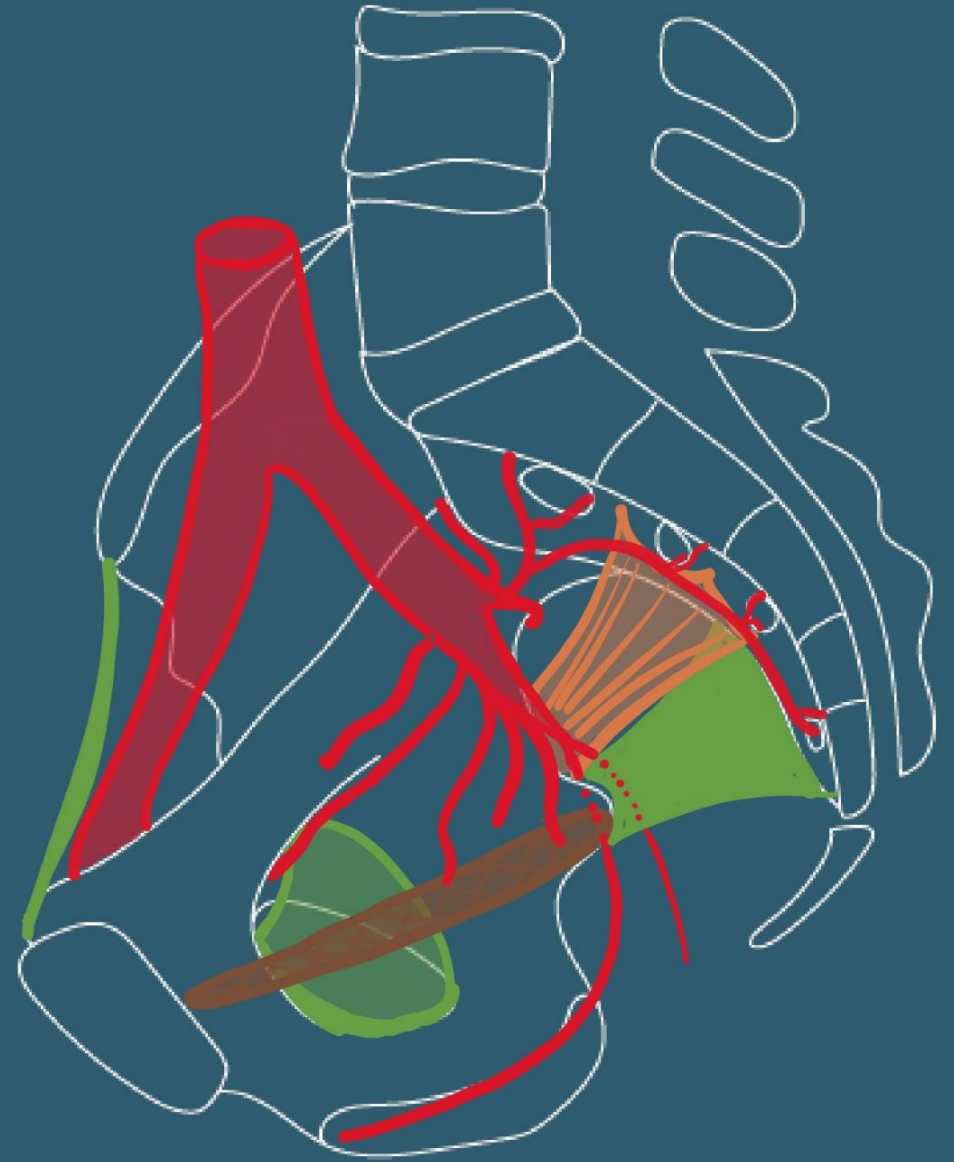
Vascularisation

- Artère iliaque interne
 - Branches terminales (nombreuses variations):
 - Tronc antérieur:
 - artère omblicale,
 - A. obturatrice,
 - A. utérine,
 - A. vaginale
 - A. rectale inférieure
 - A. pudendale interne
 - A. glutéale inférieure



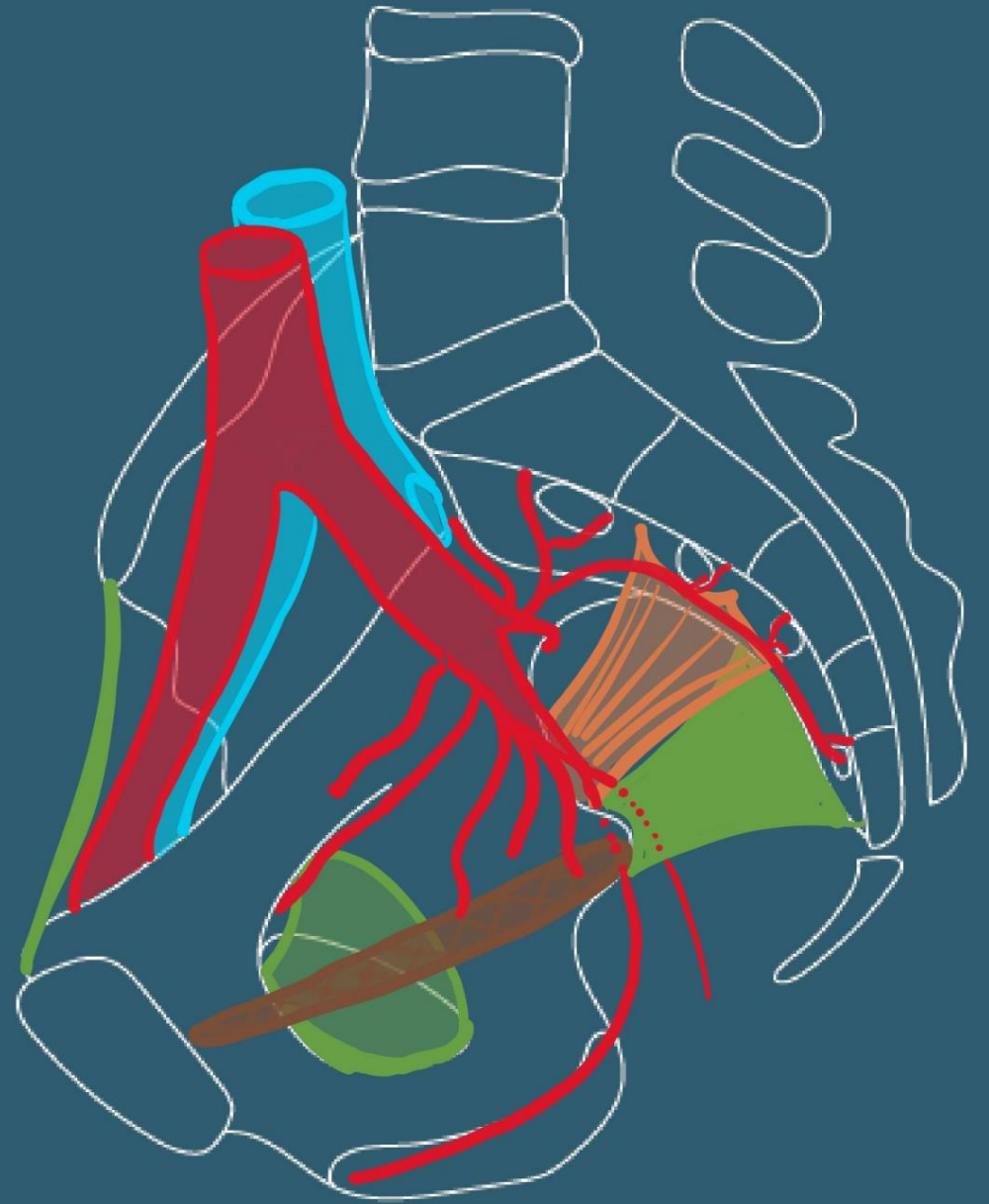
Vascularisation

- Artère iliaque interne
 - Branches terminales (nombreuses variations):
 - Tronc antérieur:
 - Tronc postérieur:
 - Branches parietales
 - Artère ilio-lombaire,
 - sacrales latérales supérieure et inférieure,
 - glutéale supérieure



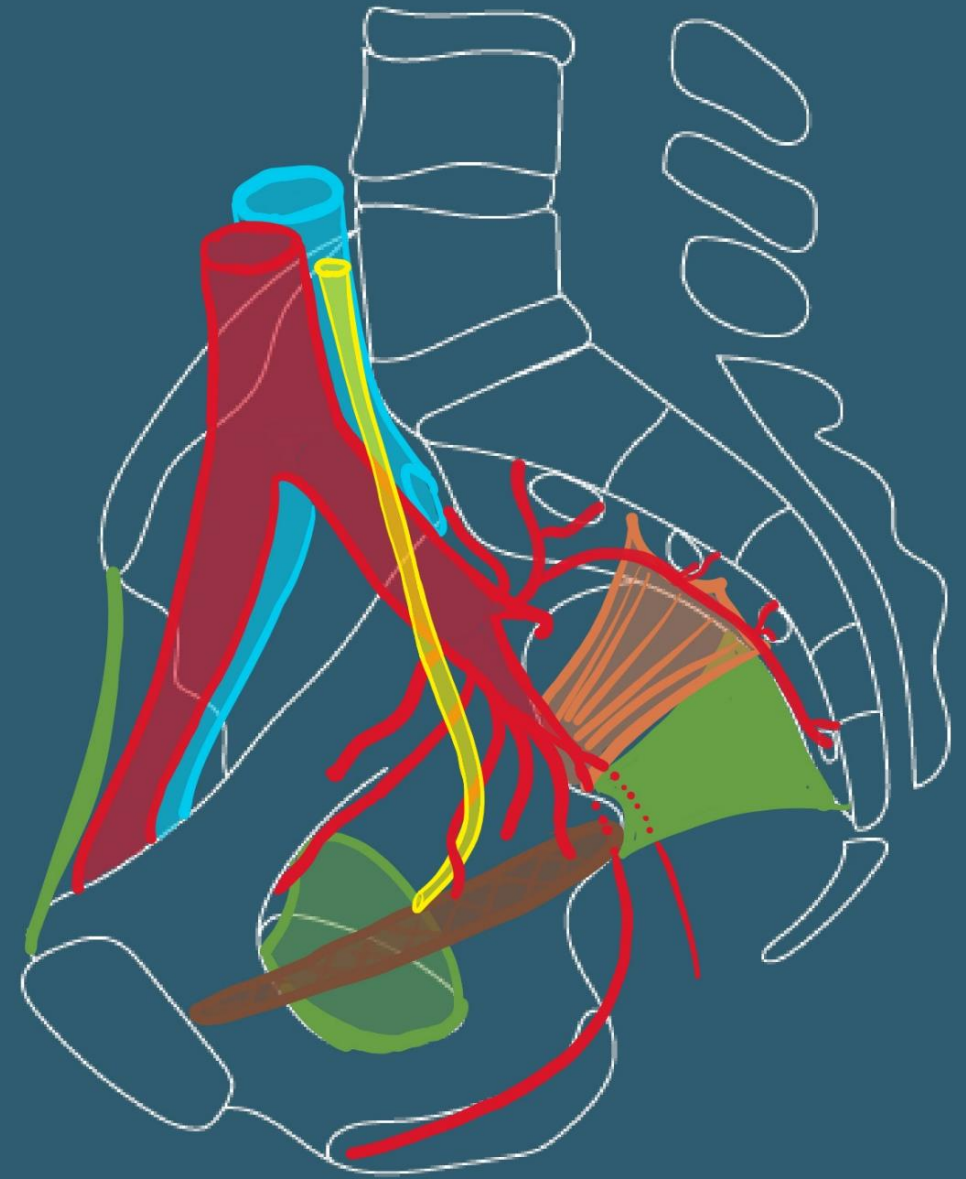
Vascularisation

- Veine iliaque interne
 - Satellite de l'artère



Vascularisation

- !!Rapports avec l'uretère!!



Anatomie du périnée antérieur féminin

Bootcamp de gynécologie

A. Lagier,
23/09/2024

Définition et limites

- Ensemble des parties molles situées au-dessous du diaphragme pelvien
 - Muscle Levator ani
- Indissociable des Organes génitaux externes et du canal anal
- Debout: espace étroit entre les racines des membres inférieurs
- En position dorso-périnéale, forme de losange à grand axe antero-postérieur

Plan cutané

Mont du pubis

Vulve: saillie ovoïde

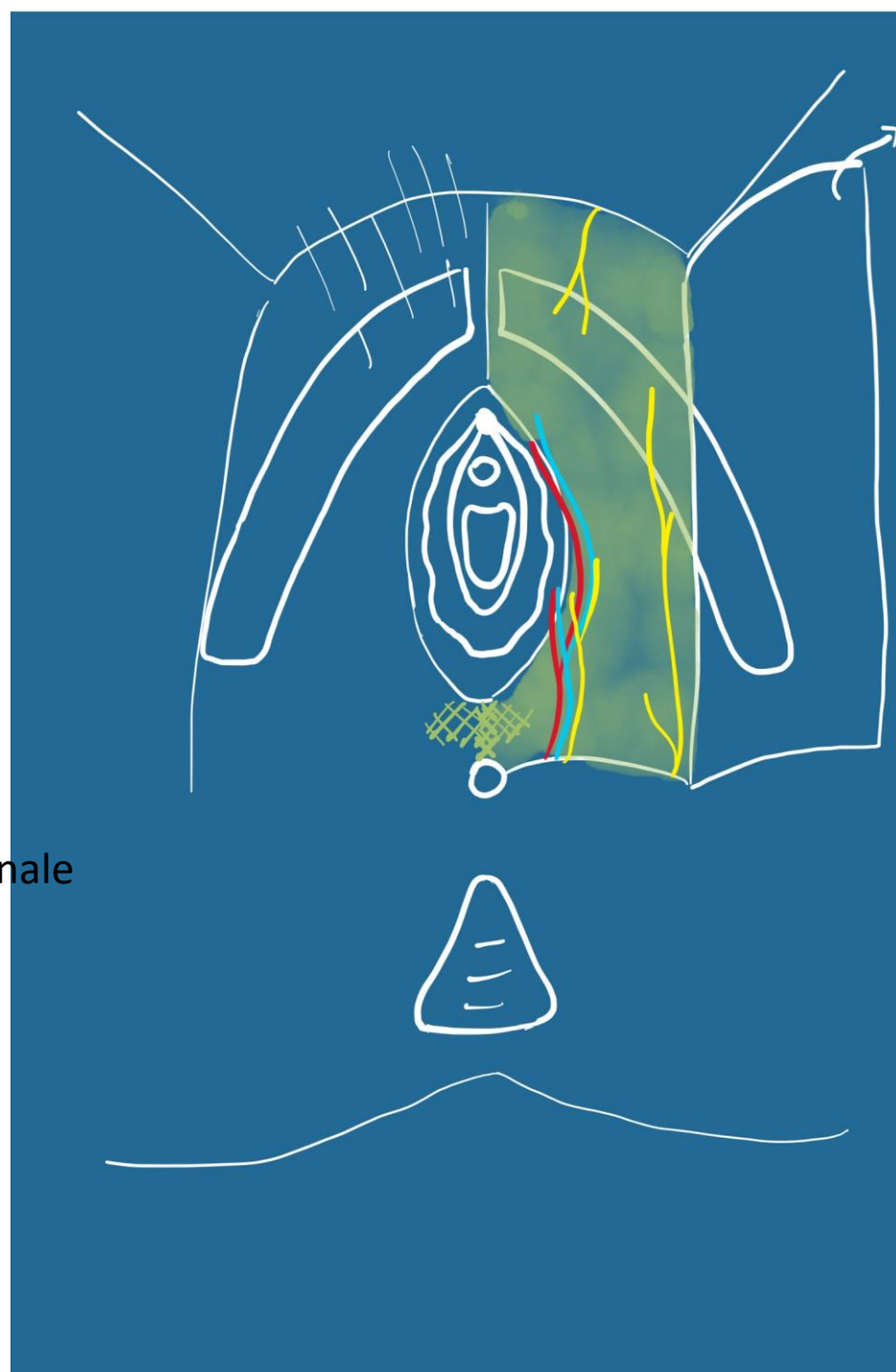
grandes lèvres,
petites lèvres

Commissures ant et post

Vestibule

Partie urétrale

Partie hyménéale ou vaginale



Plan sous-cutané

Fascia superficiel du périnée

Vascularisation et innervation +++

Espace superficiel

Clitoris:

Racines:

Corps caverneux

Bulbe vestibulaire

Corps (contact/pubis)

Gland

Muscle ischio-caverneux

Muscle bulbo-spongieux

Glandes vestibulaires majeures

Centre tendineux

Muscle perineal transverse superficiel
(inconstant)



Espace profond

Plan du diaphragme uro-genital

Entre:

Fascia inférieur du diaphragme uro-
genital (recline)

Fascia supérieur du diaphragme uro-
génital

Contient:

Sphincter de l'urètre

M. Uréthro-vaginal

M. Compresseur de l'urètre

M. Transverse profond du périnée

Muscle Levator ani

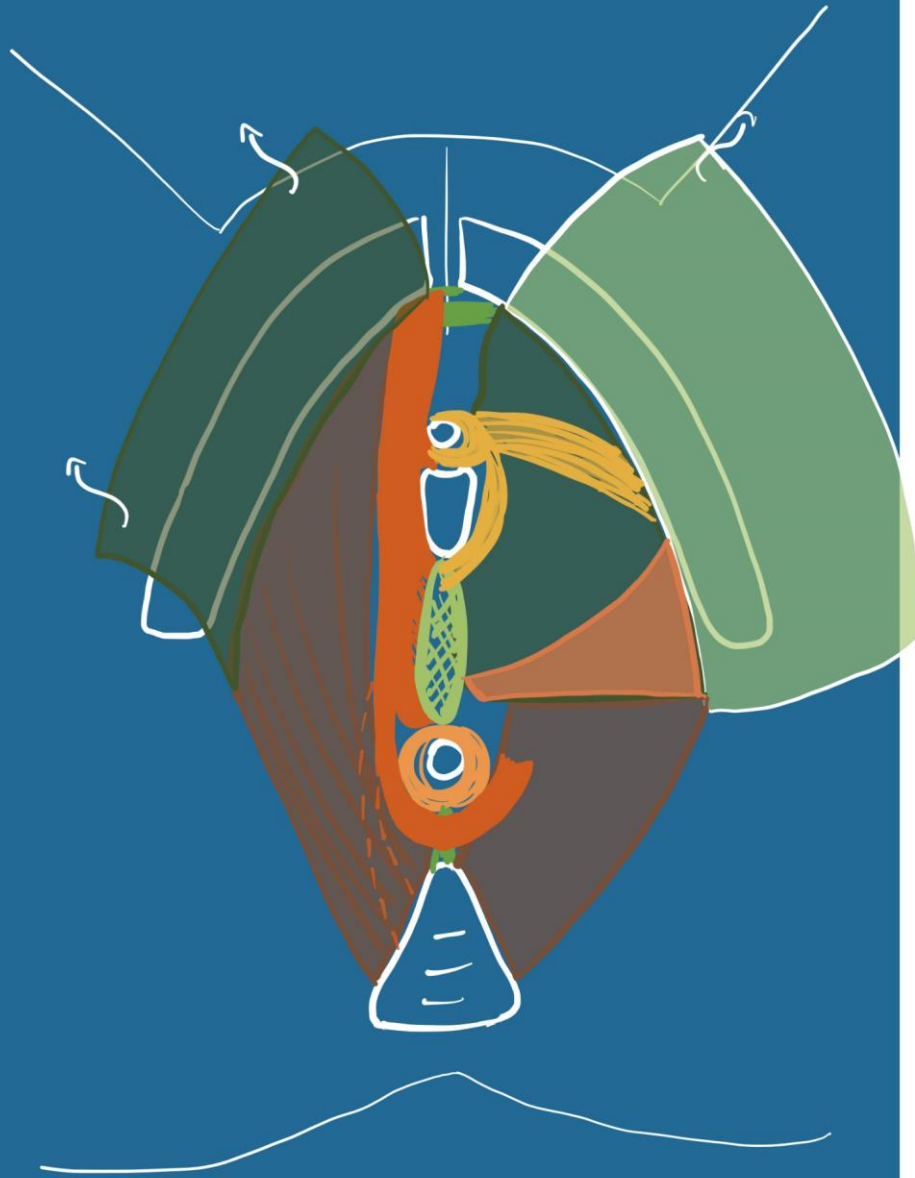
=diaphragme pelvien avec le M.
Coccygien

Sépare pelvis et périnée

Muscle ilio-coccygian
mince, fonction statique

Muscle pubo-coccygian
2troit, épais, dynamique

Fx pubo-urétral
Fx pubo-vaginal
Fx pubo-perineal
Fx pubo-anal
Fx pubo-rectal



Espace profond