

NOUVELLES RECOMMANDATIONS POUR LE DIAGNOSTIC ET LA PRISE EN CHARGE THÉRAPEUTIQUE DE LA CARDIOMYOPATHIE HYPERTROPHIQUE

LANCELLOTTI P (1, 2), MASSON A (2), DAMAS F (2), DE MARNEFFE N (2)

RÉSUMÉ : La cardiomyopathie hypertrophique est une maladie caractérisée par une hypertrophie ventriculaire gauche (avec ou sans hypertrophie ventriculaire droite) non expliquée par les conditions de charge, dont l'origine peut être génétique et dont l'expression phénotypique est très variable. Les nouveautés en termes diagnostique, de mise au point, et de prise en charge ont fait l'objet d'une mise à jour des recommandations de la Société Européenne de Cardiologie (ESC).

MOTS-CLÉS : *Cardiomyopathie hypertrophique - Recommandations - Mise au point - Mavacamten*

NEW GUIDELINES ON THE DIAGNOSTIC AND THERAPEUTIC MANAGEMENT OF HYPERTROPHIC CARDIOMYOPATHY

SUMMARY : Hypertrophic cardiomyopathy is a disease characterized by left ventricular hypertrophy (with or without right ventricular hypertrophy) not explained by loading conditions, the origin of which may be genetic and whose phenotypic expression is highly variable. The novelties in terms of diagnosis, clinical development, and management have been the subject of an update of the recommendations of the European Society of Cardiology (ESC).

KEYWORDS : *Hypertrophic cardiomyopathy - Recommendations - Treatment - Mavacamten*

INTRODUCTION

Le terme générique de cardiomyopathie hypertrophique (CMH) regroupe un ensemble hétérogène de cardiopathies dont le point commun est la présence d'une hypertrophie ventriculaire gauche (HVG) (1). La CMH traduit une maladie du myocarde, associée à une dysfonction ventriculaire structurelle et fonctionnelle, en l'absence de maladie coronaire, d'hypertension artérielle, de valvulopathie ou de cardiopathie congénitale suffisante pour provoquer les anomalies myocardiques observées (2). L'étiologie la plus fréquente de CMH est la CMH sarcomérique, maladie génétique à transmission autosomale dominante.

L'évolution de la CMH est marquée par un risque plus élevé de mort subite, notamment chez le sujet jeune, d'arythmie supraventriculaire avec risque thromboembolique, et d'insuffisance cardiaque (IC) (3).

Dans cet article, nous reprenons les quelques points forts des récentes recommandations de la Société Européenne de Cardiologie (ESC) (4).


ORIENTATION ÉTIOLOGIQUE

Le diagnostic de CMH chez l'adulte repose sur la découverte d'une épaisseur du ventricule gauche (VG) supérieure à 15 mm en imagerie (> 13 mm chez les apparentés adultes) ou supérieure à 2 écarts-types au-dessus de la moyenne attendue chez les enfants (5). Le diagnostic étiologique de la CMH repose sur l'analyse attentive du bilan initial (âge, antécédents familiaux, signes cliniques, électrocardiogramme et échocardiographie) qui va conduire à la réalisation d'examen complémentaires (imagerie IRM, biologie, analyse génétique) qui permettront d'orienter vers des étiologies spécifiques ou non (4). Les principales étiologies concernent la CMH sarcomérique qui représente 40 à 60 % des CMH. Environ 25 à 30 % sont de cause inconnue et 5 à 10 % chez l'adulte sont de cause génétique ou non génétique regroupant des maladies métaboliques, les cardiomyopathies mitochondriales, les maladies neuromusculaires, les syndromes malformatifs, les cardiopathies infiltratives, les cardiopathies endocriniennes et diverses cardiopathies secondaires (Figure 1) (6).

ORIENTATION PHÉNOTYPIQUE

L'objectif principal du bilan est de distinguer les formes sarcomériques des autres causes de CMH (Tableau I). L'histoire familiale est parfois évocatrice et peut relever un antécédent de CMH

(1) GIGA Cardiovasculaire, CHU Liège, Belgique.
(2) Service de Cardiologie, CHU Liège, Belgique.

Figure 1. Étiologies des cardiomyopathies hypertrophiques**Tableau I. Caractéristiques de trois cas particuliers de CMH**

	Transmission	Pathologie	Bilan étiologique	Hypertrophie	Obstruction intraventriculaire	IRM cardiaque
CMH sarcomérique	1/500 Autosomale dominante	Mutations des gènes du sarcomère	Bilan par imagerie Recherche génétique	À prédominance septale (asymétrique) + anomalies d'insertion des cordages ou piliers mitraux, SAM	Fréquente	Rehaussement en «taches» à mi-paroi dans les zones hypertrophiées
Maladie de Fabry* (Sphingolipidose lysosomale entraînant un déficit d'activité de l'alpha-galactosidase A lysosomale)	1-5/10.000 Lié à l'X	Accumulation de globotriaosylcéramide (ou Gb3) dans les lysosomes des cellules	Dosage de l'alpha-galactosidase devant toute CMH chez l'homme de plus de 30 ans	Concentrique extrême (>30 mm) (+HVD) + épaissement valvulaire aortique	Parfois observée	Rehaussement tardif postéro-latéral, réduction du signal T1, élévation du signal T2
Amylose cardiaque**	AL à chaînes légères aTTR : (transthyréline) autosomale dominante pour la forme héréditaire)	Accumulation dans le secteur extracellulaire de protéines amyloïdes (+ intracellulaire dans l'AL)	AL : Chaîne légère d'immunoglobuline clonale aTTR : Fixation cardiaque à la scintigraphie osseuse au diphosphonate	Concentrique avec aspect hyperéchogène du myocarde (scintillant) (+HVD) + épaissement valvulaire aortique et du septum interauriculaire, épanchement péricardique, profil mitral restrictif	Exceptionnelle	Rehaussement tardif sous endocardique diffus ou transmural en «taches», augmentation du T1 natif ainsi que du volume extracellulaire

* Signes cliniques d'alerte dans la maladie de Fabry : douleurs neuropathiques, symptômes gastro-intestinaux, angiokératomes, cornée verticillée, hypohydrose, intolérance à l'effort, AVC/AIT juvénile ou cryptogénique, alopecie progressive ou soudaine, lymphœdèmes. ** Signes cliniques d'alerte dans l'amylose : macroglossie et ecchymoses péri-orbitaires (théoriquement pathognomoniques d'amylose AL lorsqu'elles sont associées), neuropathie périphérique et/ou dysautonomie, syndrome du canal carpien (*a fortiori* s'il est bilatéral chez un homme, il est très évocateur d'amylose aTTR), canal lombaire étroit, rupture des tendons bicipitaux, surdité. CMH : cardiomyopathie hypertrophique. HVD : hypertrophie ventriculaire droite. SAM : mouvement systolique antérieur de la valve mitrale.

ou de mort subite chez un membre de la famille. Chez les sujets jeunes, on aura plutôt tendance à s'orienter vers les anomalies du métabolisme (maladie d'Anderson-Fabry, maladie de Danon, maladie de Pompe), une maladie mitochondriale, une maladie neuromusculaire (ataxie de Friedreich, dystrophies neuromusculaires, myopathie avec surcharge en desmine) ou les syndromes malformatifs. Par contre, chez les sujets âgés de plus de 65 ans, l'amylose deviendra l'étiologie à évoquer en priorité (7). À l'anamnèse, on prendra soin d'exclure la présence d'un trouble endocrinien sous-jacent (acromégalie, phéochromocytome) ou la consommation de certaines thérapeutiques médicamenteuses (stéroïdes anabolisants, tacrolimus, hydroxychloroquine).

Les signes cliniques suivants peuvent orienter le diagnostic phénotypique : une atteinte de l'équilibre plaide en faveur d'une ataxie de Friedreich, un retard mental pour une maladie mitochondriale ou un syndrome de Noonan ou une maladie de Danon, la présence d'angiokératomes pour une maladie de Fabry (2).

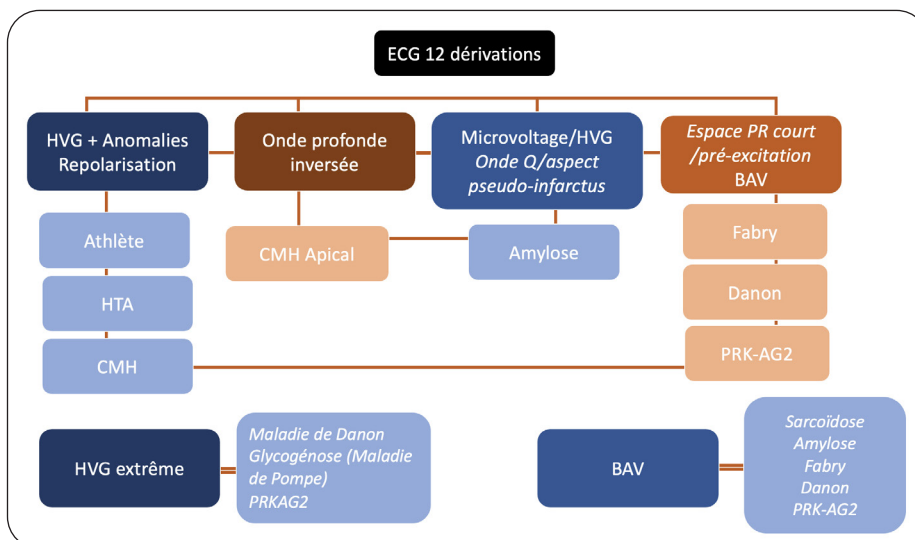
Sur l'électrocardiogramme, un PR court fait évoquer une maladie de Pompe, une maladie d'Anderson-Fabry ou une maladie de Danon, un bloc auriculoventriculaire (BAV) une maladie de Fabry ou une amylose, une HVG électrique extrême une maladie de Danon (Figure 2) (8).

L'échocardiographie reste l'outil majeur permettant, notamment, la mesure de l'épaisseur

maximale quelle que soit la localisation à l'aide de la coupe parasternale petit axe du VG (5). La distribution de l'hypertrophie oriente aussi le diagnostic étiologique. Une HVG concentrique chez l'enfant plaide pour une maladie de Pompe, voire une maladie de Danon; en revanche, chez l'adulte, elle plaidera pour une maladie de Fabry ou une cardiopathie infiltrative de type amylose. Dans de très rares cas, certaines hypertrophies concentriques peuvent s'observer dans d'authentiques CMH sarcomériques. En pratique, il faudra notamment distinguer ces CMH de la cardiopathie du cœur d'athlète, surtout chez les individus jeunes, mais également de la cardiopathie hypertensive, également associée à une hypertrophie concentrique (9, 10).

La présence d'une hypertrophie à prédominance septale (asymétrique), d'un mouvement systolique antérieur de la valve mitrale, d'une obstruction intraventriculaire gauche, et d'anomalies d'insertion des cordages ou piliers mitraux oriente aussi vers une CMH sarcomérique, sans pour autant être pathognomoniques. L'existence d'une obstruction intraventriculaire gauche au repos (gradient > 30 mmHg) (30 % des patients) ou « latente » (30 % des cas) après test de provocation (épreuve de Valsalva et effort, éventuellement sensibilisés par la position debout et/ou en post-prandial) doit être systématiquement recherchée au vu de sa valeur diagnostique, pronostique et thérapeutique (11).

Figure 2. Orientation étiologique en fonction des données électrocardiographiques



BAV : bloc auriculo-ventriculaire. CMH : cardiomyopathie hypertrophique. HVG : hypertrophie ventriculaire gauche. HTA : hypertension artérielle.

L'imagerie par résonance magnétique cardiaque (IRM), grâce à sa capacité de caractérisation tissulaire et son excellente résolution spatiale, est devenue un examen indispensable chez les patients souffrant de CMH (9-11). Elle est actuellement recommandée (classe I) dans le bilan initial des patients. Elle peut être répétée tous les 2 à 5 ans (classe IIa) en fonction de la gravité initiale de la CMH et de l'évolution clinique, ce qui peut aider à évaluer la progression de la maladie ainsi que les bénéfices des traitements spécifiques (exemples : amylose cardiaque, maladie d'Anderson-Fabry, sarcoïdose, et hémochromatose) (4). Dans les familles atteintes de cardiomyopathie dans lesquelles un variant pathogène a été identifié, une IRM avec contraste doit être envisagée (classe IIa) chez les membres de celles-ci à génotype positif/phénotype négatif afin de faciliter le diagnostic et de détecter la maladie à un stade précoce. Au-delà de la mesure précise des volumes ventriculaires gauche/droit et de la mesure de la fraction d'éjection ventriculaire gauche/droit, l'IRM cardiaque permet de rechercher la présence de fibrose de remplacement (rehaussement tardif de gadolinium) ou réactionnel interstitiel par le calcul du volume extracellulaire du myocarde et les changements du signal en T1. La distribution des zones de fibrose permet aussi d'orienter le diagnostic étiologique (12).

EXAMENS COMPLÉMENTAIRES

Le bilan biologique initial comprend le dosage des CPK et une analyse de la fonction hépatique, de la fonction rénale, des NT-proBNP, des troponines, et de la protéinurie. Les autres tests sont prescrits en fonction de l'étiologie suspectée (13, 14). Par exemple, dans l'amylose, la recherche de chaînes légères d'immunoglobulines (immunoélectrophorèse/immunofixation des protéines sériques et urinaires, dosage des chaînes légères circulantes) est recommandée, alors que dans la maladie de Fabry, on fera après 30 ans chez l'homme un dosage plasmatique de l'alphagalactosidase et de lyso-Gb3, ou un bilan martial en cas de suspicion d'hémochromatose, etc.

La réalisation d'une scintigraphie osseuse au ^{99m} technétium est recommandée en cas de suspicion d'amylose à transthyrétine. Le recours à la biopsie tissulaire est devenu beaucoup plus rare aujourd'hui, elle n'est plus recommandée en première intention (14, 15).

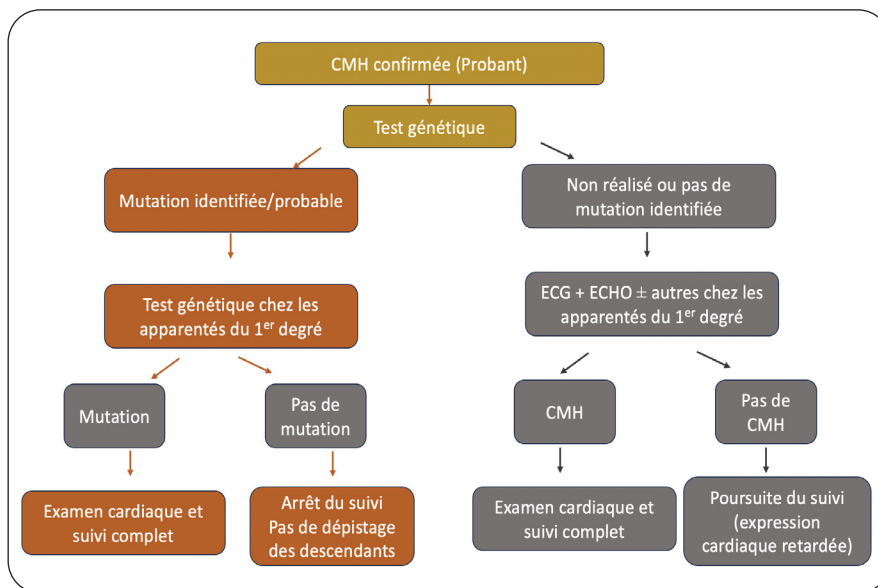
Un conseil génétique est recommandé chez tout patient ayant une CMH dans un centre spé-

cialisé (quel que soit le contexte familial), sauf si une cause acquise a été identifiée (4). Celui-ci apporte des informations complémentaires au bilan cardiologique et permet d'informer les patients, notamment sur tous les aspects héréditaires de la CMH, sur l'intérêt des tests génétiques et leurs limites ainsi que sur les mesures de prévention. Il permet aussi de proposer la mise en place d'un dépistage familial en cascade (risque de transmission de 50 % aux apparentés sains du 1^{er} degré en cas de CMH sarcomérique autosomale dominante, forme la plus fréquente). En pratique, un test génétique est préconisé chez tout premier patient reconnu comme ayant une CMH au sein d'une famille (proband) s'il a un impact diagnostique, pronostique et thérapeutique (classe I). Lorsqu'une mutation est identifiée, alors un test génétique prédictif doit être proposé aux apparentés de 1^{er} degré (recommandation de classe I). En présence du variant familial, l'apparenté doit bénéficier d'un bilan cardiaque de première intention (ECG, échocardiographie), puis d'un suivi régulier même en l'absence d'anomalie initiale (l'expression peut être retardée) (ECG, échocardiographie tous les 1-3 ans avant 60 ans et puis tous les 3-5 ans). En l'absence du variant familial chez un apparenté asymptomatique, le suivi peut être arrêté. Si le bilan génétique ne retrouve pas de mutation chez le proband, cela ne remet pas en cause le diagnostic qui reste clinique. Dans ce contexte, les apparentés de 1^{er} degré devraient bénéficier d'un suivi cardiologique régulier, après un bilan clinique, ECG et échocardiographique initial. En cas de CMH, un suivi à long terme doit être organisé. En l'absence de CMH, un suivi est également nécessaire. Il faut considérer la CMH comme isolée si les examens restent normaux après 50 ans (Figure 3).

PRISE EN CHARGE

L'étiologie de la CMH conditionne la prise en charge qui s'avère relativement limitée dans les entités syndromiques. La prise en charge thérapeutique va reposer sur la prévention et le traitement de la mort subite ainsi que sur le traitement des symptômes et les thérapies spécifiques (4, 16).

La prise en charge de l'insuffisance cardiaque repose sur les recommandations récentes de l'ESC dictées par la fraction d'éjection ventriculaire gauche (FEVG) avec introduction d'un bêta-bloquant, d'un antagoniste du système rénine-angiotensine-aldostérone de type IEC ou ARNI (sacubitril-valsartan : antagoniste des

Figure 3. Dépistage génétique et suivi

récepteurs AT-1 à l'angiotensine II associé à un inhibiteur de la néprilysine), d'un inhibiteur des cotransporteurs sodium-glucose de type 2 (iSGLT2) et d'un antagoniste de l'aldostérone (spironolactone) en cas d'HFREF (IC à FEVG réduite) (17, 18). En cas d'amylose, il faut garder à l'esprit la fréquente mauvaise tolérance hémodynamique des traitements standards (bêta-bloquants et antagonistes du système rénine-angiotensine-aldostérone), ainsi qu'une marge étroite en termes de répercussion clinique d'une faible variation de volémie avec tendance à l'hypotension marquée en cas d'hypovolémie, ou d'apparition de signes congestifs en cas de légère hypervolémie. L'ajustement répété des doses de diurétiques est donc primordial dans cette pathologie (14, 15).

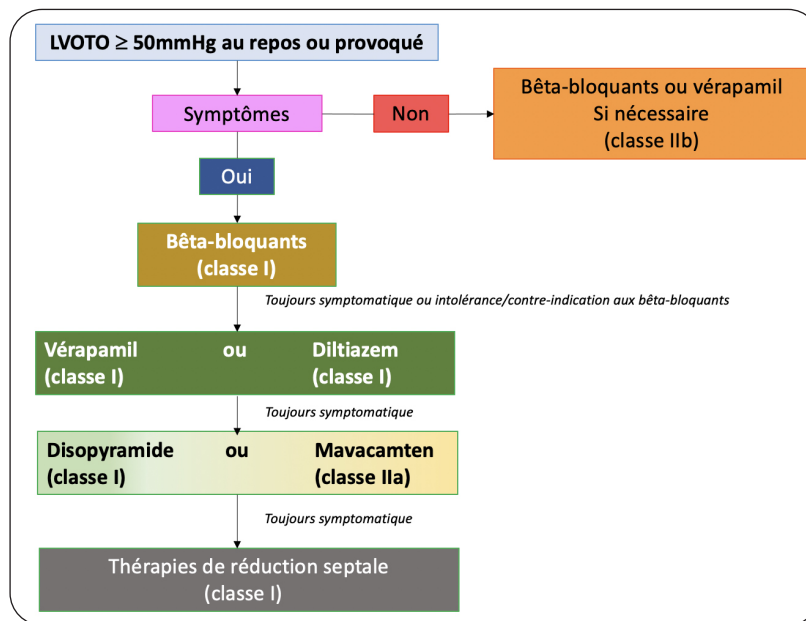
En cas d'obstruction intraventriculaire gauche symptomatique, l'ESC préconise, en première intention, les bêta-bloquants non vasodilatateurs (exemple, métoprolol), et en cas de persistance de symptômes et d'un gradient intraventriculaire > 50 mmHg spontanément ou provoqué ou d'intolérance, un traitement par vérapamil ou diltiazem (antagonistes calciques bradycardisants) peut être instauré (recommandation de classe I) (4). En cas de persistance de symptômes malgré cela, le disopyramide (recommandation de classe I), un antiarythmique de classe Ia selon Vaughan-Williams ayant un effet inotrope négatif, peut être ajouté au bêta-bloquant ou au vérapamil ou au diltiazem. Il faut cependant garder à l'esprit le risque d'accélération de la fréquence cardiaque à son instauration, d'al-

longement du QT et de survenue de torsades de pointe (si QTc > 500 ms), ainsi que les effets secondaires anticholinergiques (sécheresse de bouche, constipation, rétention urinaire) connus pour le disopyramide (19, 20).

Le mavacamten (Camzyos®), premier inhibiteur allostérique oral sélectif de la myosine cardiaque, qui réduit la contractilité et améliore la relaxation en inhibant l'ATPase de la myosine, vient d'entrer dans l'arsenal thérapeutique de la CMH obstructive suite aux résultats des études PIONEER-HCM, EXPLORER-HCM, et VALOR-HCM. Il est indiqué en troisième recours (classe IIa) (21-23). Le mavacamten réduit le gradient intraventriculaire, améliore la capacité fonctionnelle et diminue les symptômes. Son effet indésirable le plus fréquent est une diminution dose-dépendante et réversible de la FEVG.

En l'absence d'efficacité malgré un traitement médicamenteux optimal, il est alors possible d'envisager une prise en charge invasive qui va consister à réaliser une réduction septale, soit par un abord chirurgical (myomectomie), soit par un abord percutané (alcoolisation septale) (Figure 4) (24). La stimulation ventriculaire droite qui consiste à créer un asynchronisme intraventriculaire pour diminuer l'effet obstructif du septum reste une alternative, mais est de moins en moins utilisée (recommandation de classe IIb) (4).

Le risque de mort subite dépend de l'étiologie, et est attribué majoritairement aux troubles du rythme ventriculaire pour les CMH

Figure 4. Prise en charge de la CMH obstructive

LVOTO : Left Ventricular Outflow Tract Obstruction

sarcomériques et aux troubles conductifs de haut degré ou à des dissociations électromécaniques pour les étiologies infiltratives. La mise en place d'un Défibrillateur Automatique Implantable (DAI) est systématique en prévention secondaire (tachycardie ventriculaire soutenue avec retentissement hémodynamique ou fibrillation ventriculaire récupérée) (classe I). En prévention primaire, dans la CMH sarcomérique, la décision repose sur un score de risque (patients âgés de plus de 16 ans), basé sur 7 paramètres : l'âge, l'épaisseur septale, la taille de l'oreillette gauche, le gradient intra-VG au repos et, après manœuvre de Valsalva, la survenue de tachycardie ventriculaire non soutenue, la survenue de syncopes inexpliquées ou encore un antécédent familial de mort subite. Un risque de mort subite estimé > 6 % à 5 ans au travers de ce score est retenu (recommandation de classe IIa) pour la mise en place d'un DAI. Un DAI sous-cutané doit être considéré comme une alternative au DAI intravasculaire en l'absence de nécessité de stimulation ventriculaire droite ou de resynchronisation myocardique (classe IIa). La stratification du risque doit être répétée tous les 1 à 2 ans (classe I).

Les CMH s'accompagnent d'un risque accru d'arythmies supraventriculaires. Une anticoagulation est d'ailleurs préconisée à la suite d'un seul épisode, que ce dernier soit symptomatique ou non, indépendamment de sa durée (paroxysmique – persistante) et du score CHA2DS2-VASc (recommandation de classe I) (4). Le maintien

en rythme sinusal est un objectif en cas de fibrillation auriculaire de survenue récente, avec recours à l'amiodarone, au disopyramide ou au sotalol après cardioversion. Pour le contrôle de la fréquence cardiaque, il faut préférer les bêta-bloquants et les inhibiteurs calciques bradycardisants (vérapamil ou diltiazem). En cas d'amylose, les inhibiteurs calciques bradycardisants, en se complexant aux protéines amyloïdes, occasionnent une cardiotoxicité qui aggrave l'atteinte cardiaque (14, 15). L'utilisation de la digoxine doit être prudente chez ces patients qui présentent souvent une dysfonction rénale importante. L'amiodarone reste un traitement souvent bien toléré. L'isolation des veines pulmonaires (ablation) est recommandée (recommandation de classe I) en cas d'échec ou d'intolérance aux antiarythmiques de classe I (disopyramide) ou III (sotalol).

Le traitement de la maladie de Fabry repose sur la substitution enzymatique par de l'alpha-galactosidase permettant de réduire les atteintes rénales, le degré d'HVG et la progression de la maladie, si ce traitement est instauré à un stade précoce de la maladie (25).

La prise en charge de l'amylose cardiaque repose sur le traitement de l'IC et sur le traitement spécifique du type d'amylose (14, 15). Dans le cadre de l'amylose AL, le traitement va reposer sur des chimiothérapies ou l'immunothérapie. L'amylose à transthyrétine bénéficie depuis peu d'un traitement spécifique,

remboursé en Belgique, le tafamidis (Vyndaqel®), ayant démontré son efficacité en termes de réduction d'hospitalisation pour l'IC, de mortalité globale et de réduction de l'altération de la qualité de vie. Il joue le rôle de stabilisateur de la transthyrétine. Il est indiqué chez les patients en classe NYHA I-II ayant un débit de filtration glomérulaire estimé > 25 mL/min (14, 15, 26).

CONCLUSION

La CMH reste une pathologie difficile à appréhender par ses étiologies multiples et expressions cliniques diverses. Toutefois, les nouvelles recommandations de l'ESC apportent des éléments d'éclaircissement en termes de définition et de mise au point. La CMH sarcomérique est la plus fréquente et sa prise en charge la mieux codifiée. De nouveaux traitements sont disponibles et ont montré leur efficacité dans les formes obstructives. Les conseils génétiques sont de mise chez tous les patients et l'identification de mutations probantes doit conduire à une évaluation des apparentés de 1^{er} degré. Le suivi dépend surtout du type de CMH. Le risque de mort subite est d'autant plus important que les facteurs de risque de celle-ci sont présents.

BIBLIOGRAPHIE

1. Maron BJ, Desai MY, Nishimura RA, et al. Diagnosis and evaluation of hypertrophic cardiomyopathy : JACC State-of-the-Art Review. *J Am Coll Cardiol* 2022;**79**:372-89.
2. Dubourg O, Mansencal N, Charron P. Recommendations for the diagnosis and management of hypertrophic cardiomyopathy in 2014. *Arch Cardiovasc Dis* 2015;**108**:151-5.
3. Cheng Z, Fang T, Huang J et al. Hypertrophic cardiomyopathy : from phenotype and pathogenesis to treatment. *Front Cardiovasc Med* 2021;**8**:1-8.
4. Arbelo E, Protonotarios A, Gimeno JR, et al. 2023 ESC Guidelines for the management of cardiomyopathies. *Eur Heart J* 2023;**44**:3503-3626.
5. Galderisi M, Cardim N, D'Andrea A, et al. The multi-modality cardiac imaging approach to the Athlete's heart: an expert consensus of the European Association of Cardiovascular Imaging. *Eur Heart J Cardiovasc Imaging* 2015;**16**:353.
6. Maron BJ, Maron MS. Hypertrophic cardiomyopathy. *Lancet* 2013;**381**:242-55.
7. Makavos G, Kairis C, Tselegkidi ME, et al. Hypertrophic cardiomyopathy: an updated review on diagnosis, prognosis, and treatment. *Heart Fail Rev* 2019;**24**:439-59.
8. Finocchiaro G, Sheikh N, Biagini E, et al. The electrocardiogram in the diagnosis and management of patients with hypertrophic cardiomyopathy. *Heart Rhythm* 2020;**17**:142-51.
9. Rashdan L, Hodovan J, Masri A. Imaging cardiac hypertrophy in hypertrophic cardiomyopathy and its differential diagnosis. *Curr Opin Cardiol* 2023;**38**:397-404.
10. Militaru S, Gingham C, Popescu BA, et al. Multimodality imaging in Fabry cardiomyopathy: from early diagnosis to therapeutic targets. *Eur Heart J Cardiovasc Imaging* 2018;**19**:1313-22.
11. Lancellotti P, Pellikka PA, Budts W, et al. The clinical use of stress echocardiography in non-ischaemic heart disease: recommendations from the European Association of Cardiovascular Imaging and the American Society of Echocardiography. *Eur Heart J Cardiovasc Imaging* 2016;**17**:1191-229.
12. Cardim N, Galderisi M, Edvardsen T, et al. Role of multimodality cardiac imaging in the management of patients with hypertrophic cardiomyopathy. *Eur Heart J Cardiovasc Imaging* 2015;**16**:280.
13. Slart RHJA, Glaudemans AWJM, Lancellotti P, et al. A joint procedural position statement on imaging in cardiac sarcoidosis: from the Cardiovascular and Inflammation & Infection Committees of the European Association of Nuclear Medicine, the European Association of Cardiovascular Imaging, and the American Society of Nuclear Cardiology. *J Nucl Cardiol* 2018;**25**:298-319.
14. de Marneffe N, Dulgheru R, Ancion A, et al. Cardiac amyloidosis: a review of the literature. *Acta Cardiol* 2022;**77**:683-92.
15. Legrand D, Nyssen A, Jackers L, et al. Diagnostic et traitement de l'amylose maladie cardiaque à transthyrétine. Thérapeutique innovante avec le tafamidis. *Rev Med Liege* 2022;**77**:63-8.
16. Maron BJ, Desai MY, Nishimura RA, et al. Management of hypertrophic cardiomyopathy: JACC State-of-the-Art Review. *J Am Coll Cardiol* 2022;**79**:390-414.
17. Ancion A, Nguyen Trung ML, Tridetti J, Lancellotti P. Révolution thérapeutique dans l'insuffisance cardiaque. *Rev Med Liege* 2020;**75**:304-9.
18. McDonagh TA, Metra M, Adamo M, et al. 2021 ESC Guidelines for the diagnosis and treatment of acute and chronic heart failure. *Eur Heart J* 2021;**42**:3599-726.
19. Dybro AM, Rasmussen TB, Nielsen RR, et al. Randomized trial of metoprolol in patients with obstructive hypertrophic cardiomyopathy. *J Am Coll Cardiol* 2021;**78**:2505-17.
20. Sherrid MV, Barac I, McKenna WJ, et al. Multicenter study of the efficacy and safety of disopyramide in obstructive hypertrophic cardiomyopathy. *J Am Coll Cardiol* 2005;**45**:1251-8.
21. Dalo JD, Weisman ND, BA BS, et al. Mavacamten, a first-in-class cardiac myosin inhibitor for obstructive hypertrophic cardiomyopathy. *Ann Pharmacother* 2023;**57**:489-502.
22. Olivetto I, Oreziak A, Barriales-Villa R, et al. Mavacamten for treatment of symptomatic obstructive hypertrophic cardiomyopathy (EXPLORER-HCM): a randomised, double-blind, placebo-controlled, phase 3 trial. *Lancet* 2020;**396**:759-69.
23. Desai MY, Owens A, Geske JB, et al. Myosin inhibition in patients with obstructive hypertrophic cardiomyopathy referred for septal reduction therapy. *J Am Coll Cardiol* 2022;**80**:95-108.
24. Lancellotti P, Gach O, Davin L, et al. Alcoolisation septale dans la cardiomyopathie hypertrophique obstructive. *Rev Med Liege* 2019;**74**:S51-6.
25. Linhart A, Germain DP, Olivetto I, et al. An expert consensus document on the management of cardiovascular manifestations of Fabry disease. *Eur J Heart Fail* 2020;**22**:1076-96.
26. Maurer MS, Schwartz JH, Gundapaneni B, et al. Tafamidis treatment for patients with transthyretin amyloid cardiomyopathy. *N Engl J Med* 2018;**379**:1007-16.

Les demandes de tirés à part doivent être adressées au Pr Lancellotti P, Service de Cardiologie, CHU Liège, Belgique.
Email : plancellotti@chu.ulg.ac.be