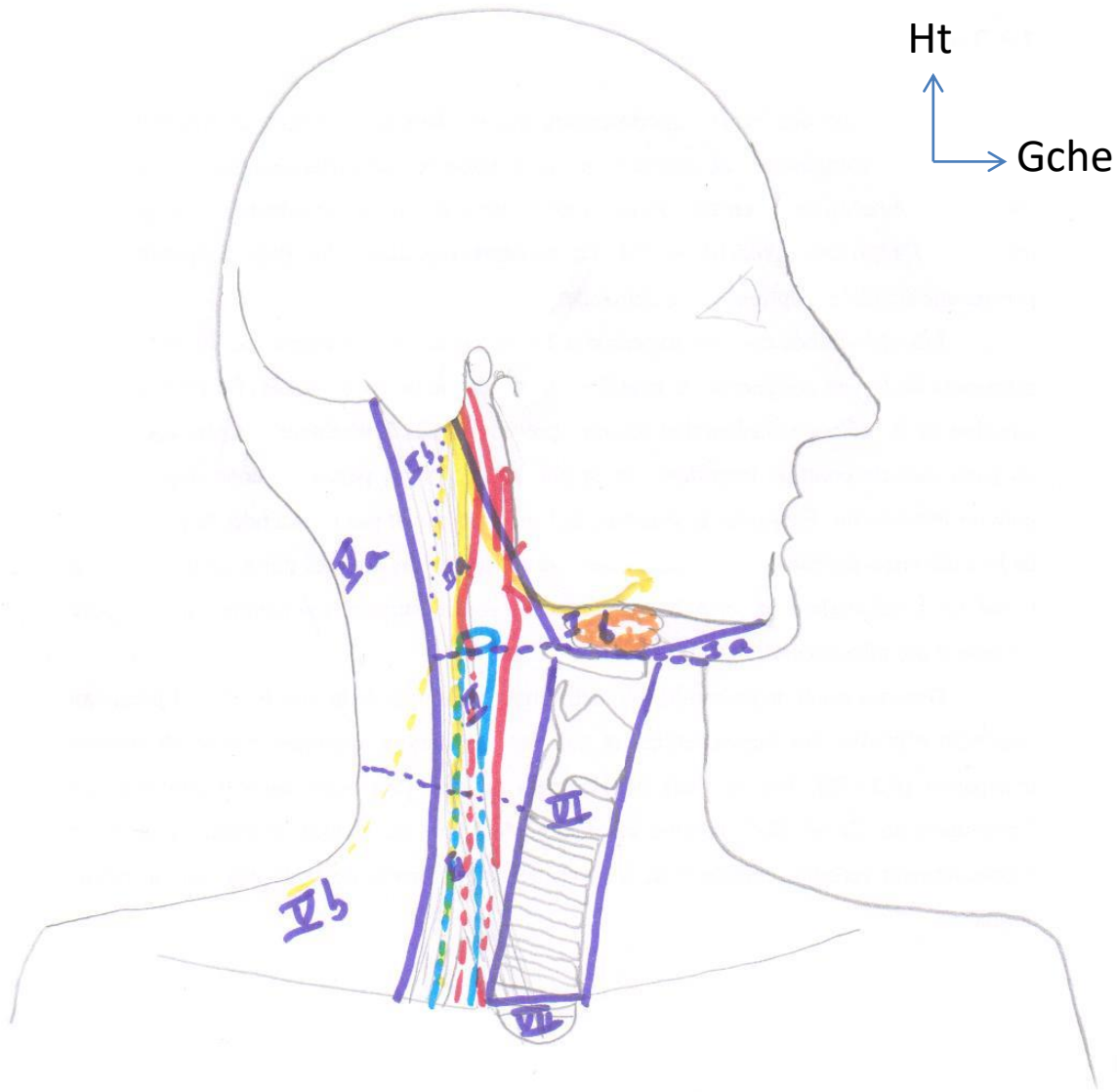


Anatomie des secteurs latéraux du cou

Aude Lagier


Aude.lagier@chu.ulg.ac.be

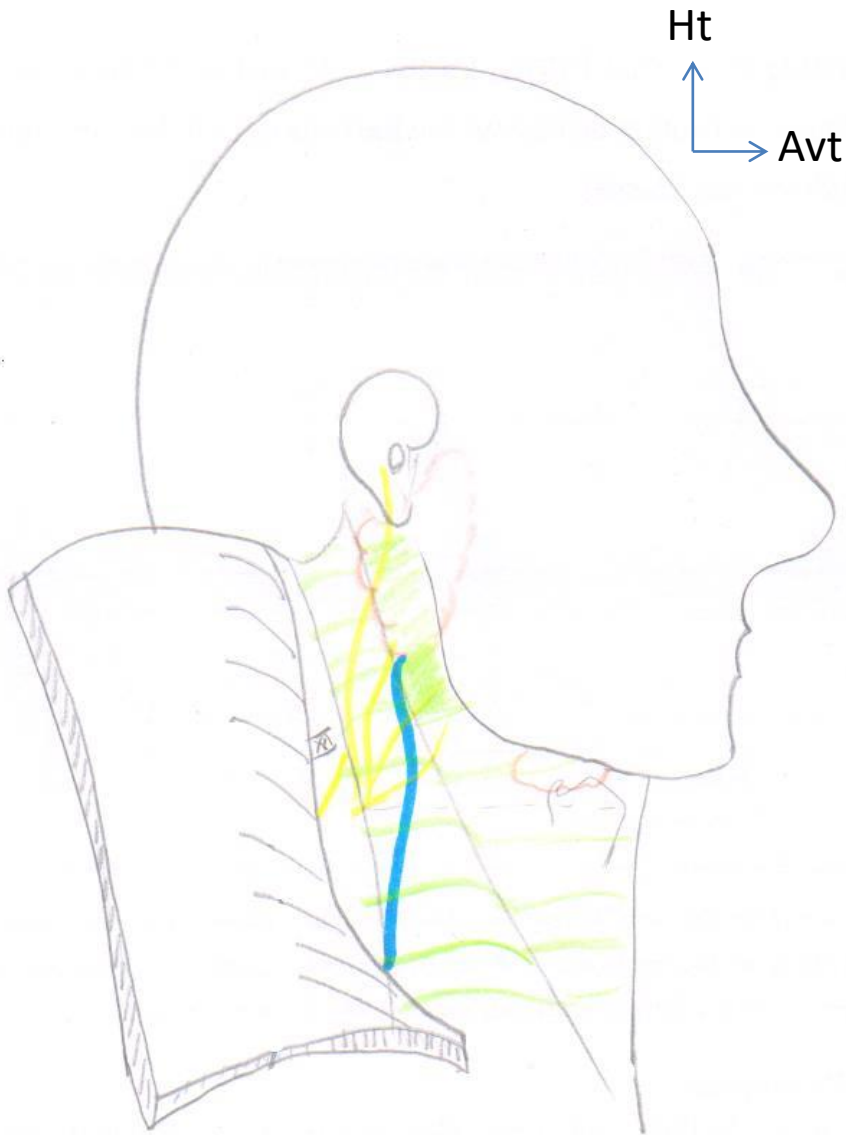


- Secteurs de l'AAO-HNS,
- Guidelines pour les évidements cervicaux en fonction du siège tumoral

Plan superficiel

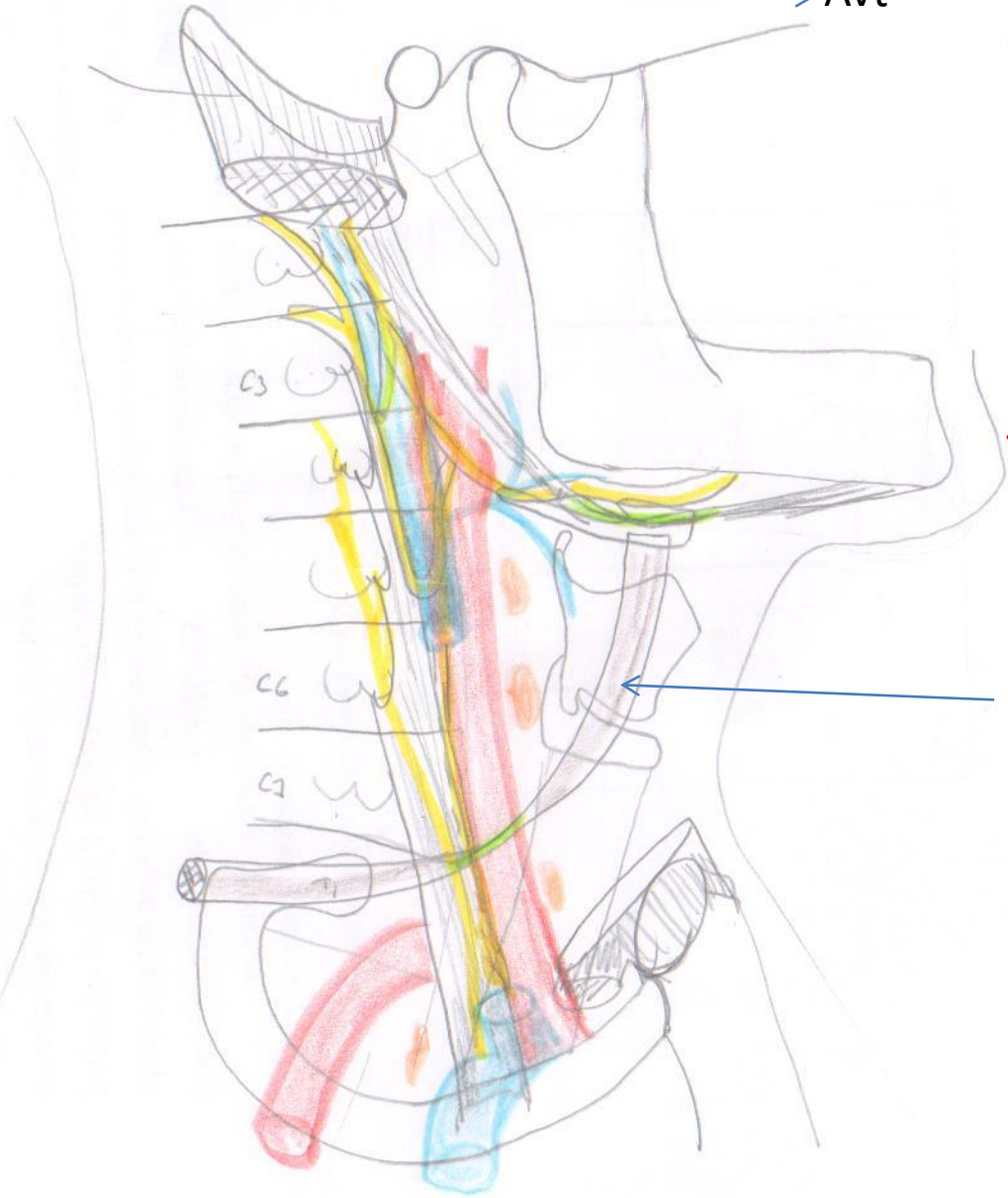
- Point d'Erb,

 Nerf accessoire (XI) dans le secteur V



Ht
Avt

Contenu de la région carotidienne

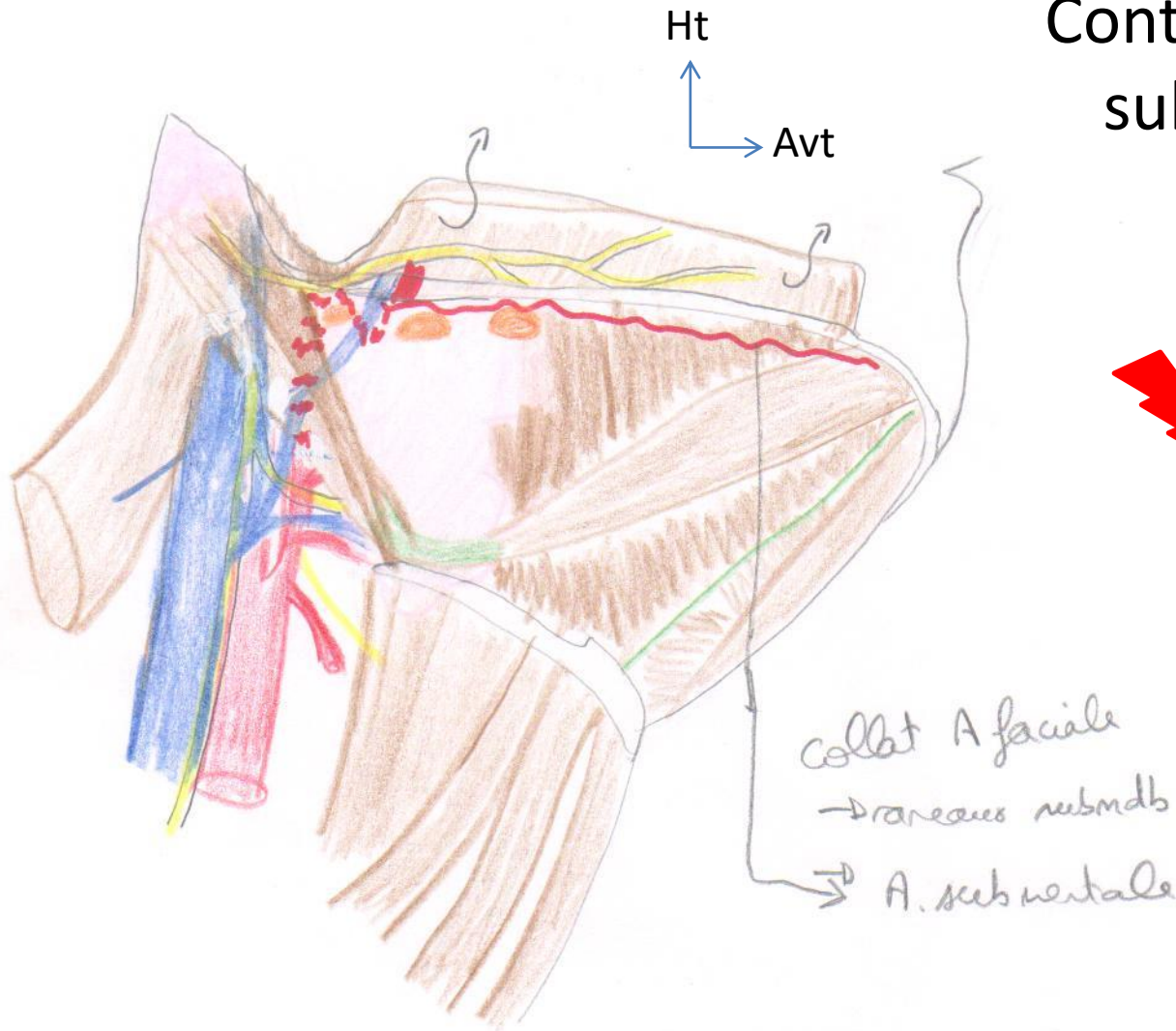


- Éléments nobles vasculo-nerveux respectés dans les évidements fonctionnels

⚡ Canal thoracique à gauche
(ici côté droit donc non représenté)

★ Muscle omo-hyoïdien = repère de l'axe vasculaire en bas

Contenu de la région submandibulaire



Trois nerfs:

- Rameau marginal du VII
- Nerf hypoglosse
- Nerf lingual

Coupe axiale en C7

