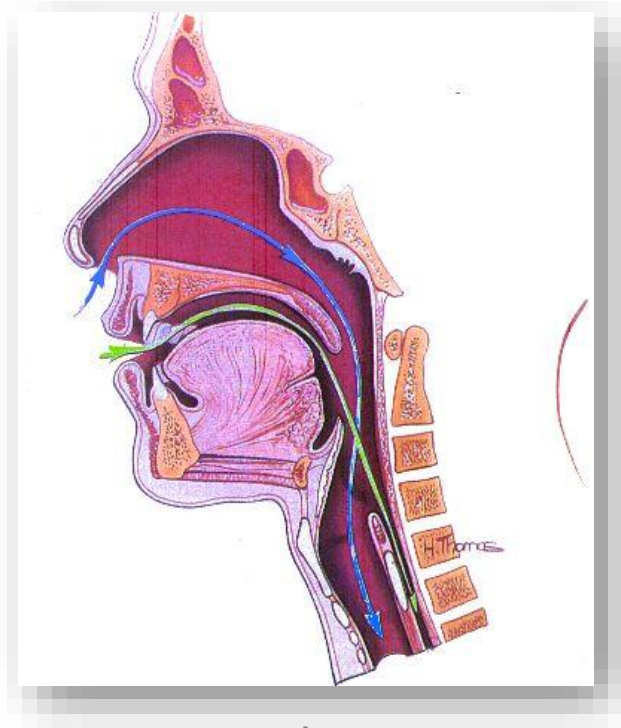
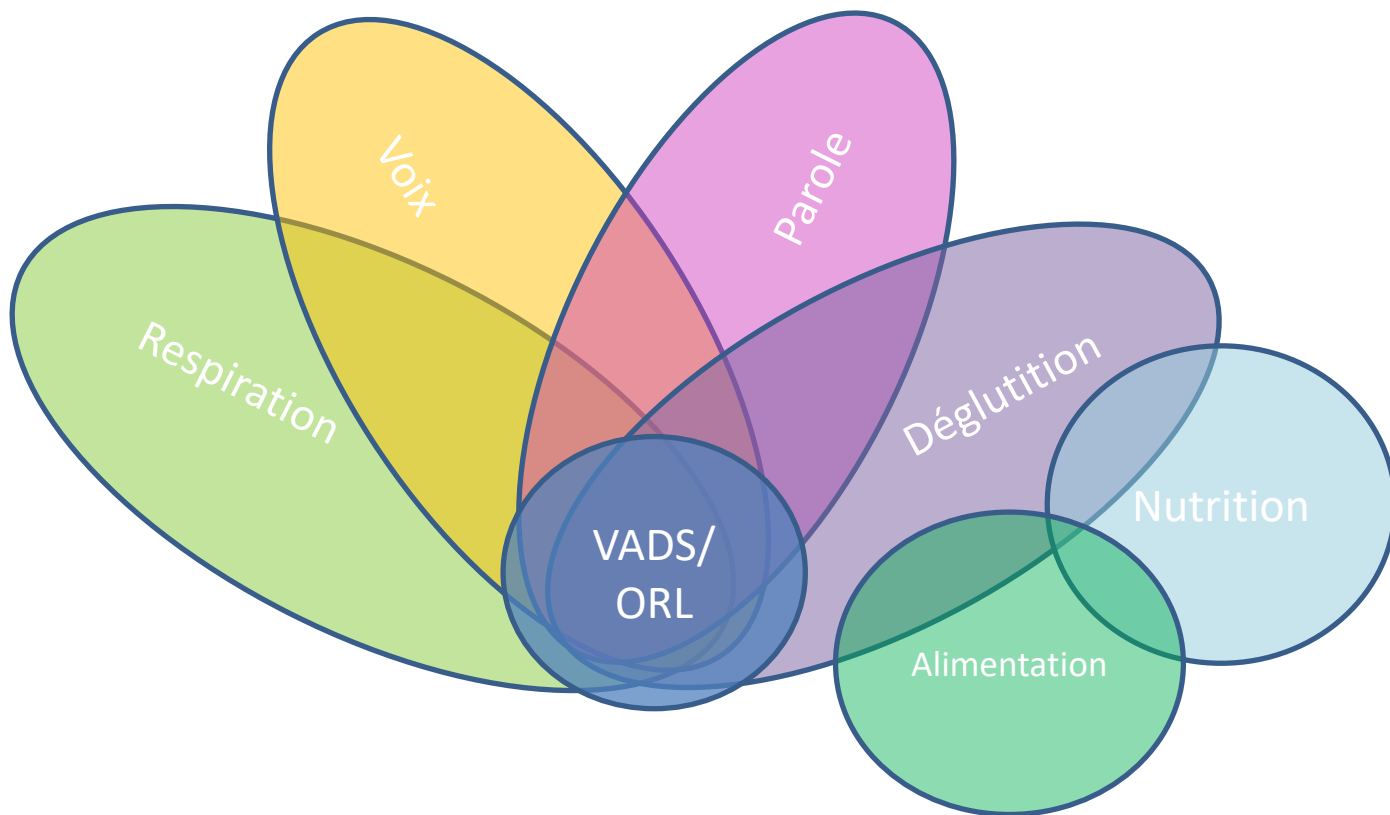


L'ORL phoniatre dans la SLA et dans la SEP



Dr Aude Lagier

Colloque ASELF, 25 mars 2017



L'ORL phoniatre dans la SLA

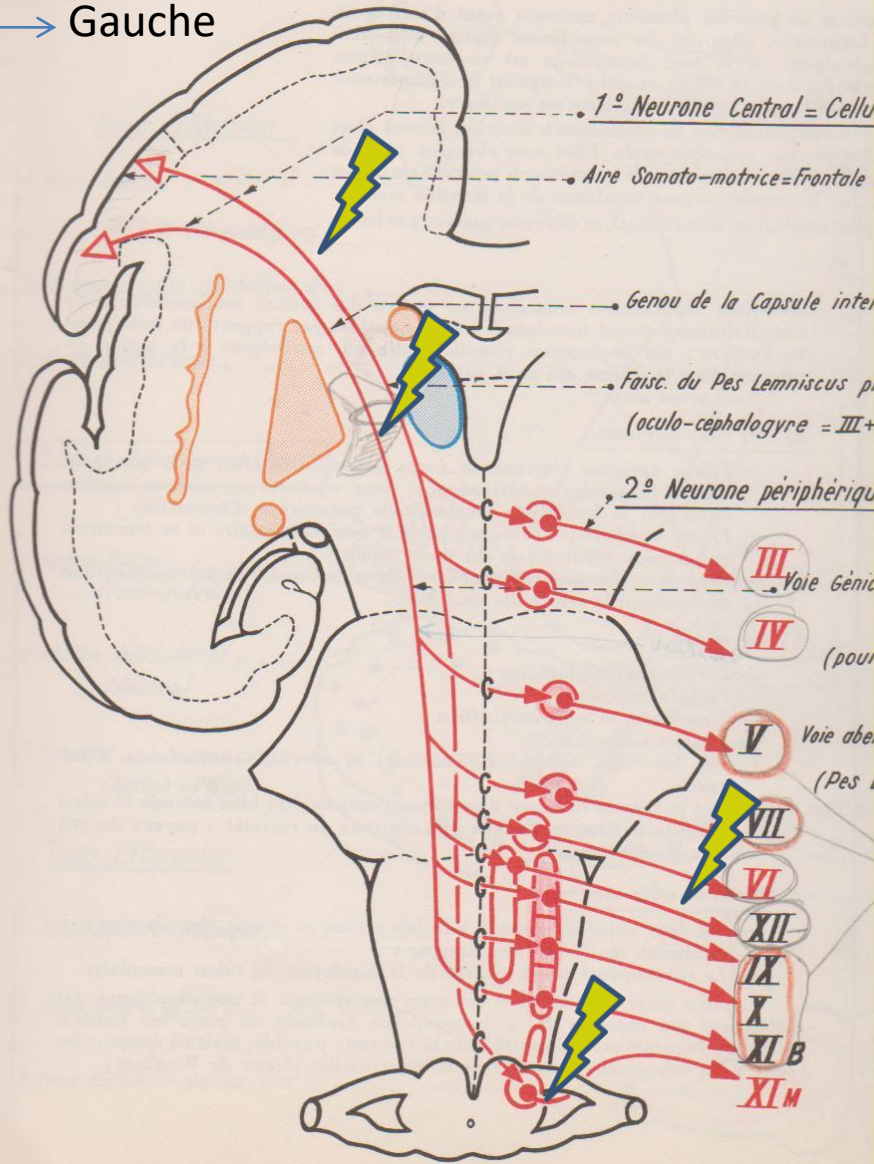
Dr Aude Lagier

Colloque ASELF

GRANDES VOIES DU S.N.C. : VOIES PYRAMIDALES

B) Faisceau Cortico-nucléaire :

Haut
Gauche



- Premier motoneurone cortico-nucléaire (central):
Syndrome pseudo-bulbaire
- Deuxième motoneurone bulbaire (périphérique)
Syndrome bulbaire
- Premier motoneurone cortico-spinal (central)
Spasticité
- Deuxième motoneurone spinal (périphérique)
Parésie flasque
-> diaphragme

Evolution de la SLA et manifestations ORL

Début de
la maladie

Parésie diaphragmatique

Décès

Forme spinale



Syndrome
bulbaire

Dysphonie/
Dysarthrie

Troubles
de déglutition

Forme bulbaire



Début de
la maladie

Décès

Forme pseudo-bulbaire




Début de
la maladie?

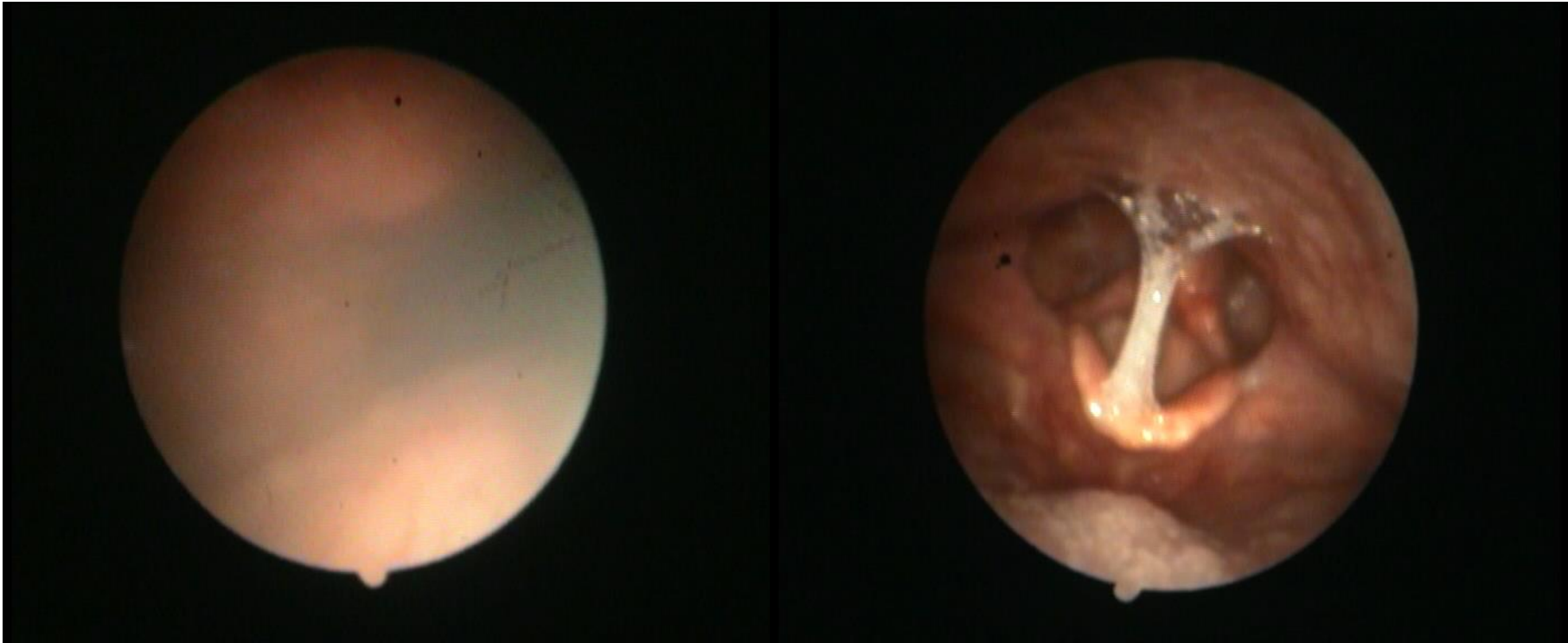
Décès

Syndrome pseudo-bulbaire

- Exacerbation de réflexes
 - Palmo-mentonnier
 - Centro-faciaux
 - Nauséeux
- Rire et pleurer spasmodiques
- Dysphonie/dysarthrie



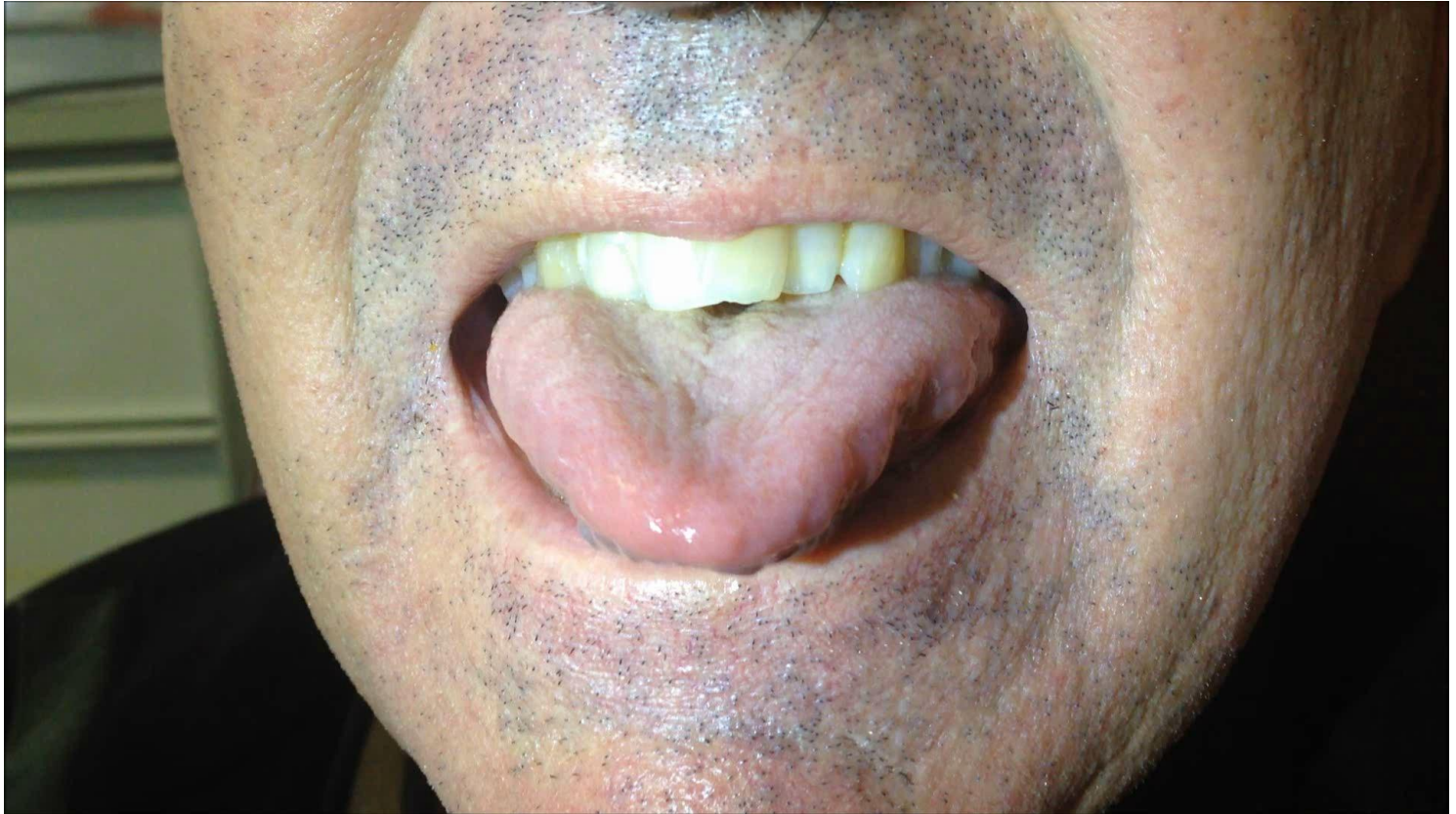

Syndrrome pseudo-bulbaire

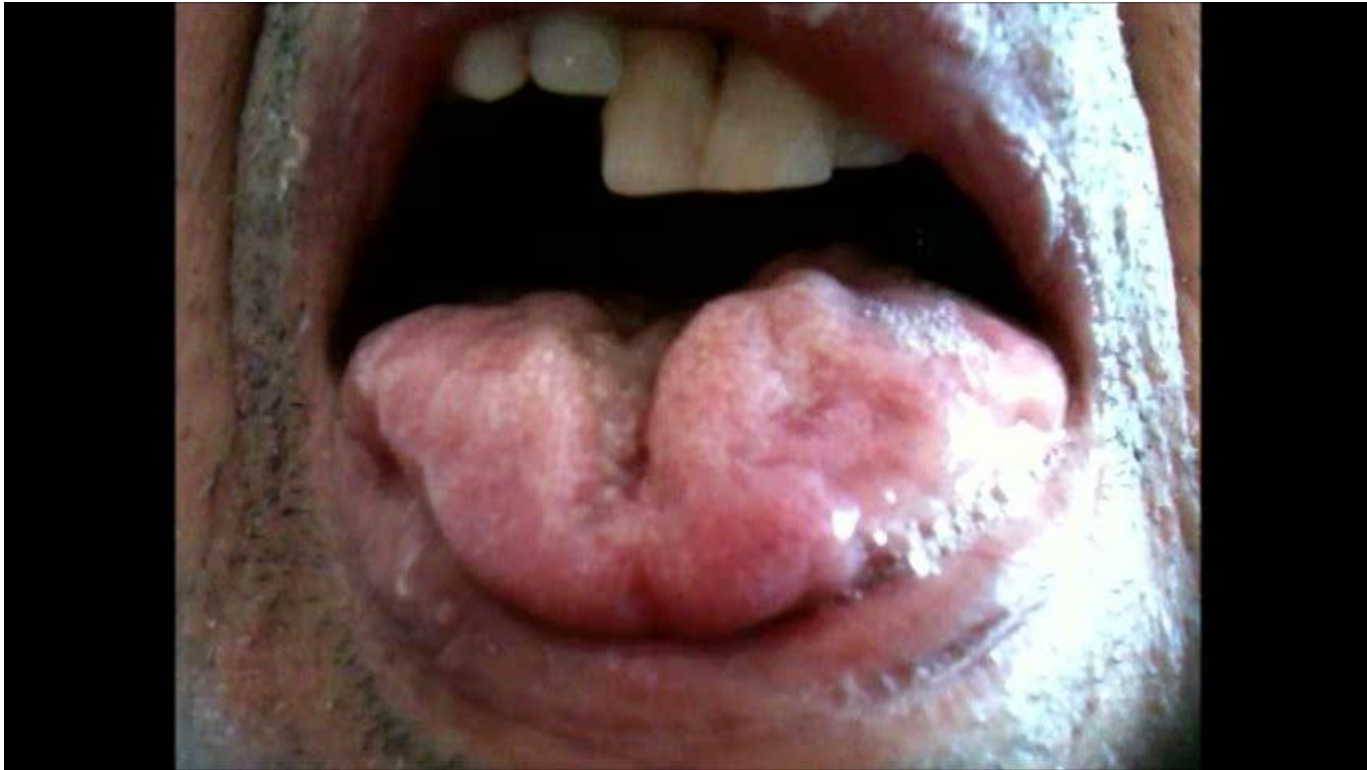

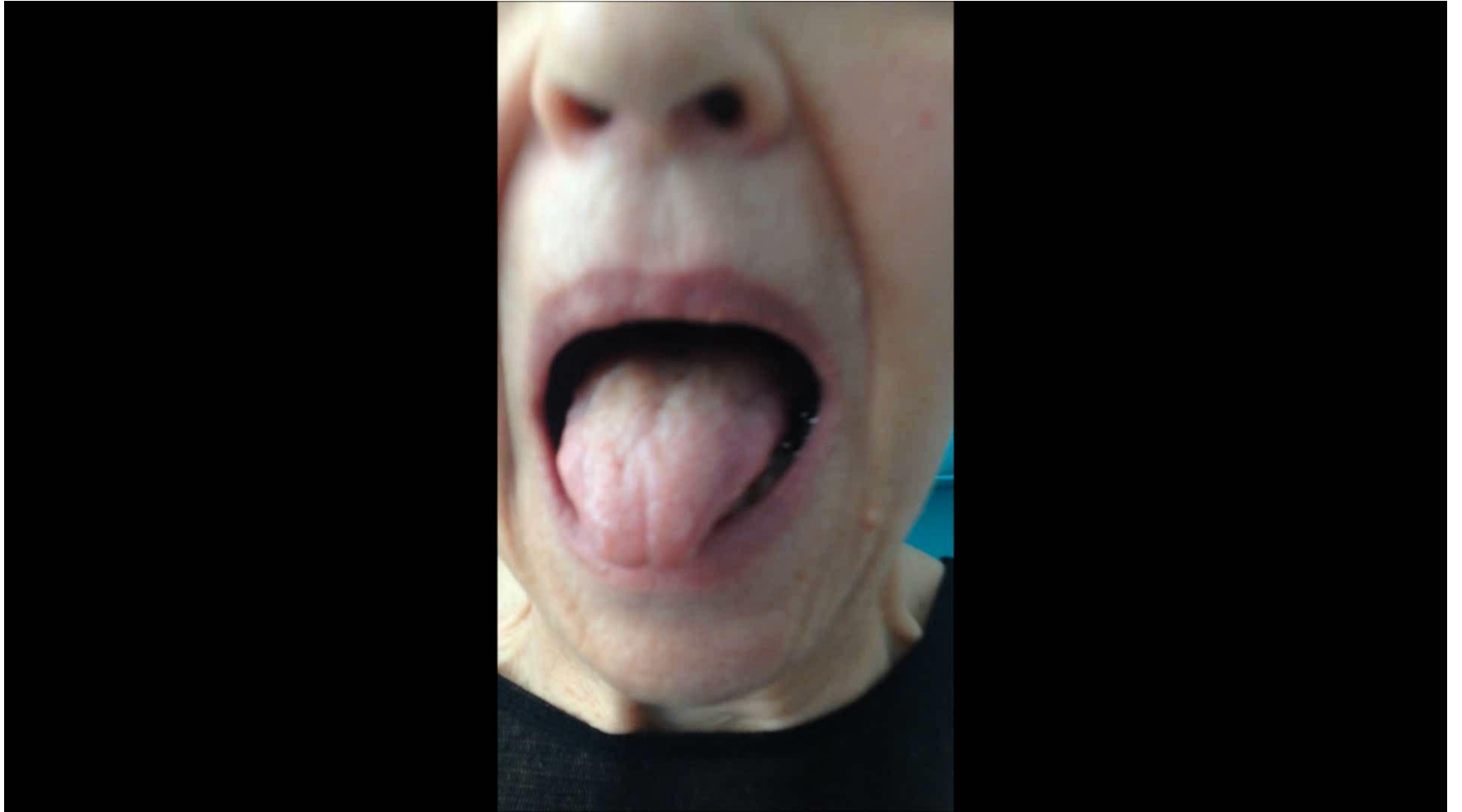
Syndrome bulbaire

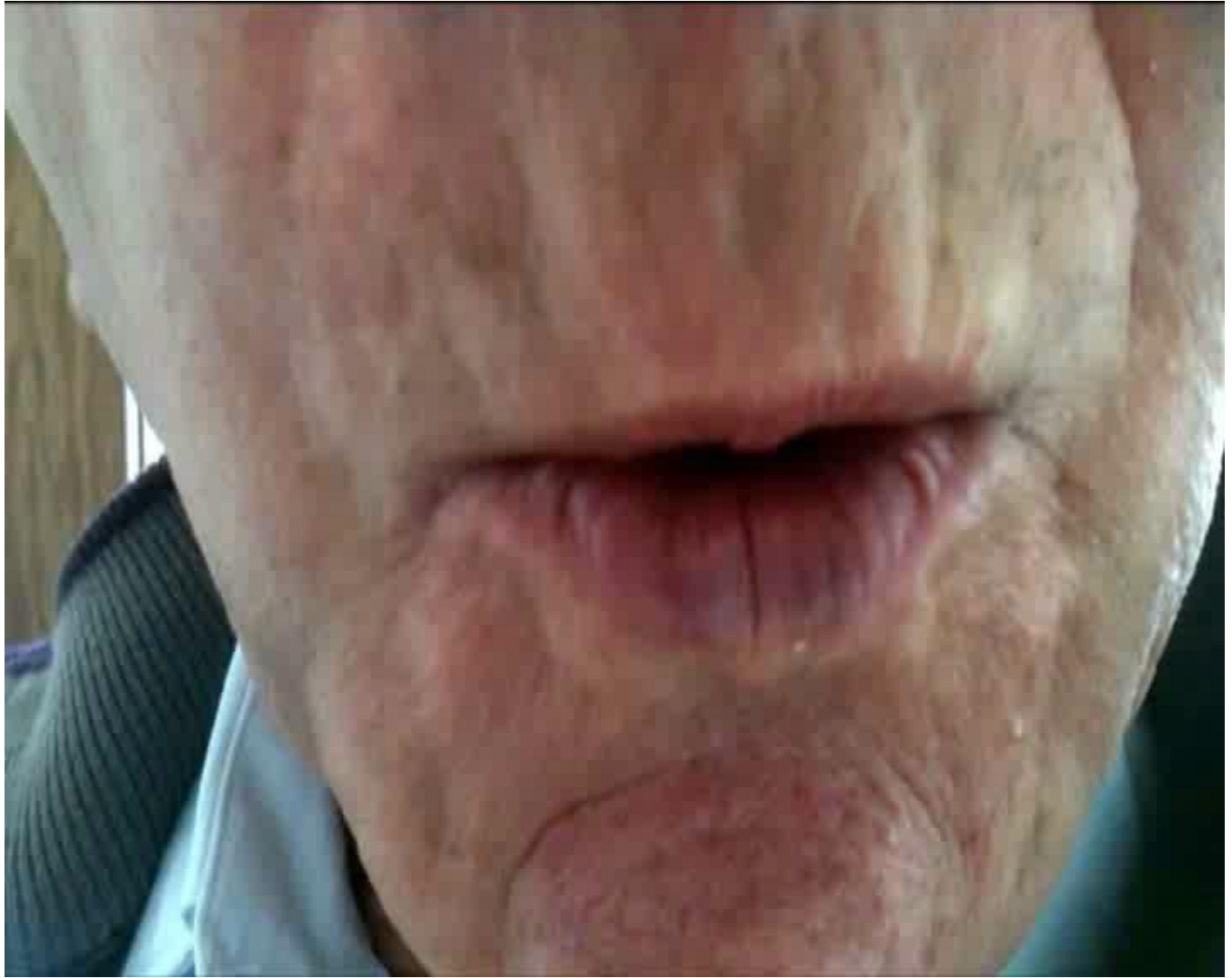- Parésie flasque du territoire bulbaire (nerfs crâniens)
 - Nerf Hypoglosse-XII: langue
 - Nerf Vague-X: voile, pharynx
 - Nerf facial-VII: face
 - Nerf trijumeau-V: masticateurs

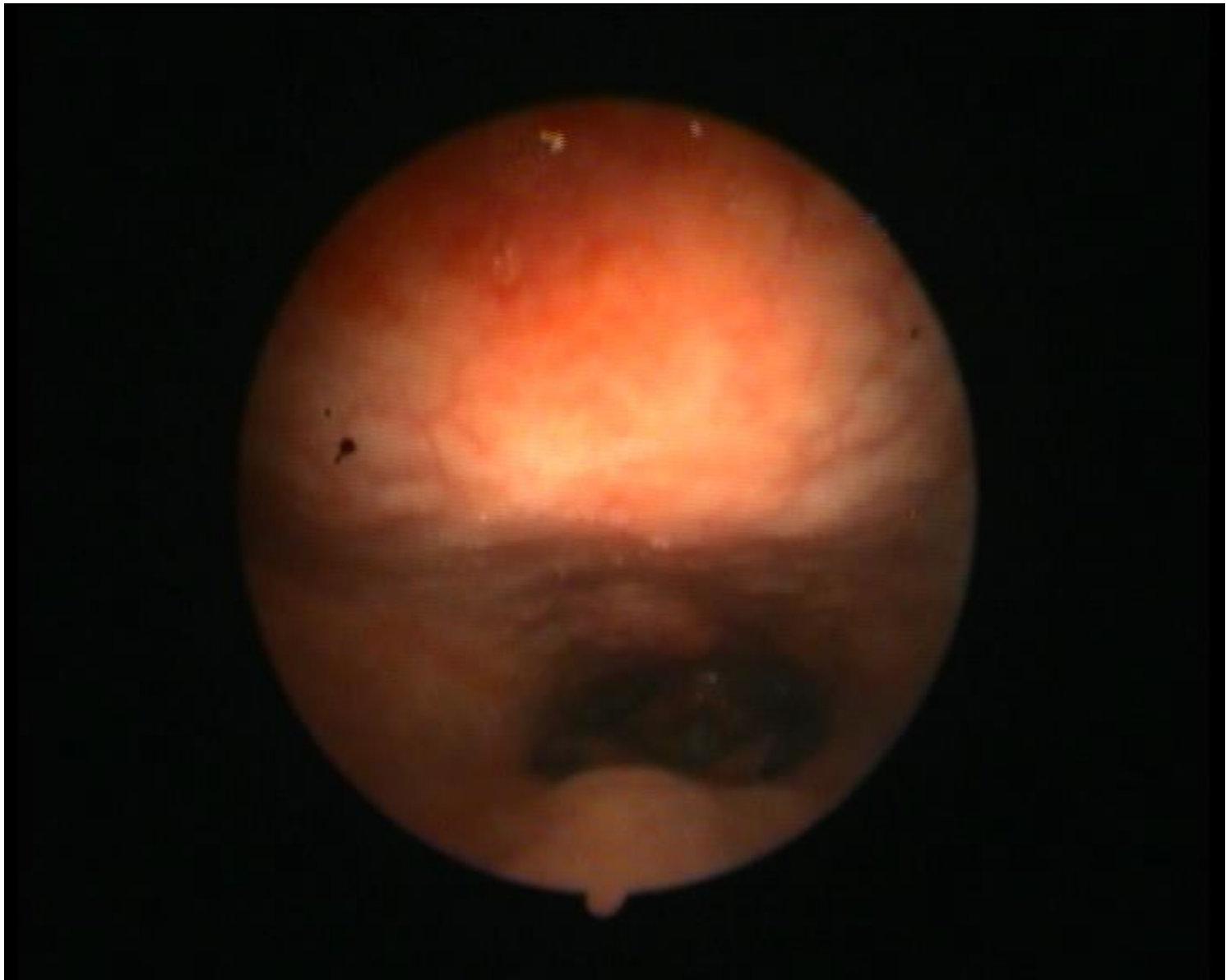


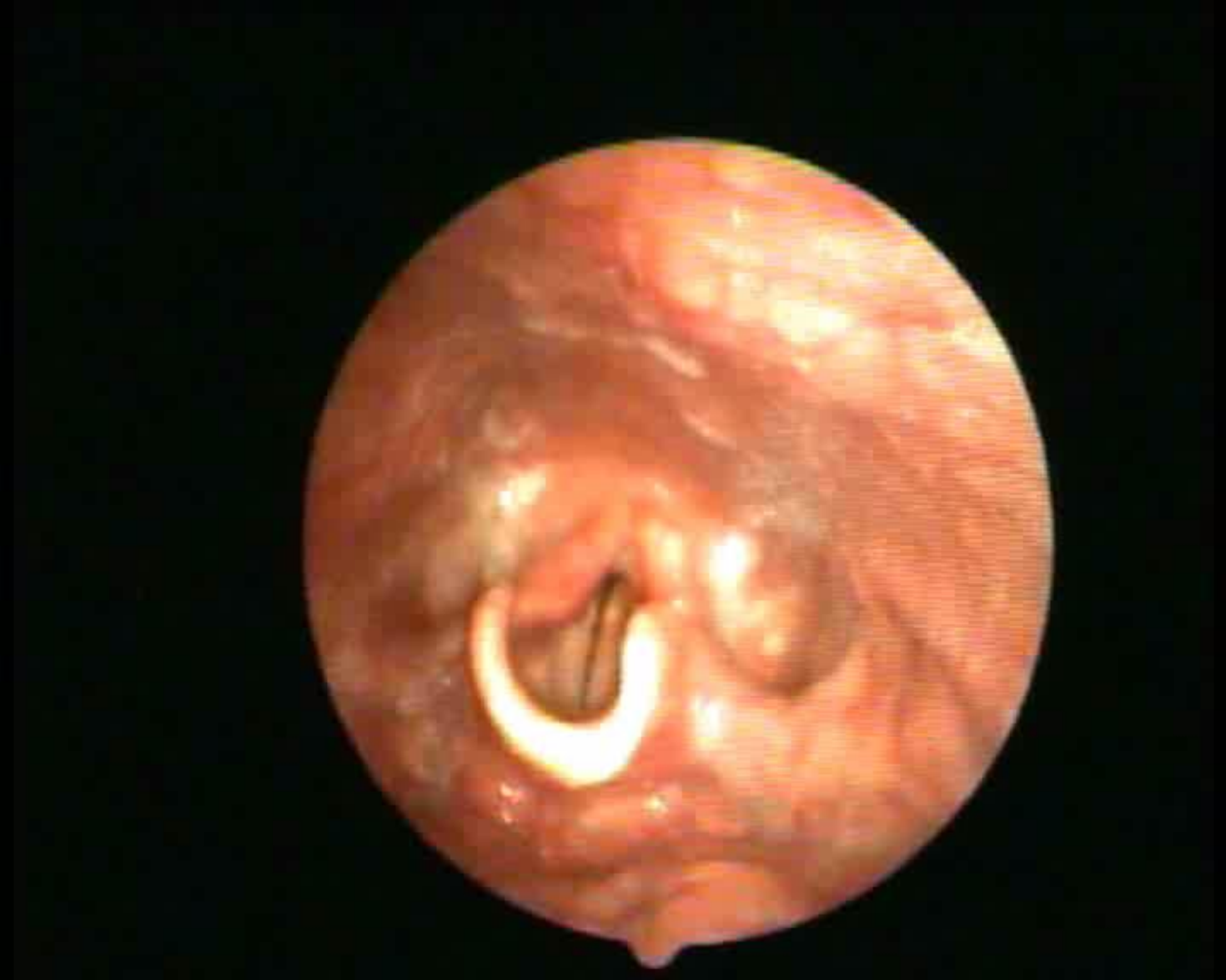


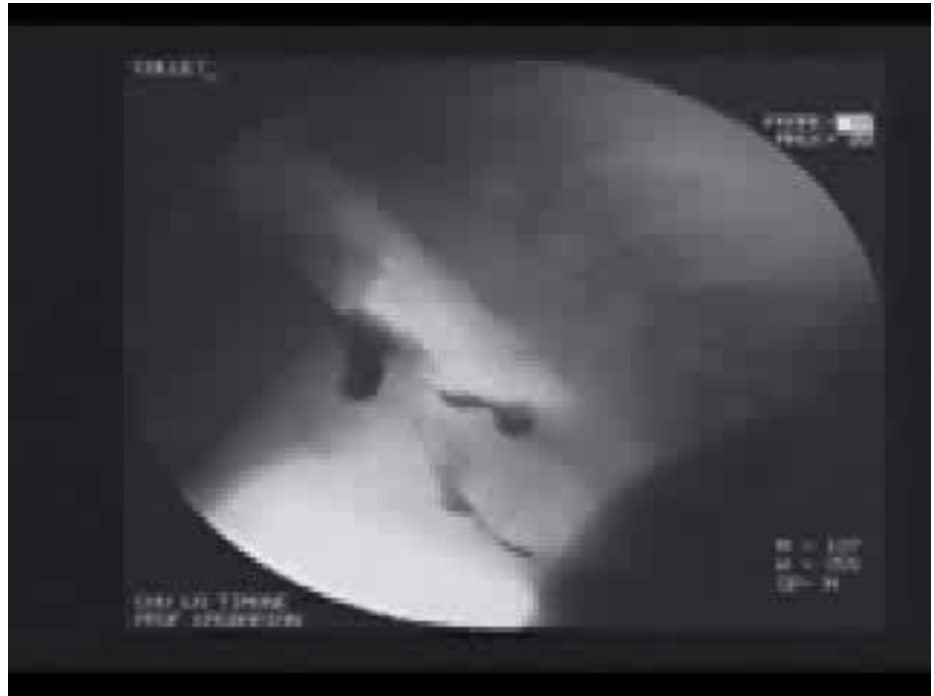
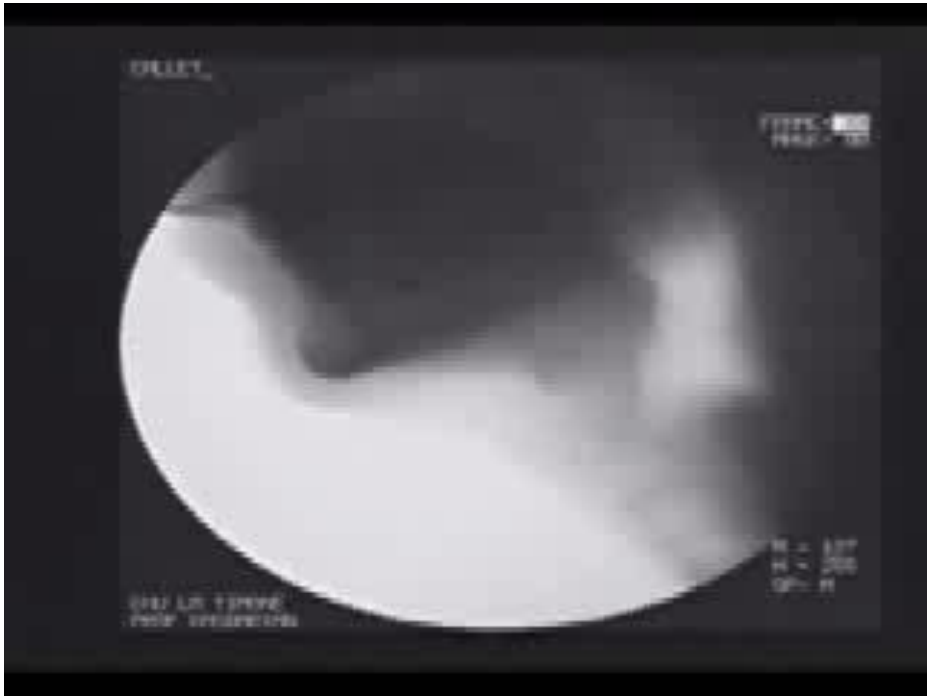









Evolution de la SLA et place de ORL

Début de la maladie

Parésie diaphragmatique

Décès

Forme spinale



Syndrome bulbaire

Dysphonie/
Dysarthrie

Troubles de déglutition

Forme bulbaire



Début de la maladie

Décès

Forme pseudo-bulbaire



Début de la maladie?

Décès

Evolution de la SLA et place de ORL

Début de la maladie

Parésie diaphragmatique

Décès

Forme spinale

Syndrome bulbaire

Dysphonie/
Dysarthrie

Troubles de déglutition

Forme bulbaire

Début de la maladie

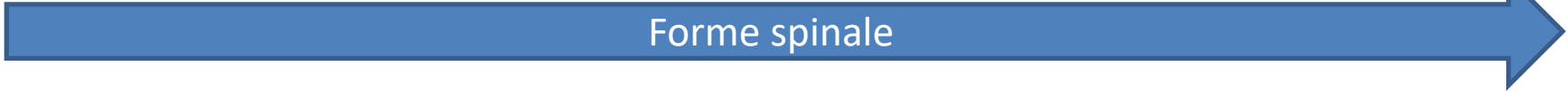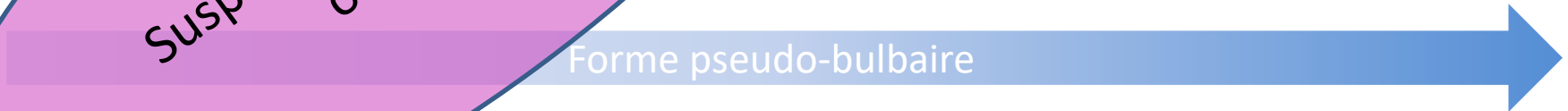
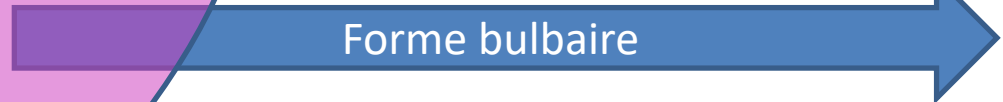
Décès

Forme pseudo-bulbaire

Début de la maladie?

Décès

Suspicion du diagnostic et orientation



Evolution de la SLA et place de ORL

Début de la maladie

Parésie diaphragmatique

Décès

Prise en charge pluri-disciplinaire:

Forme spinale

Surveillance symptomatique

Syndrôme bulbaire

Dysphonie/ Dysarthrie

Troubles de déglutition

Orientation de la prise en charge logopédique

Forme bulbaire

Début de la maladie

Adaptation des textures

Décès

Indication de nutrition entérale et du moment

Forme pseudo-bulbaire

Trachéotomie

Décès

Début de la maladie?

L'ORL phoniatre dans la SEP

Dr Aude Lagier


Colloque ASELF

Maladie protéiforme

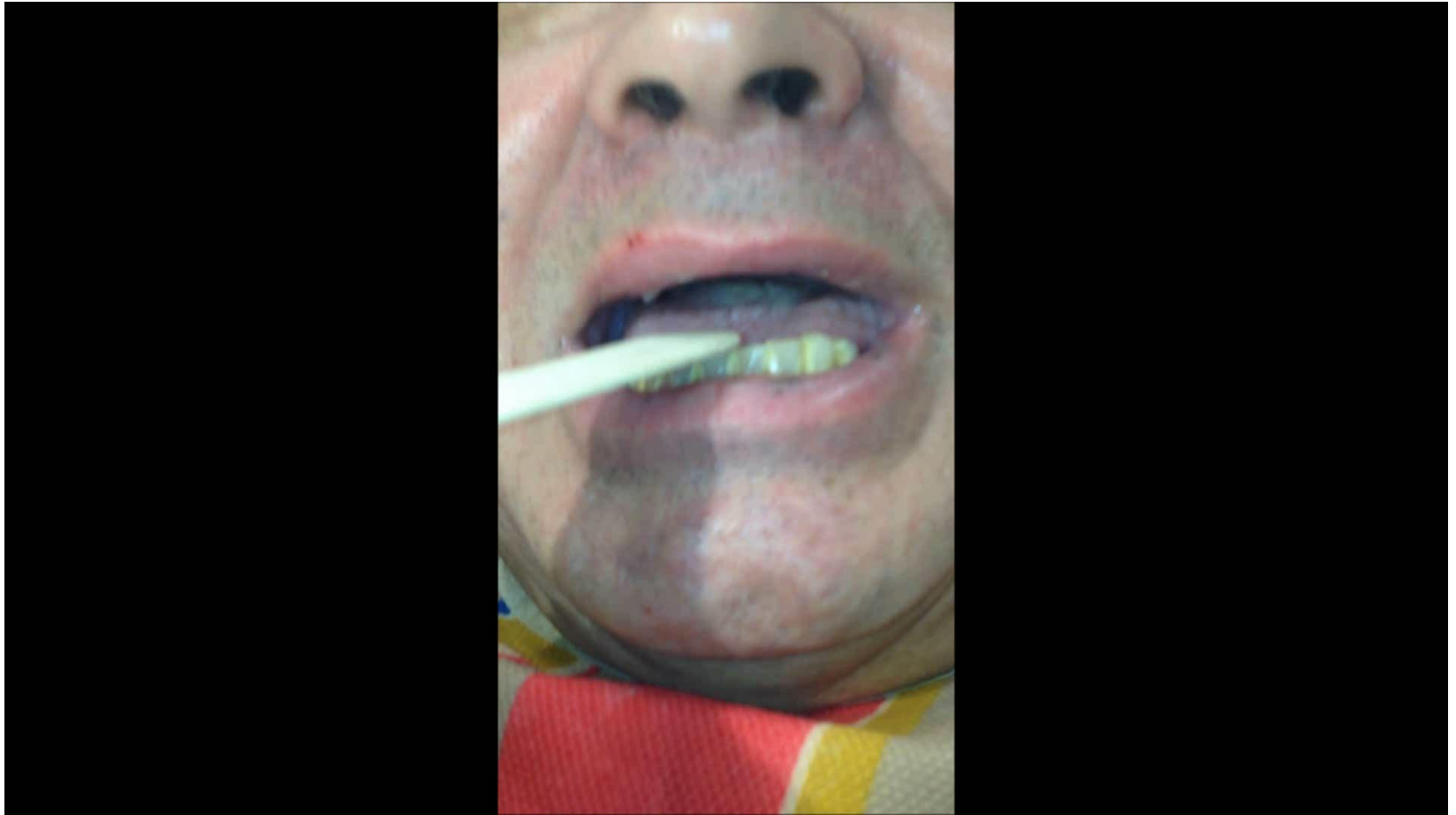
- Souvent dans les formes avancées
 - Syndrome pseudo-bulbaire
 - Syndrome cérébelleux
 - Syndrome bulbaire unilatéral

Syndrome cérébelleux cinétique

- C'est un trouble de l'organisation du mouvement:
 - Dymétrie
 - Dyschronométrie



Syndrome cérébelleux



Syndrome bulbaire unilatéral

- Pas le plus fréquent mais possible, rarement isolé

Vidéo Mme Thonnard

Associations syndromiques

- Syndrome pseudobulbaire et cérébelleux

Vidéo Mr coonen

Rôle de l'ORL dans la SEP

- Rarement au moment du diagnostic
 - Sauf si manque de compliance du patient
- En présence de signes d'appel
 - Pas de surveillance ORL systématique
 - Question de la sensibilisation des soignants et de l'entourage
 - Pour orienter une rééducation, modifier les textures, indiquer une alimentation entérale

Rôle de l'ORL difficile

- Contexte de maladie avancée,
 - +/-troubles de la sensibilité
 - +/- troubles cognitifs (anosognosie)
- Difficulté d'évaluation du risque dans les syndromes cérébelleux
 - Troubles de coordination et risque statistique