

# CAS CLINIQUE

## LAMBEAU MAC GREGOR LIBRE EN VERSION «ALL AROUND»

THIRY T (1, 2), CARLIER A (2), MORANA L (3), MASSAGE P (2), MELEBECK F (4), THIRION T (1)

**RÉSUMÉ :** Suite à l'apparition de nombreux lambeaux de couverture au cours des dernières décennies, le lambeau de Mac Gregor sous sa forme libre est de moins en moins utilisé mais trouve encore sa place aujourd'hui dans certains cas complexes avec des pertes de substance étendues. Ce rapport décrit un cas inhabituel de large couverture tissulaire par un lambeau libre de type Mac Gregor en «all around flap» chez une victime d'une brûlure étendue du membre supérieur gauche survenue le 08/08/1997 et responsable d'un flessum progressif du poignet et d'une hyperextension des doigts avec une perte complète de leur mobilité. L'intervention se fait en un temps avec une large libération des zones cicatricielles du poignet et de la main et la réalisation du lambeau inguinal libre en «all around flap». Nous discutons ici du type de lambeau, de l'approche chirurgicale, des différents avantages et inconvénients par rapport à d'autres lambeaux connus et des possibles complications du lambeau inguinal libre de Mac Gregor.

**MOTS-CLÉS :** *Brûlure - Couverture membre supérieur - Lambeau inguinal libre de Mac Gregor - Complications*

### AN «ALL AROUND» VERSION OF THE MAC GREGOR FREE FLAP

**SUMMARY :** Given the appearance of a good number of cover flaps in recent decades, the Mac Gregor flap in its free form is used less and less but still finds its place today in certain complex cases with extensive loss of substance. This report describes an unusual case of wide tissue coverage by «all around» flap by Mac Gregor technique in a victim of an extensive burn of the left upper limb which occurred on 08/08/1997 and was responsible for a progressive flossum of the wrist and a hyperextension of the fingers with a complete loss of their mobility. The intervention is done in one step with a wide release of the scarred areas of the wrist and hand and the realization of the free inguinal flap in «all around». Here we discuss the type of flap, the surgical approach, the different advantages and disadvantages compared to other known flaps and the possible complications of the Mac Gregor free inguinal flap.

**KEYWORDS :** *Burn - Upper limb coverage - Mac Gregor free inguinal flap - Complications*

## INTRODUCTION

Le lambeau libre de Mac Gregor est décrit pour la première fois par Jackson et Mac Gregor en 1972 sous sa forme pédiculée et en 1973 sous sa forme libre (1). Il s'agit d'un lambeau inguinal cutané à vascularisation axiale aux dépens de l'artère iliaque circonflexe superficielle (2). Il est important de comprendre les avantages et inconvénients de ce lambeau afin de pouvoir l'utiliser pour certaines indications de couverture et, notamment, dans les larges lésions tissulaires du membre supérieur (3).

Dans cet article, nous décrivons la technique opératoire ainsi que les avantages et inconvénients de ce lambeau et nous expliquons notre choix par rapport à d'autres types de lambeaux.

## HISTOIRE CLINIQUE

Un homme de 63 ans se présente en consultation de spécialiste en chirurgie de la main pour un flossum progressif du poignet évalué à 90 degrés, une adduction du pouce et une hyperextension des doigts à 90 degrés. Il présente une perte complète de la mobilité des doigts. Ceci est lié à une large brûlure d'environ 80 % de la surface cutanée au niveau du membre supérieur gauche survenue 40 ans auparavant (80 % d'invalidité reconnue) (Figures 1 et 2). En octobre 2016, soit 39 ans après l'accident, nous réalisons une libération des régions cicatricielles avec de multiples ténolyses des tendons fléchisseurs et extenseurs du poignet accompagnées d'une arthrorise temporaire du poignet (contrairement à l'arthrodèse qui fixe totalement une articulation, l'arthrorise consiste à fixer partiellement une articulation afin d'en limiter les mouvements) et d'une couverture par un lambeau libre de type Mac Gregor en version «all around flap». En effet, la correction de l'angulation du poignet et des rayons de la main entraîne une large zone découverte qui nécessite la réalisation d'un large lambeau, raison pour laquelle le lambeau de Mac Gregor est tout indiqué. Nous prélevons la taille maximale autorisée avec ce type de lambeau (environ 35 x 20 cm), en respectant bien la règle des deux travers de doigts décrite par Chuang (4) et la levée biaxiale décrite par Graf et coll. (5). Cela nous permet

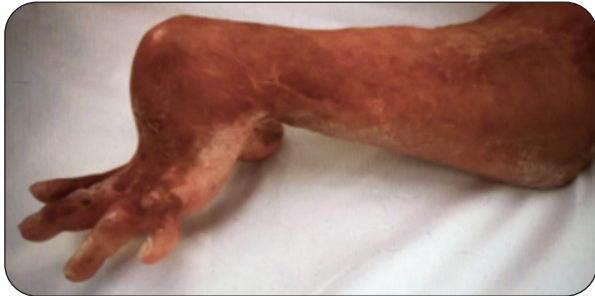(1) Service de Chirurgie orthopédique, CHU Liège, Belgique.

(2) Service de Chirurgie de la main, CHU Liège, Belgique.

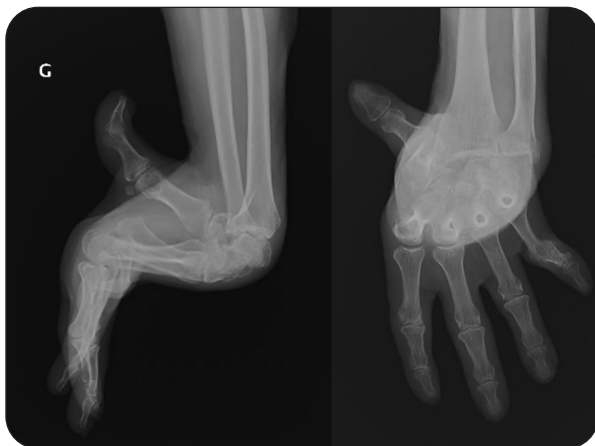(3) Service de Chirurgie de la main, CHR Namur, Belgique.

(4) Service de Chirurgie orthopédique, CHR Namur, Belgique.


**Figure 1.** Déformation clinique du membre supérieur lors de la première consultation du patient montrant les larges lésions tissulaires



**Figure 2.** Radiographies pré-opératoires mettant en évidence les déformations du poignet et des doigts

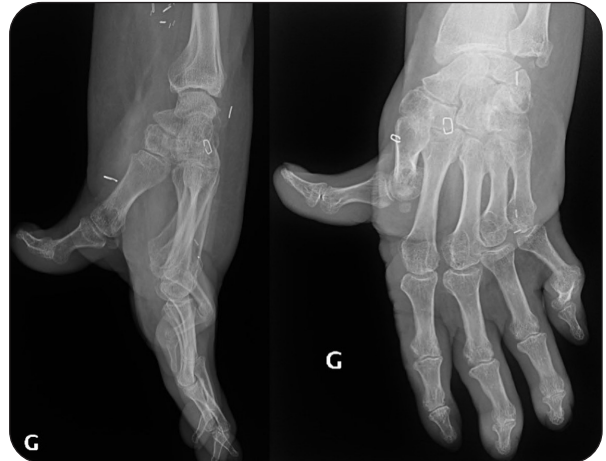

**Figure 3.** Principaux repères anatomiques utilisés pour la réalisation du prélèvement du lambeau au niveau du site donneur (7)



(1) Ligament inguinal (du pubis à l'épine iliaque antérieure supérieure); (2) Axe de l'artère fémorale; (3) Point théorique de l'émergence de la SCIA (à 2 - 5 cm du ligament inguinal chez l'adulte); (4) Ligne parallèle au ligament inguinal, passant par l'émergence de l'artère = axe central du lambeau; (5) Ligne axiale et longitudinale à un travers de doigt de l'épine iliaque antéro-supérieure = ligne de sécurité; (6) Délimitation du lambeau.

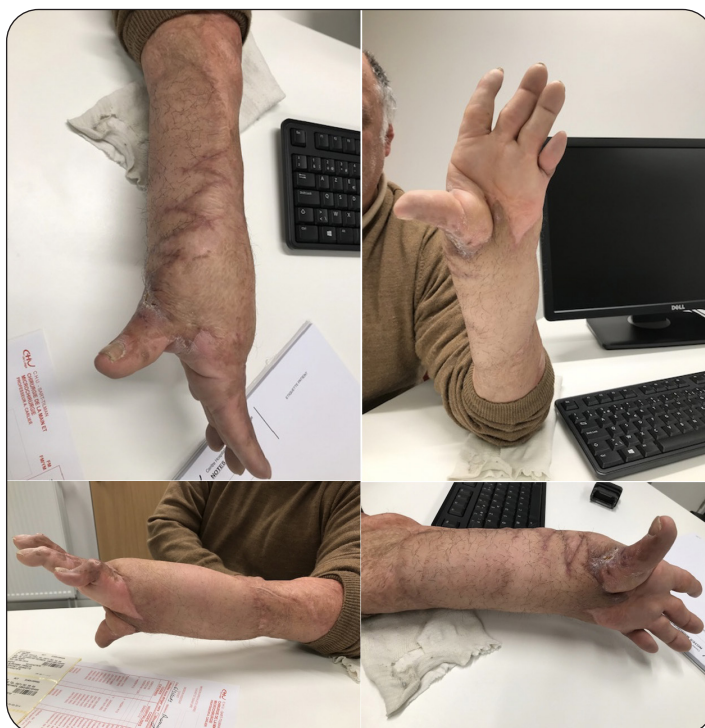**Figure 4.** Radiographies post-opératoires après le retrait des broches d'arthrorise permettant de voir l'importante correction de la déformation qui a été nécessaire



de réaliser une couverture de type «all around flap» qui a été facilitée par la bonne corpulence du patient (Figure 3). Enfin, nous réalisons une fermeture directe du site donneur.

Le patient a développé précocement un hématome du site donneur qui a été drainé à deux semaines post-opératoires. Les broches d'arthrorise ont été retirées endéans les deux mois post-opératoires et le patient a rapidement récupéré une mobilité assez satisfaisante de son poignet dans les mois qui ont suivi le retrait du matériel d'arthrorise. Les radiographies post-opératoires ont mis en évidence une correction complète du flessus du poignet et partielle de l'hyperextension des différents rayons (Figure 4). Il est nécessaire de réaliser deux dégraissages (retrait de tissus gras dans le but de diminuer l'épaisseur d'un lambeau) en septembre et octobre 2017 au niveau du site receveur, comme c'est souvent le cas avec ce type de lambeau, surtout chez les personnes avec une certaine corpulence. On notera que lors du second dégraissage, un avancement du lambeau pour ouvrir la première commissure a été associé à une ténolyse des extenseurs et une plastie en Z de la paume de la main. Le patient a ensuite été réopéré à plusieurs reprises pour réaliser, notamment, une ouverture de la première commissure en décembre 2017; il a également bénéficié d'une ténolyse des extenseurs des quatre doigts longs en mai 2018. L'évaluation de la satisfaction selon le questionnaire Quick DASH donne un score de 72,72 chez ce patient qui se dit satisfait sur le plan fonctionnel et moyennement satisfait sur le plan esthétique (Figure 5).

**Figure 5. Résultat clinique à 2 ans de la chirurgie initiale**



## DISCUSSION

Ce rapport de cas présente une situation où une couverture large est nécessaire au niveau du membre supérieur. Dans ce type de situation, peu de lambeaux peuvent offrir une couverture suffisante, ce qui rend le lambeau de Mac Gregor toujours très efficace et qui explique son utilité encore aujourd'hui, malgré l'apparition de bon nombre de nouvelles techniques. Chez notre patient, au vu de l'importante déformation, la taille maximale du lambeau a dû être prélevée et une couverture en «all around flap» a ainsi pu être réalisée. Les principaux avantages de ce lambeau sont sa taille et sa fiabilité (Tableau I).

En revanche, l'épaisseur du lambeau pose souvent problème, en particulier chez les personnes obèses (6) et cela peut nécessiter une chirurgie ultérieure de dégraissage comme cela fut le cas à deux reprises chez notre patient.

En comparaison aux autres types de lambeaux libres classiquement utilisés (antéro-latéral de cuisse, parascapulaire et lambeau latéral de bras) (7), le lambeau inguinal libre de Mac Gregor offre certains avantages et a été notamment le seul à pouvoir nous assurer d'avoir une couverture suffisante chez ce patient pour qui il était difficile d'évaluer avec précision la zone à couvrir en pré-opératoire, au vu de l'importante déformation de son poignet et de sa main.

**Tableau I. Avantages et inconvénients du lambeau de Mac Gregor**

Avantages	Inconvénients
Large surface cutanée (35 x 20 cm)	Dyschromie
Cicatrice facilement dissimulable sous les vêtements	Difficulté si chirurgie antérieure pour varices saphène interne
Fermeture directe du site donneur	Pilosité en fonction du groupe ethnique
Faible pilosité	Épaisseur du lambeau (tissu sous-cutané épais surtout chez les personnes obèses)
Fiabilité des vaisseaux	Anatomie variable des vaisseaux
Ne sacrifie pas d'axe vasculaire majeur	Pédicule court (< 4 cm)
Lambeau composite	Fin diamètre des vaisseaux (0,8 - 1,8 mm)
Une seule installation	Méralgies, paresthésies aux pourtours de la cicatrice (nerf fémoro-cutané)

## IMPLICATION CLINIQUE

En pratique, ce type de lambeau est rarement utilisé de nos jours mais garde toute sa place dans de rares cas complexes nécessitant une large couverture tout en offrant une cicatrice facilement dissimulable au niveau du site donneur, sans risque de problème moteur mais, parfois, au prix de méralgies paresthésiques.

## CONCLUSION

Nous rapportons un cas inhabituel d'une brûlure étendue au niveau du membre supérieur ayant entraîné une déformation importante du poignet et de la main, ce qui a nécessité une large couverture qui a pu être réalisée avec un lambeau inguinal libre en «all around flap» selon la technique décrite par Mac Gregor. Cette couverture en «all around flap» a permis de combler une zone découverte étendue en raison de nombreux gestes associés tels que des ténolyses multiples et une arthrorise temporaire, ce qui a permis au patient de récupérer une fonction qu'il juge satisfaisante.

## BIBLIOGRAPHIE

1. Jackson T, McGregor A. The groin flap. *Br J Plast Surg* 1972;**25**:3-16.
2. Revol M, Servant JM. Les lambeaux. Dans: *Manuel de chirurgie plastique reconstructrice et esthétique*. 1<sup>ère</sup> éd. Paris;Éditions Pradel:1993. pages 26-49.
3. Cooper TM, Lewis N, Baldwin MA. Free groin flap revisited. *Plast Reconstr Surg* 1999;**103**:918-24.
4. Chuang DC, Colony LH, Chen HC, Wei FC. Groin flap design and versatility. *Plast Reconstr Surg* 1989;**84**:100-7.
5. Graf P, Biemer E. Morbidity of the groin flap transfer : are we getting something for nothing ? *Br J Plast Surg* 1992;**45**:86-8.
6. Klinkenberg M, Fischer S, Kremer T, et al. Comparison of anterolateral thigh, lateral arm, and parascapular free flaps with regard to donor-site morbidity and aesthetic and functional outcomes. *Plast Reconstr Surg* 2013;**131**:293-302.
7. Carlier A, Deleuze JP, Nardella D, Massagé P. McGregor flap. *Interact Surg* 2007;**2**:97-101.

Les demandes de tirés à part doivent être adressées au Dr Thiry T, Service de Chirurgie orthopédique et Chirurgie de la main, CHU de Liège, Belgique.  
Email : thiryperso@gmail.com