

LE TRAITEMENT ENDOVASCULAIRE DES LÉSIONS ARTÉRIELLES OCCLUSIVES FÉMORO-POPLITÉES

KERZMANNA(1), BOESMANS E(1), HOLEMANS C(1), QUANIERS J(1), ALEXANDRESCU V(1), DEFRAIGNE JO(1)

RÉSUMÉ : Le traitement endovasculaire s'est imposé, ces dernières années, comme le traitement de premier choix des lésions artérielles occlusives fémoro-poplitées. Il est moins invasif que l'approche chirurgicale. L'évolution des techniques endovasculaires et du matériel l'ont rendu efficace. L'utilisation de la ponction rétrograde ou de cathéters de ré-entrée permet de recanaliser des occlusions plus complexes. La préparation du segment artériel sténosé ou occlus fait partie intégrante de la thérapie. Grâce à de nombreuses études prospectives, multicentriques et randomisées, les ballons à élution de drogue ont pris une place importante dans l'arsenal thérapeutique mis à notre disposition, même si leur innocuité a été fort débattue ces derniers mois. Des stents auto-expansibles conventionnels, avec ou sans élution de drogue, et des stents vasculomimétiques permettent de traiter des lésions très calcifiées ou disséquées par le processus de recanalisation. Cet article a pour but de revoir les progrès techniques endovasculaires, réalisés ces dernières années, dans le traitement des lésions artérielles occlusives fémoro-poplitées.

MOTS-CLÉS : *Artère fémorale superficielle - Artère poplitée - Endovasculaire - Ballon à élution de drogue - Stent*

ENDOVASCULAR TREATMENT OF FEMOROPLOPITEAL ARTERIAL OCCLUSIVE DISEASE

SUMMARY : Endovascular treatment established itself last years as the first choice to treat femoropopliteal arterial occlusive disease. It is less invasive than the surgical approach. Endovascular techniques and devices evolution made it efficient. Use of retrograde puncture or re-entry catheters allows to recanalize more complex lesions. Vessel preparation of stenotic or occluded target lesion becomes an integral part of the therapy. Thanks to a lot of multicenter randomized controlled trials, drug eluting balloons took major place in the armamentarium we have, despite strong controversies last months about their safety. Conventional self-expandable stents with or without eluting drug, and vasculo-mimetic stents allow to treat very calcified lesions or dissected lesions through the recanalization procedure. This paper aims to review endovascular technical developments achieved last years to treat femoropopliteal arterial occlusive disease.

KEYWORDS : *Superficial femoral artery - Popliteal artery - Endovascular - Drug eluting balloon - Stent*

INTRODUCTION

Les lésions artérielles occlusives fémoro-poplitées (FP) sont, le plus souvent, provoquées par l'athérosclérose. Cette revue ne concerne que les lésions occlusives FP d'origine athéroscléreuse. Il y a deux types distincts : les sténoses et les occlusions totales. Le traitement endovasculaire est devenu la modalité thérapeutique la plus utilisée pour traiter les lésions occlusives FP (1). Des progrès considérables ont été réalisés dans ce domaine ces dernières années. Ils permettent de soigner des lésions de plus en plus complexes : occlusions totales, longues lésions jusqu'à 25 cm et lésions très calcifiées.

L'axe artériel FP est long, de 35 à 50 centimètres. Son lit d'aval est constitué sous le genou par les trois artères jambières : tibiale antérieure, péronière ou interosseuse, et tibiale postérieure. La perméabilité de ces trois troncs jambiers influence directement les résultats des revascularisations de l'étage FP. L'axe artériel FP est soumis, par sa localisation et la mobilité du genou, à des contraintes spécifiques : flexion,

étirement, torsion et écrasement externe. Ces caractéristiques font que des resténoses, des thromboses, des fractures de stents ont été rapportées après implantation de stents FP (2).

Une nouvelle classification anatomique des lésions artérielles sous-inguinales a été publiée, l'année dernière, dans le cadre des guidelines de la prise en charge de l'ischémie critique chronique des membres inférieurs. Il s'agit de la classification GLASS pour «Global Limb Anatomic Staging System» (3). Il y a trois classes qui résultent de la combinaison du grade lésionnel de l'étage FP et de celui de l'étage infra-poplitée. Les grades des lésions de l'étage FP sont représentés dans le **Tableau I**. Cette classification est appelée à remplacer la classification TASC II pour «Trans-Atlantic Inter-Society Consensus Document on Management of Peripheral Arterial Disease» (4).

La revascularisation FP est indiquée en cas de claudication intermittente du mollet invalidante et persistante malgré un traitement médical optimal et une rééducation à la marche (5). Une étude suédoise prospective, randomisée et multicentrique a démontré l'amélioration de la qualité de vie, de l'index cheville-bras et du périmètre de marche chez les patients claudicants traités par stent FP, comparativement à ceux bénéficiant du meilleur traitement médical (6, 7). La revascularisation FP est aussi indiquée en cas d'ischémie critique du membre (douleur de repos et/ou trouble trophique). Elle

(1) Service de Chirurgie cardiovasculaire et thoracique, CHU Liège, Belgique.

Grade 0	Lésion modérée ou non significative (< 50 %)	
Grade 1	Lésion < 1/3 de la SFA (< 10 cm)	
	Occlusion chronique de la SFA < 5 cm	
Grade 2	Pas de lésion significative poplitée	
	Lésion entre 1/3 et 2/3 de la SFA (10-20 cm)	
	Occlusion chronique de la SFA < 10 cm	
Grade 3	Sténose poplitée < 2 cm épargnant sa trifurcation	
	Lésion > 2/3 de la SFA (> 20 cm)	
	Occlusion chronique de la SFA entre 10 et 20 cm	
Grade 4	Sténose poplitée entre 2 et 5 cm épargnant sa trifurcation	
	Occlusion de la SFA > 20 cm	
	Sténose poplitée > 5 cm ou entreprenant sa trifurcation	
	Toutes les occlusions poplitées	

SFA = artère fémorale superficielle, CFA = artère fémorale commune, DFA = artère fémorale profonde, Pop = artère poplitée.

Tableau I. Lésions FP selon GLASS.

n'est pas indiquée chez les patients asymptomatiques ou peu invalidés par leur claudication intermittente.

Le traitement endovasculaire des lésions artérielles occlusives FP est peu invasif. Il est réalisé sous anesthésie locale, éventuellement avec sédation, et par ponction percutanée écho-guidée d'une artère fémorale commune. Il peut s'agir de l'artère fémorale commune homolatérale par rapport à la lésion FP. Il peut aussi s'agir de l'artère controlatérale en cas de lésion FP proximale ou d'obésité abdominale. Un long cathéter introducteur est alors passé en crossover de l'artère fémorale commune controlatérale vers l'axe iliaque homolatéral. Les traitements endovasculaires nécessitent une fluoroscopie et l'injection intra-artérielle de produit de contraste. Le personnel de la salle d'intervention doit être protégé des rayons X par un tablier plombé et des lunettes également plombées. Le traitement endovasculaire des lésions FP comporte trois étapes : la traversée de la lésion cible avec un fil guide, la préparation du vaisseau à traiter et le traitement à proprement parler.

Les patients quittent l'hôpital habituellement le lendemain, éventuellement le jour même de l'intervention si un système de fermeture est utilisé pour contrôler le point de ponction fémorale.

LA TRAVERSÉE DE LA LÉSION FP

En cas de sténose, la traversée de la lésion FP est souvent aisée. Le fil guide suit, par voie antérograde, le flux sanguin jusqu'au-delà de la lésion.

En cas d'occlusion totale, le fil guide doit être porté par un cathéter. Ce dernier lui donne plus de rigidité, ce qui augmente sa force de pénétration. Quand il est angulé à son extrémité, le cathéter permet aussi d'orienter le fil guide. Soit le fil guide traverse la lésion en restant dans la lumière occluse; il se retrouve alors directement dans la lumière de l'artère une fois l'occlusion passée. Soit, plus souvent, il trouve un chemin à moindre résistance dans la média de la paroi artérielle et emprunte ainsi un trajet sous-intimal, c'est la technique dite de Bolia (8). Quand le fil guide est au-delà de l'occlusion, il n'est pas dans la lumière et doit encore traverser l'intima pour y arriver. C'est souvent possible de le faire avec un cathéter angulé. Quand ce n'est pas possible, un cathéter de ré-entrée peut être utilisé. Ces cathéters ont une petite aiguille à leur extrémité qui va percer l'intima et orienter le fil guide vers la lumière. Ils ont l'inconvénient d'être onéreux et non remboursés, raison pour laquelle ils sont peu utilisés. Lorsque le fil guide porté par un cathéter n'arrive pas à traverser

une occlusion FP ou qu'il ne parvient pas à rejoindre la lumière après avoir passé la lésion par voie sous-intimale, la technique qui est la plus utilisée est la ponction rétrograde. Elle est réalisée en aval de l'occlusion, au niveau poplité (Figure 1) ou des artères jambières. Elle est faite sous fluoroscopie ou écho-guidée. Sans utiliser de cathéter introducteur, un fil guide porté par un cathéter est passé à travers l'occlusion, de façon étonnante plus facilement que par voie antérograde (9). Il est extériorisé par le cathéter introducteur positionné dans l'artère fémorale commune et l'intervention est poursuivie par voie antérograde. En cas d'échec de recanalisation rétrograde, il est possible quand des fils guides, introduits par voie antérograde et rétrograde, arrivent à la même hauteur dans une longue occlusion, de dilater simultanément des ballons sur chacun des fils guides. La paroi entre les deux ballons est ainsi fragilisée et plus facile à traverser par un des fils guides.

Si une embolisation de matériel endoluminal thrombotique ou athérosclérotique est redoutée, par exemple quand l'occlusion est récente ou quand la recanalisation se fait beaucoup trop facilement en restant dans la lumière, le fil guide peut être remplacé par un fil guide avec filtre (Figure 2).

Les lésions calcifiées sont les plus difficiles à traverser. Il y a plusieurs classifications des calcifications artérielles périphériques. Les plus

citées sont le score PACSS pour «Peripheral Arterial Calcium Scoring System» (10) et celle proposée par Fanelli et coll. (11), représentée dans le Tableau II. Différents fils guides, cathéters de support, de ré-entrées et à ballonnets sont nécessaires pour les traverser (12).

LA PRÉPARATION DU VAISSEAU CIBLE

Toute angioplastie transluminale par ballon induit une blessure de la paroi vasculaire. Elle est caractérisée par une fracture de la plaque athéroscléreuse et de l'intima, pouvant induire une dissection pariétale. Une étude japonaise a rapporté que la sévérité des dissections FP induites est liée à un plus haut taux de ré-occlusion et de ré-intervention (13). Afin de diminuer le risque de dissection ou d'embolisation, de maximaliser le gain de lumière et de préparer le lit vasculaire au traitement, la préparation de la lésion FP est devenue primordiale (14). Elle est nécessaire, qu'il s'agisse d'une sténose ou d'une occlusion, surtout si la lésion est complexe, c'est-à-dire occluse, longue et calcifiée.

Il y a plusieurs moyens de préparer la lésion cible FP (15). Le plus utilisé, et le plus économique, est la pré-dilatation prolongée avec un ballon simple. Zorger et coll. ont démontré qu'une inflation prolongée de 3 minutes dimi-

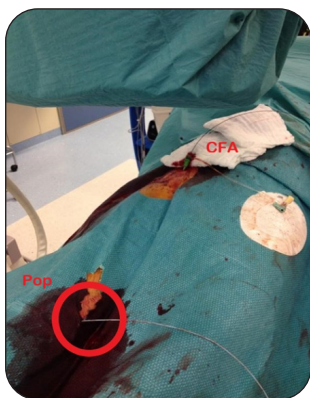

Figure 1. Ponction rétrograde poplitée.

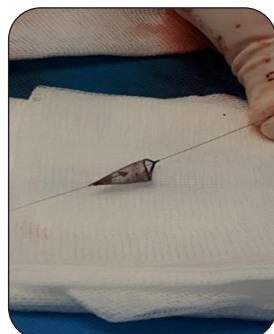

Figure 2. Fil guide avec filtre.

Tableau II. Classification des calcifications pariétales FP en groupes selon Fanelli et coll. (11)

Groupe	Degré de l'atteinte circonférentielle de la paroi	Longueur de l'atteinte de la paroi
1a	0°	< 3 cm
1b	90°	> 3 cm
2a	0°	< 3 cm
2b	180°	> 3 cm
3a	0°	< 3 cm
3b	270°	> 3 cm
4a	360°	< 3 cm
4b	360°	> 3 cm

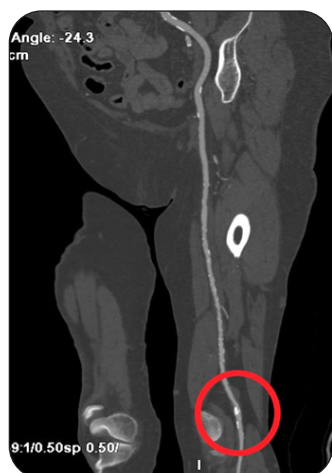nue le taux de dissection sévère, la nécessité de mettre un stent, le taux de sténose résiduelle et de ré-intervention par rapport à une inflation de 30 secondes (16). Si la mise en place d'un stent vasculo-mimétique est envisagée, il faut faire une pré-dilatation avec un ballon plus large que le diamètre estimé du vaisseau.

Des ballons plus spécifiques, et donc plus chers, peuvent être utilisés. Le cathéter à ballonnet Chocolate™ (Medtronic, USA) est peu traumatisant. Il est semi-compliant et contenu dans une cage de nitinol. Celle-ci contrôle l'inflation du ballon, réduit les forces de torsion sur l'intima et minimise les dissections (15). Il semble prometteur.

Le «cutting balloon» contient des lames longitudinales qui coupent la plaque athéroscléreuse et les calcifications plus en profondeur, permettant un meilleur gain luminal. Les «scoring balloons» sont couverts de fils guides dans le sens de la longueur et agissent de la même façon que les «cutting balloons» (15). Leurs résultats sont peu convaincants.

Les systèmes d'athérectomie sont beaucoup utilisés aux Etats-Unis où ils sont remboursés, ce qui n'est pas le cas chez nous. Ils diminuent l'épaisseur de la plaque et sont particulièrement intéressants dans les lésions très calcifiées et relativement courtes (Figure 3). Ils comportent un risque d'embolisation et il est prudent d'utiliser un fil guide avec filtre. Il y a différents types de système : directionnel, rotationnel, orbital, par laser, ou encore par lithotripsie intravasculaire (15).

Figure 3. Angioscan d'une courte sténose serrée et calcifiée de l'artère poplitée de grade 2 selon GLASS qui sera préparée par athérectomie directionnelle, puis traitée par un ballon à élution de paclitaxel



LE TRAITEMENT DE LA LÉSION FP

Une fois la lésion cible FP traversée et préparée, il faut la traiter. Les techniques à élution de drogues sont apparues ces dernières années comme très prometteuses (17). Les ballons et stents à élution de drogue doivent assurer une rétention de la drogue lors du transfert de l'emballage jusqu'à la lésion cible, et une migration effective de la drogue vers la paroi vasculaire. Cette balance est acquise par la combinaison adéquate entre le support, la drogue, son excipient et le processus d'enrobage. La drogue utilisée pour les lésions FP est le paclitaxel. C'est un anti-mitotique qui bloque le cycle cellulaire entre la phase G2 et M. Il est lipophile, vite absorbé dans les cellules où il reste retenu relativement longtemps (18). Il diminue les récurrences de lésions FP en atténuant l'hyperplasie néo-intimale provoquée par l'angioplastie transluminale. Trois marques de ballons et deux de stents sont actuellement remboursées sur le marché belge.

DILATATION PAR BALLON ENROBÉ DE PACLITAXEL

Si la lésion FP n'est pas trop calcifiée ou trop disséquée par le processus de recanalisation et par la préparation du vaisseau cible, la dilatation par ballon enrobé de paclitaxel est indiquée (Figure 4). Ce traitement donne, à 5 ans dans l'étude IN.PACT SFA, pour des lésions de 9 cm en moyenne, un taux d'absence de ré-intervention au niveau de la lésion cible de 74,5 %, alors qu'il est de 65,3 % en cas d'angioplastie simple (19). Il a l'avantage de ne pas laisser de matériel étranger dans l'artère, c'est le concept «nothing left behind». Cela ne compromet pas une éventuelle chirurgie ultérieure et cela respecte, mieux que les stents, les caractéristiques dynamiques de l'axe artériel FP. Une méta-analyse, publiée en décembre 2018 par Katsanos et coll., a comparé toutes les études prospectives randomisées multicentriques concernant les ballons et stents enrobés de paclitaxel dans les lésions occlusives FP. Elle a mis en évidence un risque accru de mortalité quand des ballons et stents enrobés de paclitaxel sont utilisés (20). Ce sujet fait, depuis, l'objet de multiples débats dans toutes les réunions internationales. Des biais ont été mis en évidence et de nombreuses publications contredisent à présent cette méta-analyse (21, 22). Il a été démontré, en oncologie, qu'une seule dose de paclitaxel de 70 mg n'a pas d'effet néfaste. Le ballon enrobé le plus dosé en paclitaxel contient seulement 3,5 µg/mm², ce qui fait 10 mg dans sa forme la plus longue (23). Il est actuellement accepté que les

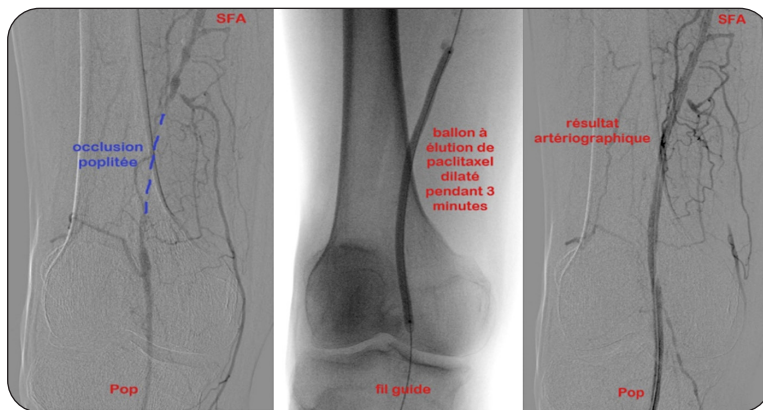


Figure 4. Artériographies peropératoires d'une occlusion du tiers proximal de l'artère poplitée de grade 4 selon GLASS, recanalisée par voie antérograde, préparée par prédilatation avec un ballon simple, puis traitée par ballon à élution de paclitaxel.

Tableau III. Facteurs de risque de resténose après angioplastie transluminale FP.

Facteurs liés au patient	Facteurs liés à la lésion
<ul style="list-style-type: none"> - ischémie critique - diabète - insuffisance rénale préterminale - pauvreté du lit d'aval 	<ul style="list-style-type: none"> - longueur - petit calibre du vaisseau - occlusion

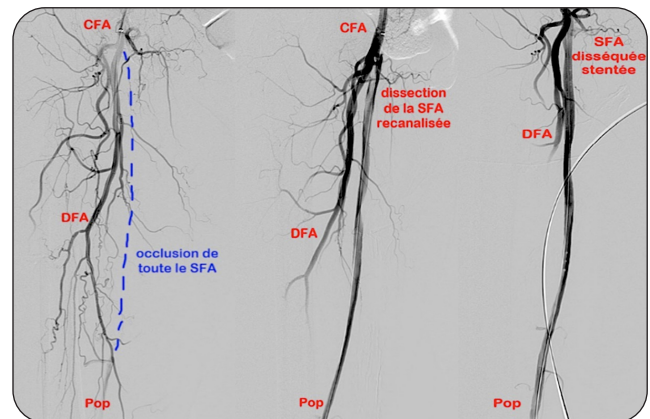
avantages de perméabilité et d'amélioration de la qualité de vie des techniques à élution de drogue surpassent les risques potentiels. Il est, malgré tout, recommandé de prévenir le patient (17) et de réserver ces techniques aux situations les plus à risque de resténose. Ces dernières sont détaillées dans le **Tableau III** (24).

MISE EN PLACE DE STENTS

Il a été démontré que les lésions très calcifiées ne répondent pas bien au traitement par ballon enrobé de paclitaxel (11). Les dissections FP induites par la recanalisation sous-intimale ou la prédilatation peuvent être sévères et limiter le flux. Elles sont évaluées par l'angiographie per-opératoire, l'échographie doppler, la mesure de la pression intra-artérielle de part et d'autre de la zone disséquée, ou par l'échographie intravasculaire. Ces lésions calcifiées ou disséquées (**Figure 5**) nécessitent la mise en place de stents. En cas de dissection sévère, mais limitée en longueur, après traitement par ballon enrobé ou pas, il est préférable de ne stenter que la zone disséquée plutôt que toute la longueur de la lésion initiale, c'est la technique du «spot stenting» (25).

Les stents utilisés dans les lésions artérielles occlusives FP ne sont pas couverts. Les stents couverts obstruent les branches FP et donnent souvent lieu à une ischémie sévère lorsqu'ils se thrombosent, ce qui arrive d'autant plus souvent

Figure 5. Artériographies peropératoires d'une occlusion de toute l'artère fémorale superficielle de grade 4 selon GLASS, recanalisée par voie antérograde, disséquée par le processus de recanalisation et/ou de prédilatation, et stentée au niveau de la zone disséquée.



qu'ils sont plus longs (23). Les stents FP sont auto-expansibles et en nitinol. Deux paramètres importants : la «chronic outward force» (COF) et la force radiale (26). La COF est la force continue exercée par un stent auto-expansible sur la paroi artérielle. Elle dépend de l'oversizing (dépassement du diamètre de la lumière artérielle par le diamètre du stent), du matériel, de sa conception et de l'irrégularité de la lésion. La force radiale est la résistance à la compression externe. Les stents vasculo-mimétiques ont un design particulier (tressage de brins de nitinol). Ils allient à la fois faible COF et grande force radiale. L'étude SUPERB montre, avec ce type de stent dans des lésions de 8 cm de longueur en moyenne, un taux de perméabilité primaire à 1 an de 86 % et à 3 ans de 82 % (27), ce qui est mieux que les stents conventionnels. Pour les lésions extrêmement calcifiées, la technique «pave and crack» peut être appliquée. Elle consiste à traverser la lésion, mettre en place un

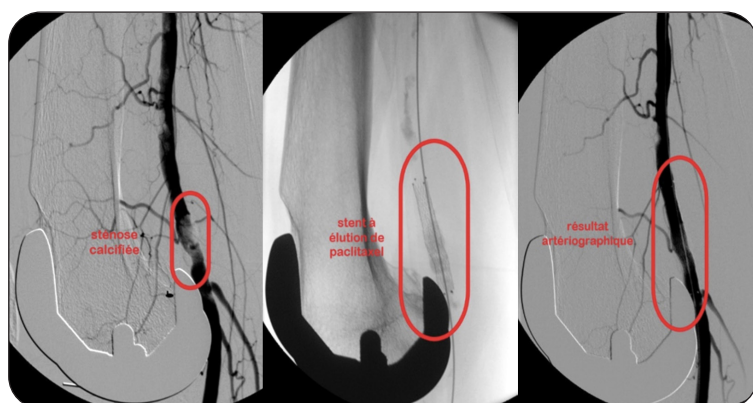


Figure 6. Artériographies peropératoires d'une récidive de sténose calcifiée de l'artère poplitée de grade 3 selon GLASS, préparée par pré-dilatation avec un ballon simple, puis traitée par mise en place d'un stent à élution de paclitaxel.

stent couvert souple, pré-dilater jusqu'à craquer la calcification et même rompre l'artère, puis à déployer un stent vasculo-mimétique (28). Vu le succès des ballons à élution de drogue, des stents enrobés de paclitaxel ont été développés. L'étude IMPERIAL a comparé les deux stents enrobés de paclitaxel disponibles en Belgique. Le taux de perméabilité primaire pour le sous-groupe des lésions longues de 16 cm est de 87 % à un an pour le meilleur des stents (29). Il constitue une excellente solution pour le traitement des lésions artérielles FP (Figure 6).

CONCLUSION

Les progrès dans les techniques de recanalisation, dans la préparation du vaisseau cible, dans les ballons à élution de drogue, et l'arrivée de stents nouveaux vasculo-mimétiques ou enrobés ont bouleversé le traitement endovasculaire des lésions artérielles occlusives FP. L'approche endovasculaire est devenue la modalité de traitement de premier choix pour les lésions FP jusqu'à 25 cm de longueur, même si elles sont complexes. Les principes sont d'essayer de ne pas mettre de stent et de traiter la lésion avec un ballon à élution de drogue, respectant ainsi le concept «nothing left behind». Les stents sont indiqués quand il y a une lésion occlusive très calcifiée, une dissection pariétale sévère ou une lésion persistante malgré la préparation du vaisseau. Ces techniques vont continuer à évoluer.

La chirurgie classique par pontage garde une place, dans l'arsenal thérapeutique destiné aux lésions FP, pour les très longues lésions, les lésions étagées et les ischémies très sévères, surtout si le patient a un faible risque chirurgical et qu'il a une veine grande saphène de bonne qualité.

BIBLIOGRAPHIE

- Gerhard-Herman MD, Gornik HL, Barrett C, et al. 2016 AHA/ACC guideline on the management of patients with lower extremity peripheral artery disease : a report of the American College of Cardiology/American Heart Association task force on clinical practice guidelines. *J Am Coll Cardiol* 2017;**69**:1465-508.
- Varetto G, Gibello L, Boero M, et al. Angioplasty or bare metal stent versus drug-eluting endovascular treatment in femoropopliteal artery disease : a systematic review and meta-analysis. *J Cardiovasc Surg* 2019;**60**:546-56.
- Conte MS, Bradbury AW, Kolh P, et al. Global vascular guidelines on the management of chronic limb-threatening ischemia. *J Vasc Surg* 2019;**69**:3S-125S.
- Norgren L, Hiatt WR, Dormandy JA, et al. Inter-society consensus for the management of peripheral arterial disease (TASC II). *J Vasc Surg* 2007;**45**:S5-67.
- Sprynger M, Marechal P, Moonen M, et al. Artériopathie obli-térante des membres inférieurs : angioplastie et stenting en 2019. *Rev Med Liege* 2019;**74**:S57-S63.
- Lindgren H, Qvarfordt P, Akesson M, et al. Primary stenting of the superficial femoral artery in intermittent claudication improves health related quality of life, ABI and walking distance : 12 month results of a controlled randomised multi-centre trial. *Eur J Vasc Endovasc Surg* 2017;**53**:686-94.
- Lindgren H, Qvarfordt P, Bergman S, et al. Primary stenting of the superficial femoral artery in patients with intermittent claudication has durable effects on health-related quality of life at 24 months : results of a randomized controlled trial. *Cardiovasc Intervent Radiol* 2018;**41**:872-81.
- Bolia A, Miles K, Brennan J, et al. Percutaneous transluminal angioplasty of occlusions of the femoral and popliteal arteries by subintimal dissection. *Cardiovasc Intervent Radiol* 1990;**13**:357-63.
- Schmidt A, Bausback Y, Piorkowski M, et al. Retrograde recanalization technique for use after failed antegrade angioplasty in chronic femoral artery occlusions. *J Endovasc Ther* 2012;**19**:23-9.
- Rocha-Singh KJ, Zeller T, Jaff MR. Peripheral arterial calcification : prevalence, mechanism, detection, and clinical implications. *Catheter Cardiovasc Interv* 2014;**83**:E212-20.
- Fanelli F, Cannavale A, Gazzetti M, et al. Calcium burden assessment and impact on drug-eluting balloons in peripheral arterial disease. *Cardiovasc Intervent Radiol* 2014;**37**:898-907.
- Bisdas T, Patelis N, Stavroulakis K. Tips and tricks to cross chronic total occlusions in the superficial femoral artery. *J Cardiovasc Surg* 2019;**60**:567-71.
- Fujihara M, Takahara M, Sasaki S, et al. Angiographic dissection patterns and patency outcomes after balloon angioplasty for superficial femoral artery disease. *J Endovasc Ther* 2017;**24**:367-75.

14. Tepe G, Beschoner U, Ruether C, et al. Drug-eluting balloon therapy for femoropopliteal occlusive disease : predictors of outcome with a special emphasis on calcium. *J Endovasc Ther* 2015;**22**:727-33.
15. Bosiers M. Is vessel prep necessary before treating the superficial femoral artery? *J Cardiovasc Surg* 2019;**60**:557-66.
16. Zorger N, Manke C, Lenhart M, et al. Peripheral arterial balloon angioplasty : effect of short versus long balloon inflation times on the morphologic results. *J Vasc Interv Radiol* 2002;**13**:355-9.
17. Ducasse E, Caradu C. Rigorous focus on paclitaxel-related mortality in femoropopliteal artery disease. *J Vasc Surg* 2020;**71**:216-9.
18. Granada JF, Stenoien M, Buszman PP, et al. Mechanisms of tissue uptake and retention of paclitaxel-coated balloons : impact on neointimal proliferation and healing. *Open Heart* 2014;**1**:e000117.
19. Laird JA, Schneider PA, Jaff MR, et al. Long-term clinical effectiveness of a drug-coated balloon for the treatment of femoropopliteal lesions. *Circ Cardiovasc Interv* 2019;**12**:e007702.
20. Katsanos K, Spiliopoulos S, Kitrou P, et al. Risk of death following application of paclitaxel-coated balloons and stents in the femoropopliteal artery of the leg : a systematic review and meta-analysis of randomized controlled trials. *J Am Heart Assoc* 2018;**7**:e011245.
21. Caradu C, Lakhlifi E, Colacchio EC, et al. Systematic review and updated meta-analysis of the use of drug-coated balloon angioplasty versus plain old balloon angioplasty for femoropopliteal arterial disease. *J Vasc Surg* 2019;**70**:981-95.
22. Schneider PA, Laird JR, Doros G, et al. Mortality not correlated with paclitaxel exposure : an independent patient-level meta-analysis of a drug-coated balloon. *J Am Coll Cardiol* 2019;**73**:2550-63.
23. Schneider PA. Evolution and current use of technology for superficial femoral and popliteal artery interventions for claudication. *J Vasc Surg* 2017;**66**:916-23.
24. Roller RE, Schnedl WJ, Kominger C. Predicting the risk of restenosis after angioplasty in patients with peripheral arterial disease. *Clin Lab* 2001;**47**:555-9.
25. Deloose K, Callaert J. Less is more : the «as less as reasonably achievable stenting» (ALARAS) strategy in the femoropopliteal area. *J Cardiovasc Surg* 2018;**59**:495-503.
26. Wressnegger A, Kaider A, Funovics MA. Self-expanding nitinol stents of high versus low chronic outward force in de novo femoropopliteal occlusive arterial lesions (BIOFLEX-COF trial) : study protocol for a randomized controlled trial. *Trials* 2017;**18**:594.
27. Garcia LA, Rosenfield KR, Metzger CD, et al. SUPERB final 3-year outcomes using interwoven nitinol biomimetic supra stent. *Catheter Cardiovasc Interv* 2017;**89**:1259-67.
28. Dias-Neto M, Matschuck M, Bausback Y, et al. Endovascular treatment of severely calcified femoropopliteal lesions using the «pave-and-crack» technique : technical description and 12-month results. *J Endovasc Ther* 2018;**25**:334-42.
29. Gray WA, Keirse K, Soga Y, et al. A polymer-coated, paclitaxel-eluting stent (Eluvia) versus a polymer-free, paclitaxel-coated stent (Zilver PTX) for endovascular femoropopliteal intervention (IMPERIAL) : a randomised, non-inferiority trial. *Lancet* 2018;**392**:1541-51.

Les demandes de tirés à part doivent être adressées au Dr A. Kerzmann, Service de Chirurgie cardiovasculaire et thoracique, CHU Liège, Belgique.
Email : akerzmann@chuliege.be