

ANGIOPLASTIE PERCUTANÉE D'UNE ARTÈRE PULMONAIRE POUR COMPRESSION EXTRINSÈQUE PAR UN CARCINOME ÉPIDERMOÏDE

PONTE C (1), KERZMANN A (1), DEFRAIGNE JO (2)

RÉSUMÉ : L'angioplastie percutanée avec stent d'une artère pulmonaire est habituellement réalisée dans des pathologies cardiaques congénitales et en cas de compression extrinsèque par une masse médiastinale ou de la fibrose. Nous rapportons le cas d'un patient de 61 ans, traité par radio- et chimiothérapie pour un cancer pulmonaire non à petites cellules de stade T3N1M0. Le patient se plaignait de dyspnée invalidante. La scintigraphie pulmonaire montrait l'absence de perfusion du poumon gauche. La tomographie thoracique révélait une sténose sévère de l'artère pulmonaire gauche provoquée par une compression extrinsèque tumorale. Sous anesthésie générale, nous avons réalisé une angioplastie percutanée avec déploiement d'un stent en nitinol auto-expansible. Il n'y a pas eu de complication pendant la procédure. Le symptôme dyspnéique a régressé immédiatement, sans changer l'histoire naturelle de la maladie. L'angioplastie percutanée d'artère pulmonaire est une option faisable et sûre en cas de compression extrinsèque tumorale. C'est un traitement palliatif qui peut améliorer la qualité de vie des patients.

MOTS-CLÉS : *Carcinome épidermoïde - Dyspnée - Sténose d'artère pulmonaire - Stent d'artère pulmonaire*

PULMONARY ARTERY PERCUTANEOUS ANGIOPLASTY FOR EXTRINSIC COMPRESSION INDUCED BY SQUAMOUS CELL CARCINOMA

SUMMARY : Pulmonary artery stenting is usually performed in congenital heart diseases and in cases of extrinsic compression due to a mediastinal tumor or fibrosis. We report one clinical case of a 61-year-old man treated by radiation and chemotherapy for T3N1M0 non-small cell lung carcinoma. He complained of disabling dyspnea. Pulmonary scintigraphy showed an absence of perfusion in the left lung. Chest computed tomography revealed a severe stenosis of the left pulmonary artery due to tumoral extrinsic compression. Under general anesthesia, we performed percutaneous angioplasty with self expandable nitinol stent. There was no peroperative complication. Dyspnea decreased immediately despite the natural course of the disease was not altered. Percutaneous stenting of pulmonary artery is safe and a feasible option for tumoral extrinsic compression. It is a palliative treatment but it can improve patient's quality of life.

KEYWORDS : *Squamous cell carcinoma - Dyspnea - Pulmonary artery stenosis - Pulmonary artery stent*

INTRODUCTION

L'angioplastie par stent d'artère pulmonaire est habituellement réalisée dans des cardiopathies congénitales. Elle peut aussi être utilisée en cas de fibrose médiastinale, de sténose après greffe pulmonaire ou en cas de sténose néoplasique (1-6).

Nous rapportons un cas d'angioplastie par stent d'artère pulmonaire gauche pour sténose provoquée par une compression extrinsèque due à un carcinome épidermoïde (7).

CAS CLINIQUE

Nous rapportons le cas d'un homme de 61 ans avec, comme antécédents, un tabagisme actif estimé à 50 paquets/année, une bronchopneumopathie chronique obstructive de grade Gold 2, une surcharge pondérale, une dyslipi-

démie, de l'hypertension artérielle, un diabète de type 2 insulino-requérant et une pancréatoc-tomie partielle post-traumatique.

Le patient consulte parce qu'il sent que «quelque chose ne va pas avec ses poumons». Il n'a pas de symptômes particuliers. L'auscultation pulmonaire ne retrouve aucun bruit anormal.

Cependant, la radiographie thoracique montre une masse au niveau de l'hémichamp pulmonaire gauche. La tomographie thoracique confirme une masse hilare et supra-hilaire gauche. Le plus grand diamètre de la tumeur est de 7,3 cm. La biopsie transbronchique décèle un carcinome épidermoïde moyennement différencié. La tomographie par émission de positons (PET-scan) détecte un ganglion médiastinal. Aucune autre métastase n'est diagnostiquée. Il s'agit donc d'un carcinome épidermoïde de stade T3N1M0. Le patient a été traité par 60 Gy de radiothérapie pendant 7 semaines et par chimiothérapie à base de navelbine, ifosfamide et platinoïde pendant 2 semaines. La tolérance clinique et la réponse thérapeutique ont été bonnes, avec une réduction du diamètre tumoral à 6,6 cm.

Six mois plus tard, le patient est réadmis pour une dyspnée de stade III selon la New York Heart Association (NYHA) et une voix rauque.

(1) Service de Chirurgie cardiovasculaire et thoracique, CHU Liège, Belgique.

(2) Faculté de Médecine, ULiège; Service de Chirurgie cardiovasculaire et thoracique, CHU Liège, Belgique.

L'auscultation pulmonaire révèle un wheezing bilatéral. La scintigraphie pulmonaire montre l'absence de perfusion du poumon gauche. La tomodensitométrie thoracique révèle une sténose sévère de l'artère pulmonaire gauche, provoquée par une compression extrinsèque tumorale (**Figure 1**).

Compte tenu de l'état clinique du patient et du caractère inopérable de la tumeur, une procédure endovasculaire à but palliatif est décidée. Sous anesthésie générale, un court introducteur 6 French (Fr) est placé dans la veine fémorale commune droite et 2.500 UI d'héparine sont injectées en intraveineux. Un guide souple 0,035 est monté dans la veine cave inférieure. L'introducteur est remplacé par un long introducteur 8 Fr qui est positionné jusque dans l'artère pulmonaire commune. L'artériographie à la seringue manuelle montre la sténose sévère de l'artère pulmonaire gauche (**Figure 2**). La lésion est pré-dilatée par un ballon 7 mm x 40 mm Rival™ (BD Bard, 850 W Rio Salado Parkway, Tempe, AZ 85281 USA). Un stent en nitinol auto-expansible E-Luminexx™ 12 mm x 40 mm (BD Bard, 850 W Rio Salado

Parkway, Tempe, AZ 85281 USA) est ensuite déployé, puis dilaté par un ballon 12 mm x 20 mm Atlas™ (BD Bard, 850 W Rio Salado Parkway, Tempe, AZ 85281 USA). Il n'y a pas de complication pendant la procédure. Le contrôle artériographique est satisfaisant (**Figure 3**). La dyspnée régresse immédiatement. Le patient quitte l'hôpital le lendemain, avec une prescription associant un antiagrégant plaquettaire au long cours à une prophylaxie anti-thrombotique par héparine de bas poids moléculaire de 10 jours.

Un mois plus tard, le patient se sent soulagé et présente une dyspnée de stade II selon la NYHA. Trois mois plus tard, il présente une perte d'appétit, une fatigue intense et une dyspnée en majoration. Une radiographie thoracique montre l'atélectasie du lobe pulmonaire supérieur gauche, associée à une parésie héli-diaphragmatique ipsilatérale. Un nouveau PET-scan confirme l'évolution péjorative de la maladie avec des adénopathies pathologiques, une croissance de la tumeur, des métastases pariétales et un épanchement pleural. Le stent est perméable (**Figure 4**). Le patient décède 7 mois après l'angioplastie percutanée.

Figure 1. Sténose de l'artère pulmonaire gauche induite par la compression tumorale (tomodensitométrie).

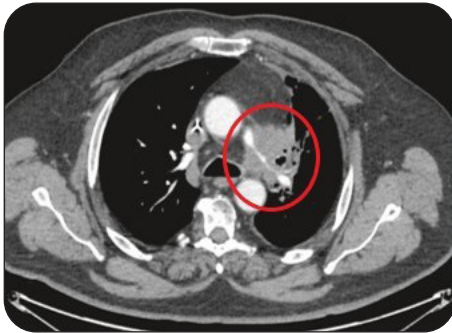

Figure 2. Sténose de l'artère pulmonaire gauche avant traitement (artériographie).

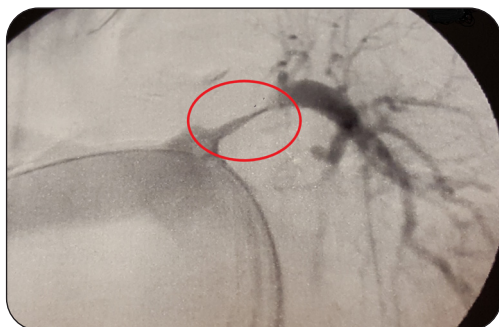


Figure 3. Artère pulmonaire gauche après angioplastie par stent (artériographie).

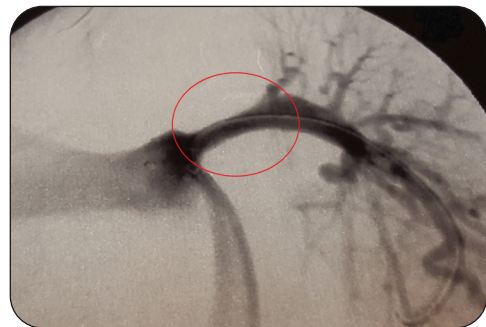
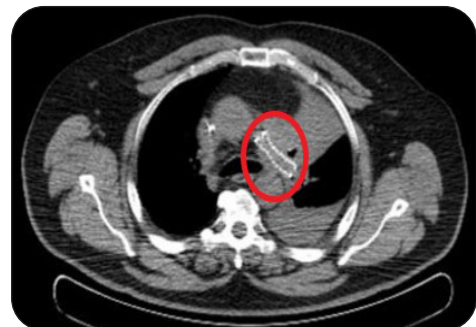

Figure 4. Stent de l'artère pulmonaire gauche (tomodensitométrie).



DISCUSSION

La sténose d'artère pulmonaire induit une hypertension ventriculaire droite et une insuffisance du cœur droit (1). L'angioplastie par stent d'artère pulmonaire est habituellement décrite pour des pathologies cardiaques congénitales, la sarcoïdose, la médiastinite non fibrosante et pour des bandes péricardiques calcifiées (1-5). La plus grande expérience d'angioplastie d'artère pulmonaire a été rapportée chez les enfants et les jeunes adultes présentant des cardiopathies congénitales. Le suivi, à court et moyen termes, montre d'excellents résultats. Les complications potentielles de l'angioplastie comprennent des arythmies ventriculaires, des lésions artérielles, une migration ou une mauvaise implantation du stent avec perte des collatérales, ainsi qu'un œdème pulmonaire (4).

L'artère pulmonaire peut être obstruée par une tumeur maligne tel un sarcome (6). Les compressions extrinsèques de l'artère pulmonaire peuvent être liées à des tumeurs médiastinales. Plus de 50 cas ont été décrits dans la littérature avec des tumeurs telles que des lymphomes, des tératomes, d'autres tumeurs germinales ou encore des métastases. Nous n'avons retrouvé que quelques cas de compression par une tumeur bronchique primitive (7-9).

Le cas de notre patient correspondait à un carcinome épidermoïde. Son état clinique ainsi que la dyspnée ont immédiatement été améliorés après l'angioplastie percutanée. Le résultat à long terme a été conditionné par l'évolution péjorative de la maladie sous-jacente.

CONCLUSION

L'angioplastie percutanée d'une artère pulmonaire pour sténose induite par une compression extrinsèque provoquée par un carcinome épidermoïde est une technique mini-invasive réalisable et sûre. Il s'agit d'une approche palliative qui peut améliorer la qualité de vie du patient.

BIBLIOGRAPHIE

1. Fierro-Renoy C, Velasquez H, Zambrano JP, et al. Percutaneous stenting of bilateral pulmonary artery stenosis caused by malignant extrinsic compression. *Chest* 2002;**122**:1478-80.
2. Kates MA, Jenkins JS, Shaw D, et al. Endovascular stenting for treatment of an adult patient with pulmonary artery stenosis with 1-year follow-up. *Cathet Cardiovasc Diagn* 1996;**38**:417-20.
3. Kawata M, Kataoka T, Kuramoto E, et al. Pulmonary artery stenosis due to external compression by a calcified pericardial band. *Jpn Heart J* 2004;**45**:527-33.
4. Krisnanda C, Menahem S, Lane GK. Intravascular stent implantation for the management of pulmonary artery stenosis. *Heart Lung Circ* 2013;**22**:56-70.
5. Guerrero A, Hoffer EK, Hudson L, et al. Treatment of pulmonary artery compression due to fibrous mediastinitis with endovascular stent placement. *Chest* 2001;**119**:966-8.
6. Meckel S, Buitrago-Tellez C, Herrmann R, et al. Stenting for pulmonary artery stenosis due to a recurrent primary leiomyosarcoma. *J Endovasc Ther* 2003;**10**:141-6.
7. Desai SS, Dua A, Coogan SN, et al. Endovascular management of pulmonary artery stenosis due to tumor compression. *Perspect Vasc Surg Endovasc Ther* 2012;**24**:146-8.
8. Gutzeit A, Koch S, Meier UR, et al. Stent implantation for malignant pulmonary artery stenosis in a metastasizing non-small cell bronchial carcinoma. *Cardiovasc Intervent Radiol* 2008;**31**:149-52.
9. Vawdrey DB, Fitzsimmons S, Veldtman GR, et al. Therapeutic pulmonary artery stenting for metastatic bronchial carcinoma. *BMJ Case Rep* 2013;bcr-2013-201123.

Les demandes de tirés à part doivent être adressées au Dr A. Kerzmann, Service de Chirurgie cardiovasculaire et thoracique, CHU Liège, Belgique.
Email : akerzmann@chuliege.be