

# MASTECTOMIE, PROCÉDURE CHIRURGICALE INITIALE CHEZ LES PATIENTS TRANSGENRES

PIETTE E (1), JAUMOTTE M (1), GILON Y (1), NIZET JL (1)

**RÉSUMÉ :** Dans notre société, le nombre de chirurgies d'affirmation de genre est en augmentation. La mastectomie est généralement la procédure chirurgicale initiale réalisée dans le traitement de la dysphorie de genre chez l'homme transgenre. Il a été démontré qu'elle améliore la qualité de vie et favorise l'assimilation au nouveau genre. La création d'une poitrine masculine esthétique nécessite un ajustement du volume du tissu mammaire, un placement approprié de la plaque aréolo-mamelonnaire et la suppression du pli infra-mammaire. Bien que de nombreux articles aient été publiés sur le sujet, il n'y a pas encore de réel consensus quant à la technique chirurgicale à privilégier. Cet article fait le bilan des interventions réalisées au sein du Service de Chirurgie plastique au CHU de Liège et revoit la littérature relative aux différentes techniques chirurgicales utilisées, aux complications postopératoires ainsi qu'à la satisfaction des patients.

**MOTS-CLÉS :** *Chirurgie transgenre - Dysphorie de genre - Mastectomie transgenre - Chirurgie mammaire - Repositionnement PAM*

## MASTECTOMY, THE INITIAL SURGICAL PROCEDURE IN TRANSGENDER PATIENTS

**SUMMARY :** In our society, the number of gender affirming surgeries is increasing. Mastectomy is usually the initial surgical procedure performed for the treatment of gender dysphoria in transgender men. It has been shown to improve quality of life and to promote assimilation into the new genre. Creating an aesthetic male chest requires adjustment of the breast tissue volume, proper placement of nipple areola complex, and removal of the inframammary fold. Although many papers have been published on this topic, there is still no consensus as to which surgical technique should be preferred. This article deals with the procedures performed in our plastic surgery department at CHU in Liège and reviews the literature relating to the various surgical techniques, postoperative complications as well as patient satisfaction.

**KEYWORDS :** *Transgender surgery - Gender dysphoria - Transgender mastectomy - Breast surgery - NAC repositioning*

## INTRODUCTION

Le terme transgenre s'applique aux individus dont l'identité sexuelle psychique ne correspond pas au sexe biologique. Ces personnes présentent, à des degrés divers, une dysphorie de genre, définie, selon le DSM-5 (Diagnostic and Statistical Manual of Mental Disorders), comme une détresse cliniquement significative ou une déficience fonctionnelle due à la discordance entre l'identité de genre d'une personne et son sexe d'assignation à la naissance. De nombreuses personnes transgenres vivent en marge de la société, confrontées à la stigmatisation, la discrimination, le harcèlement et la violence (1, 2).

Selon des enquêtes menées auprès de divers services de santé publique, 0,1 % à 0,5 % de la population a pris des dispositions pour opérer un changement de sexe (3). Selon le DSM-5, la prévalence de la dysphorie de genre homme-femme (M to F, male to female) est comprise entre 5/1.000 et 14/1.000 parmi la population d'hommes adultes. Quant à la dysphorie de genre femme-homme (F to M, female to male), elle se situe entre 2-3/1.000 parmi les femmes adultes (5, 6). Les améliorations quant à la stigmatisation sociale, le fait que cet état soit de

moins en moins considéré comme une pathologie ainsi que l'accessibilité aux soins médico-chirurgicaux ont conduit à une demande accrue de chirurgie de confirmation du sexe (3, 4, 6, 7).

Intégré dans un accompagnement multidisciplinaire, le recours à la chirurgie de réassignation de sexe joue un rôle important dans le processus de transition. Les statistiques annuelles de l'American Society of Plastic Surgeons montrent une augmentation de 328 % des procédures de masculinisation entre 2015 et 2017 (1). Les options chirurgicales de masculinisation comprennent la mastectomie communément appelée «la chirurgie du haut» et l'hystérectomie associée ou non à une phalloplastie s'agissant de «la chirurgie du bas». Existente également des procédures chirurgicales de masculinisation du visage (1, 2, 5, 6, 8-10).

Cet article s'intéresse aux techniques de mastectomie dans le cadre d'une transition femme-homme. Il s'agit de la procédure la plus fréquemment réalisée parmi la population trans-masculine.

## EXPÉRIENCE DU SERVICE DE CHIRURGIE PLASTIQUE AU CHU DE LIÈGE

Le CHU de Liège a mis sur pied un centre d'accompagnement des transidentités. Il se compose d'une équipe multidisciplinaire qui rassemble, entre autres, psychiatres, psychologues, logo-

(1) Service de Chirurgie plastique et maxillo-faciale, CHU Liège, Belgique

pèdes, chirurgiens plasticiens, gynécologues, ... Il propose un accompagnement des personnes dans leur questionnaire identitaire en fonction des besoins et des attentes de chacun. Notre Service de Chirurgie plastique propose différents types d'interventions d'affirmation de genre, dont la plus fréquemment réalisée est la mastectomie transmasculine. Les patients nous sont généralement référés par le psychiatre ou l'endocrinologue après un an de traitement hormonal et un bilan psychologique complet.

Comme avant toute intervention chirurgicale, une anamnèse et un examen clinique approfondis permettent d'identifier les attentes de la personne, les comorbidités, les antécédents médico-chirurgicaux et autres facteurs de risques. Le tabagisme actif est particulièrement recherché en raison de ses effets délétères susceptibles de causer des complications chirurgicales (qualité de peau réduite, difficulté de cicatrisation des plaies et de vascularisation).

L'examen clinique des seins est essentiel pour pouvoir définir la technique chirurgicale adéquate. La palpation permet d'évaluer le volume mammaire, la laxité cutanée (grâce au Pinch test) et le degré de ptôse mammaire (classifiée selon Regnault) (11). Le choix de la technique repose également sur la présence de cicatrices antérieures, d'asymétrie de la cage thoracique, la pilosité, ainsi que la taille des plaques aréolo-mamelonnaires (PAM). La réalisation d'une échographie mammaire permet de déterminer la nature des tissus mammaires (tissu glandulaire - tissu adipeux) et permet d'exclure la présence d'un processus néoplasique. Les patientes présentant un risque accru de cancer du sein, comme des mutations dans les gènes de pré-

disposition (BRCA1-2 par exemple) ou un historique familial de cancer du sein, sont invitées à réaliser un examen sénologique complet. Un bilan biologique complet, de coagulation, et une consultation pré-anesthésique sont recommandés, comme avant toute intervention chirurgicale.

Le résultat esthétique souhaité par les patients doit être considéré avec soin. Certains patients souhaitent être davantage impliqués dans le choix de la taille, de la position des cicatrices et du nouvel emplacement de la PAM. Les avantages et inconvénients de chaque technique doivent être expliqués aux patients.

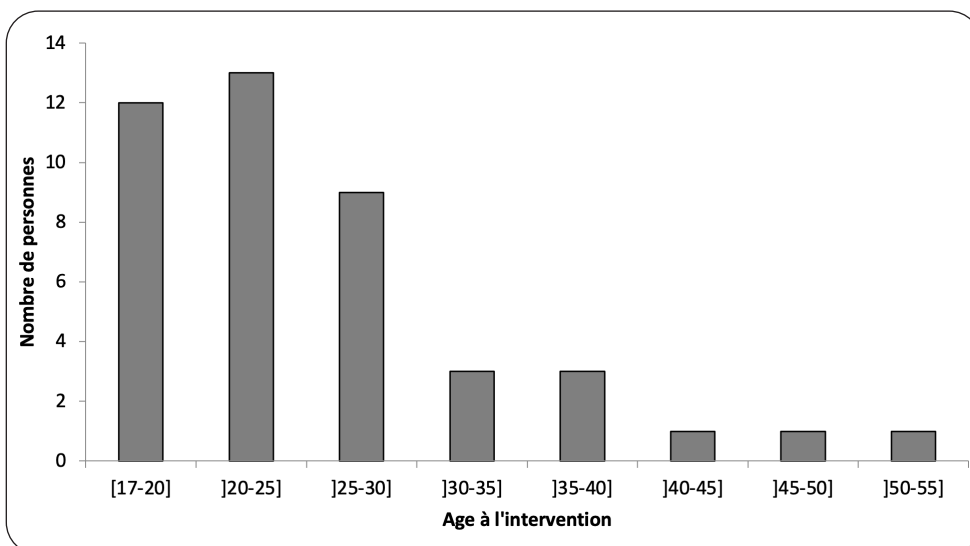
### RÉSULTATS D'INTERVENTIONS

Quarante-trois interventions ont été réalisées dans le Service de Chirurgie plastique du CHU de Liège entre le 1<sup>er</sup> août 2018 et le 31 août 2021. L'âge médian lors de l'intervention est de 23,3 ans [17,6 - 50,2] (Figure 1).

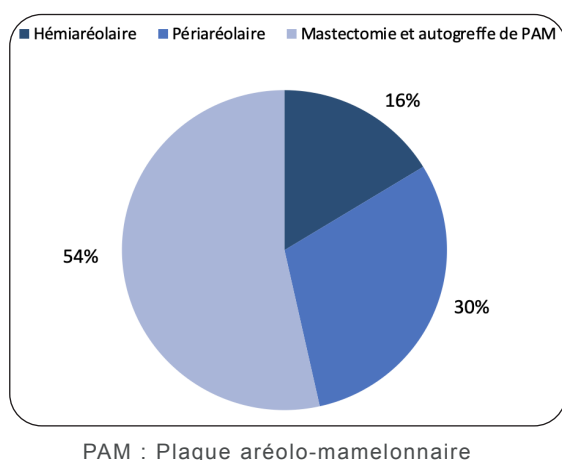
Parmi les techniques chirurgicales utilisées, 7 patients ont bénéficié d'une incision hémi-aréolaire, 13 d'une incision péri-aréolaire et 23 d'une mastectomie avec autogreffe de PAM (Figure 2). Toutes ont été précédées d'une lipoaspiration dans le même temps opératoire.

*La période post-opératoire immédiate (< 1 mois après intervention) se caractérise par l'apparition de complications minimales :*

- 3 cas d'hématome post-incision qui se sont résolus spontanément;
- un cas de sérome;
- 5 cas de nécroses partielles superficielles de PAM (uni- ou bilatérales) traitées par pansements à base d'alginate (Flaminal Hydro®) et résolues dans les 15 jours.



**Figure 1. Répartition du nombre de patients parmi les différentes catégories d'âge**

**Figure 2. Techniques chirurgicales utilisées**

*D'autres complications ont nécessité une prise en charge :*

- 1 cas d'infection axillaire avec dyskinésie traitée par antibiothérapie et séances de kinésithérapie (dyskinésie résolue à 10 mois);
- 2 cas de nécrose étendue de la PAM (unilatérale) dont 1 cas accompagné de dysgranulation exophytique qui a nécessité une reprise chirurgicale et l'autre cas traité par pression négative;
- 1 cas de nécrose complète bilatérale de PAM avec rétraction qui a nécessité une reprise chirurgicale.

Trente-quatre patients ont été revus à plus long terme (entre 2 et 5 mois post-opératoires). Les rapports de consultation témoignent de la satisfaction des patients et de la bonne évolution de la cicatrisation. On note que 7 patients présentent un excès cutanéograsseux d'importance variable dont 2 ont bénéficié d'une reprise chirurgicale.

## DISCUSSION

L'objectif de la chirurgie masculinisante est la création d'une poitrine masculine esthétique, un contour thoracique harmonieux tout en minimisant les cicatrices et qui satisfait le patient. Elle nécessite une réduction du volume du tissu mammaire, associée ou non à une excision de la peau résiduelle, la suppression du pli inframammaire et un placement approprié de la PAM (3, 7, 10, 12-14).

Bien que les procédures de chirurgie de masculinisation soient semblables aux techniques traditionnelles utilisées dans la gynécomastie, elles en diffèrent par l'étendue de l'excision mammaire. En effet, les femmes présentent

un développement mammaire plus important incluant une extension axillaire (queue de Spence), comparé à celui des hommes. Les mastectomies réalisées dans le cadre de transition F-M nécessitent une dissection plus étendue par rapport aux mastectomies réalisées en cas de gynécomastie masculine. La résection complète du tissu mammaire a un but esthétique mais vise également à éliminer les effets hormonaux résiduels sur le sein et permet d'éviter la nécessité d'un dépistage mammaire, néanmoins conseillé pour les personnes à risque (prédisposition génétique, histoire familiale, ...) (1, 3, 5, 12, 14).

Kopetti et coll. décrivent un cas de cancer mammaire survenu 2 ans après une mastectomie réalisée dans le cadre d'une dysphorie femme-homme chez un patient sous traitement hormonal depuis 2,5 ans ne présentant, par ailleurs, aucune prédisposition génétique à un cancer du sein. Faute de recherches plus avancées sur le rôle du traitement hormonal dans la survenue d'un cancer mammaire dans la population transmasculine et d'une meilleure centralisation des données permettant de définir des directives de dépistage et de traitement, ces auteurs préconisent un examen clinique régulier. La réalisation de la mastectomie par une équipe oncologique est recommandée lorsqu'il existe une prédisposition génétique connue telle que des mutations BRCA1-2 (15).

L'évaluation préopératoire est essentielle pour définir la technique chirurgicale adéquate. Monstrey et coll. ont publié un algorithme décisionnel de la technique chirurgicale basé sur le volume du sein, le degré de ptôse et l'élasticité de la peau (10). À mesure que chaque paramètre devient moins idéal, la peau est davantage élargie et les cicatrices plus visibles (3, 5-7, 9, 12). D'autres auteurs ont proposé des algorithmes visant à faire correspondre les différentes techniques d'incision à certaines morphologies corporelles telles que la taille du bonnet, de la PAM et les cicatrices préexistantes. Il convient toutefois de noter qu'il n'existe pas, à l'heure actuelle, de *consensus* sur l'approche chirurgicale qui offre des résultats esthétiques optimaux avec les taux de complications les plus bas (7).

## TECHNIQUES CHIRURGICALES

Depuis leur définition par Hage (14), les différentes techniques de mastectomie, n'ont guère changé et comprennent actuellement : la liposuction, la mastectomie hémi- et péri-aréolaire et la mastectomie avec autogreffe de PAM (3, 5, 7-10, 14).

## LIPOASPIRATION

La lipoaspiration peut apparaître comme idéale compte tenu de son caractère peu invasif et des cicatrices minimales. Cependant, elle est peu utilisée isolément et le résultat satisfait rarement les patients. Les hormones masculinisantes conduisent à une diminution du volume mammaire, mais principalement adipeux, de sorte que le tissu glandulaire restant répond mal à la lipoaspiration. Sans geste additionnel de résection cutanée, la lipoaspiration seule résulte en un excès cutané et un aspect ptôtique des seins. Elle n'est donc pas indiquée dans le cas de seins volumineux et/ou ptôsés. Elle est souvent complémentaire aux autres gestes chirurgicaux car elle facilite la dissection et la rend moins hémorragique, elle améliore l'harmonie des contours et contribue à éliminer le pli infra-mammaire (5, 14).

## INCISION HÉMI-ARÉOLAIRE (FIGURE 3)

Lorsque le volume mammaire ne dépasse pas un bonnet A, que la ptôse correspond au grade I et que l'élasticité cutanée est bonne, le chirurgien pratique une incision hémi-aréolaire inférieure. Elle peut être étendue latéralement ou bilatéralement pour faciliter l'exérèse du tissu glandulaire (en cas d'aréole de petit diamètre ou d'excès cutané important). En fonction des résultats souhaités, la taille du mamelon peut être réduite grâce à une incision transaréolaire (2, 5, 6, 10).

## INCISION PÉRI-ARÉOLAIRE

La technique péri-aréolaire est réalisée lorsque les seins sont plus volumineux, accompagnés d'une enveloppe cutanée plus importante (bonnet B, grade I ou II). Cette technique consiste à réaliser 2 incisions circulaires autour de la PAM, exciser le tissu glandulaire et réduire le cercle extérieur au diamètre aréolaire souhaité à l'aide d'une bourse située dans le derme profond et réalisée à l'aide d'un fil non résorbable (Gore-Tex®) (9) (Figure 4).

Cette technique permet de réduire le diamètre de l'aréole si nécessaire et peut également être étendue circulairement, notamment en cas de faible élasticité cutanée (5, 6, 8, 10, 12).

## MASTECTOMIE AVEC AUTOGREFFE DE PAM

Il s'agit de l'intervention la plus adaptée aux seins à partir du bonnet C, présentant un excès cutané important et une faible élasticité cutanée. La cicatrice est réalisée de manière à la rendre la moins visible possible, au niveau du bord inféro-latéral du muscle grand pectoral (qui ne correspond pas nécessairement au pli infra-mammaire) (2, 3, 6, 8, 10, 16) (Figure 5).

**Figure 3. Représentation d'une incision hémi-aréolaire**

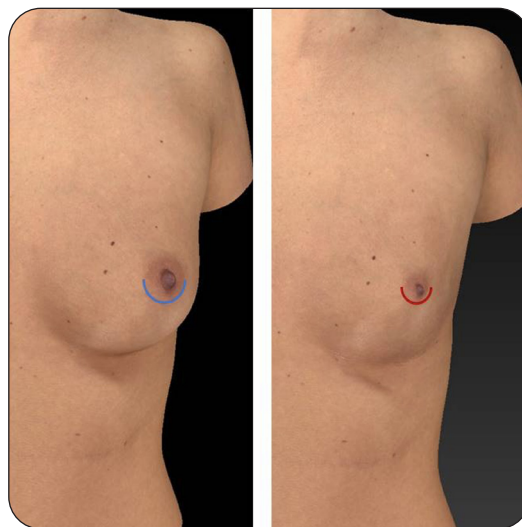


Image générée informatiquement. En bleu: tracé d'incision.  
En rouge: tracé des cicatrices.

## LES COMPLICATIONS

Les taux de complications, toutes confondues, après mastectomie transgenre varient entre 10 % et 21 % et sont comparables à ceux décrits après mastectomie prophylactique ou traitement chirurgical de la gynécomastie (1, 7, 10, 12). La mastectomie dans la population transgenre est, dès lors, une procédure fiable et sûre. Les principaux facteurs de risque de développer une complication sont le tabagisme, l'âge, l'indice de masse corporelle et une chirurgie mammaire antérieure (1, 5, 7, 12).

L'hématome est la complication la plus fréquemment rapportée dans 1,5 % des cas (1). La réalisation de petites incisions est un facteur favorisant l'apparition d'hématomes, de cicatrices disgracieuses et de nécessité de reprise chirurgicale. Cela s'explique par une faible accessibilité lors de l'hémostase peropératoire avec des petites incisions. L'hormonothérapie ne semble jouer aucun rôle favorisant la survenue d'un hématome (1, 3, 6, 7, 9, 12). Le sérome et la déhiscence sont également plus fréquents dans les techniques d'incision limitée. Il semble que la mastectomie avec autogreffe de PAM, favorise la nécrose (superficielle ou profonde) de PAM avec des taux allant de 2,3 % à 17,9 % ainsi que les cicatrices hypertrophiques et l'excès cutané latéral appelé « oreille de chien » (3, 7).

Quelle que soit la technique utilisée, porter un bandage de compression thoracique durant

**Figure 4. Illustration d'une incision péri-aréolaire**

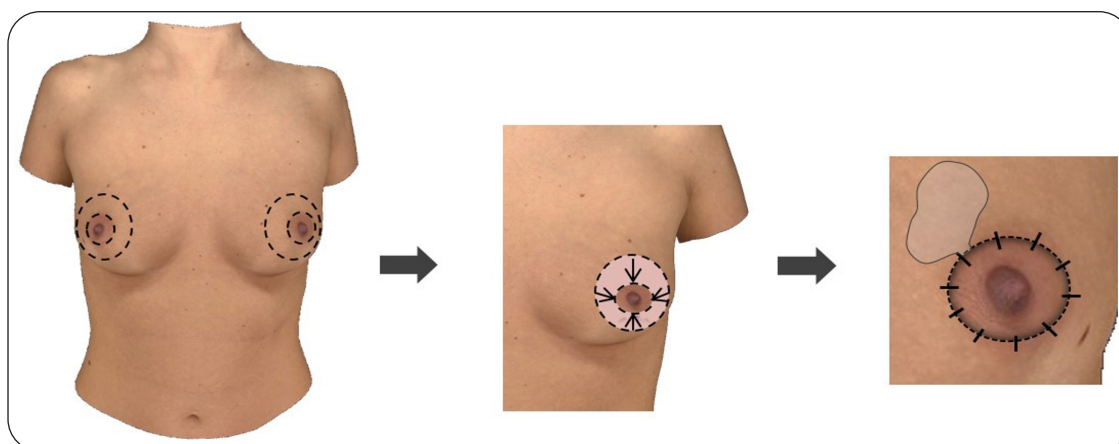


Image générée informatiquement. Le plus grand cercle extérieur est réduit au diamètre aréolaire souhaité à l'aide d'une bourse située dans le derme profond et réalisée à l'aide d'un fil non résorbable (ex Gore-Tex®).

**Figure 5. Mastectomie avec autogreffe de PAM**

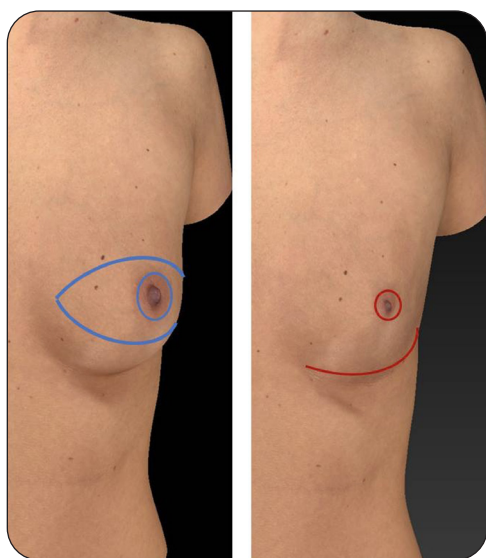


Image générée informatiquement. En bleu: tracé d'incision.  
En rouge: tracé des cicatrices

les 4 à 6 premières semaines postopératoires permet de réduire le risque d'hématome, le risque de sérome et favorise la rétraction cutanée (5, 9).

## LA SATISFACTION DES PATIENTS

La chirurgie transmasculine a un rôle important dans la transition de genre, et ses bénéfices sur la qualité de vie et la santé mentale des patients ont été clairement démontrés (1, 2, 7, 12). Différentes études ont évalué plus en

détail le degré de satisfaction et identifié les facteurs impactant cette satisfaction (17).

Leurs résultats ont montré une satisfaction globale très élevée des patients après chirurgie transmasculine. L'étude de Frederick et coll. a notamment montré que 100 % des personnes interrogées en post-opératoire recommanderaient cette procédure à d'autres personnes transgenres (3). L'apparence du mamelon, sa taille, sa position, la discrétion des cicatrices et la forme de la poitrine semblent être les aspects les plus importants pour les patients.

Cependant, la méthode et les outils d'évaluation de la satisfaction dans la population transmasculine ne fait pas l'objet d'un consensus. Une méta-analyse récente a montré que la plupart des études utilisaient une échelle de satisfaction globale de Likert (score de 0 à 5), d'autres échelles d'évaluation ou encore des questionnaires propres élaborés par l'équipe de recherche. Plusieurs études ont utilisé des outils tels que le BREAST-Q et le BUT A. Ces instruments d'évaluation ne sont cependant pas spécifiques à la population transmasculine (2, 10, 17).

En chirurgie plastique, disposer d'un outil validé qui aborde les différents aspects d'une thématique est fondamental afin de comparer des effets, quantifier et identifier les bénéfices des procédures. Des questionnaires spécifiques à la population transgenre sont en développement : le Trans-Q (18), le Gender-Q (19). De tels outils permettraient d'acquérir des données plus fiables et robustes, notamment sur le type de chirurgie qui apporte le plus de bénéfices.

## LA LÉGISLATION ET LE REMBOURSEMENT

En Belgique, la convention sur les «soins transgenres», entrée en vigueur en octobre 2017 permet aux personnes transgenres d'obtenir un remboursement des soins psychosociaux (jusqu'à 15 séances) et un forfait pour le traitement hormonal. La condition est de consulter dans un des deux centres spécifiques, l'UZ Gent ou le CHU de Liège. Les interventions chirurgicales sont, quant à elles, codifiées et prises en charge par les mutuelles.

Depuis le 1<sup>er</sup> janvier 2018, la législation belge facilite la procédure officielle pour enregistrer le changement de sexe et de prénom en supprimant les conditions médicales nécessaires jusqu'alors. La modification se fait désormais via une simple procédure administrative auprès du fonctionnaire de l'état civil (20).

## CONCLUSION

Alors que le recours au traitement chirurgical de la dysphorie de genre est en constante augmentation et comporte ses propres défis esthétiques, il est impératif pour les chirurgiens plasticiens de connaître les options chirurgicales et les résultats associés à la chirurgie transmasculine supérieure. La sécurité et la fiabilité d'une telle chirurgie devrait encourager les chirurgiens plasticiens à élargir leur offre aux patients transgenres. Bien que la masculinisation thoracique soit une composante importante dans l'affirmation de genre, elle doit être envisagée dans le cadre d'une prise en charge globale par une équipe multidisciplinaire expérimentée. La poursuite des recherches s'avère nécessaire pour répondre aux besoins des patients transgenres.

## BIBLIOGRAPHIE

- Cuccolo NG, Kang CO, Boskey ER, et al. Mastectomy in transgender and cisgender patients : a comparative analysis of epidemiology and postoperative outcomes. *Plast Reconstr Surg Glob Open* 2019;7:e2316.
- Bertrand B, Perchenet A-S, Colson TR, et al. Chirurgie mammaire de réassignation vers le sexe masculin : étude rétrospective de la satisfaction des patients transsexuels après mastectomie. *Ann Chir Plast Esthet* 2017;62:303-7.
- Frederick MJ, Berhanu AE, Bartlett R. Chest surgery in female to male transgender individuals. *Ann Plast Surg* 2017;78:249-53.
- Zucker KJ. Epidemiology of gender dysphoria and transgender identity. *Sex Health* 2017;14:404-11.
- Ammari T, Sluiter EC, Gast K, Kuzon WM. Female-to-male gender-affirming chest reconstruction surgery. *Aesthet Surg J* 2019;39:150-63.
- Kühn S, Keval S, Sader R, et al. Mastectomy in female-to-male transgender patients: A single-center 24-year retrospective analysis. *Arch Plast Surg* 2019;46:433-40.
- Cohen WA, Shah NR, Iwanicki M, et al. Female-to-male transgender chest contouring. *Ann Plast Surg* 2019;83:589-93.
- Rochlin DH, Brazio P, Wapnir I, Nguyen D. Immediate targeted nipple-areolar complex reinnervation: improving outcomes in gender-affirming mastectomy. *Plast Reconstr Surgery Glob Open* 2020;:e2719.
- Wolter A, Scholz T, Pluto N, Diedrichson J, et al. Subcutaneous mastectomy in female-to-male transsexuals: Optimizing perioperative and operative management in 8 years clinical experience. *J Plast Reconstr Aesthet Surg* 2018;71:344-52.
- Monstrey S, Selvaggi G, Ceulemans P, et al. Chest-wall contouring surgery in female-to-male transsexuals: A new algorithm. *Plast Reconstr Surg* 2008;121:849-59.
- Regnault P. Breast Ptosis. Definition and treatment. *Clin Plast Surg* 1976;3:193-203.
- Knox ADC, Ho AL, Leung L, et al. A Review of 101 consecutive subcutaneous mastectomies and male chest contouring using the concentric circular and free nipple graft techniques in female-to-male transgender patients. *Plast Reconstr Surg* 2017;139:1260e-1272e.
- Timmermans FW, Ruysinck L, Mokken SE, et al. An external validation of a novel predictive algorithm for male nipple areolar positioning: an improvement to current practice through a multi-center endeavor. *J Plast Surg Hand Surg* 2021;7:1-6.
- Hage J, Van Kesteren PJM. Chest-wall contouring in female-to-male transsexuals: Basic considerations and review of the literature. *Plast Reconstr Surg* 1995;96:386-91.
- Kopetti C, Schaffer C, Zaman K, et al. Invasive breast cancer in a trans man after bilateral mastectomy: case report and literature review. *Clin Breast Cancer* 2021;21:e154-7.
- Roffé J-L. Notes techniques relatives à la mastectomie pratiquée dans le cadre du transsexualisme F à M. *Ann Chir Plast Esthet* 2012;57:384-7.
- Bustos VP, Bustos SS, Mascaro A, et al. Transgender and gender-nonbinary patient satisfaction after transmasculine chest surgery. *Plast Reconstr Surg Glob Open* 2021;9:e3479.
- Wanta J, Gatherwright J, Knackstedt R, et al. "TRANS"-questionnaire (TRANS-Q): a novel, validated pre-and postoperative satisfaction tool in 145 patients undergoing gender confirming mastectomies. *Eur J Plast Surg* 2019;42:527-30.
- Klassen AF, Kaur M, Johnson N, et al. International phase I study protocol to develop a patient-reported outcome measure for adolescents and adults receiving gender-affirming treatments (the GENDER-Q). *BMJ Open* 2018;8:e025435.
- Loi du 25 juin 2017 réformant des régimes relatifs aux personnes transgenres en ce qui concerne la mention d'une modification de l'enregistrement du sexe dans les actes de l'état civil et ses effets. [Internet]. 2017 [cited 2021 Dec 27]. Available from: <http://www.ejustice.just.fgov.be/eli/loi/2017/06/25/2017012964/justel>

Les demandes de tirés à part doivent être adressées au Dr J-L Nizet, Service de Chirurgie plastique et maxillo-faciale, CHU Liège, Belgique.  
Email : [maxiplast@chuliege.be](mailto:maxiplast@chuliege.be)