

# LES HOQUETS : PAS TOUJOURS BANALS

MOONEN V (1), RAAF M (2), DEPIERREUX F (3), MOONEN G (3)

**RÉSUMÉ :** Le hoquet est le plus souvent bénin et de courte durée, mais il peut aussi être persistant (> 48h), voire réfractaire (> 1 mois). Dans ces cas, il altère la qualité de vie et peut avoir des conséquences graves sur la santé. Nous en revoyons ici la physiopathologie, les étiologies, la mise au point diagnostique et les traitements. Nous concluons par une réflexion sur la nature du hoquet que nous considérons comme un mouvement anormal appartenant au groupe des myoclonies non épileptiques.

**MOTS-CLÉS :** *Hoquet - Myoclonies - Mouvements anormaux.*

## HICCUPS, NOT ALWAYS UNREMARKABLE

**SUMMARY :** Hiccups are most often benign and of short duration. However, they may also be persistent (> 48h) or even refractory (> 1 month). In such cases, they markedly alter the quality of life and can lead to severe impairment of health. We here review hiccups pathophysiology, etiologies, work up and treatment. We suggest that hiccups should be considered as a non-epileptic myoclonic movement disorder.

**KEYWORDS :** *Hiccups - Hiccough - Singultus - Myoclonia - Movement disorders.*

## INTRODUCTION

Le hoquet\* est, à l'évidence, un phénomène banal, le plus souvent bénin et transitoire, dont chacun a eu l'expérience. Sa signification physiologique n'est pas connue pour autant qu'elle existe (1). L'hypothèse la plus souvent évoquée est celle d'un «phénomène moteur» archaïque qui devait avoir un rôle au cours de l'ontogenèse. Il est, en effet, particulièrement fréquent *in utero* (épisodes d'en moyenne 8 minutes pendant lesquels la fréquence varie de 1 à 6 hoquets par minute), chez le prématuré (2,5 % du temps) et chez le nourrisson (2). Il jouerait, à ce moment, un rôle dans la maturation de la fonction ventilatoire. Existente aussi des hypothèses phylogéniques fondées sur le pattern moteur de la ventilation branchiale des dipneustes, comme le sont la plupart des grenouilles (3).

Les hoquets sont classés en fonction de leur durée en :

- aigus, durant moins de 48 heures,
- persistants, de durée supérieure à 48 heures,
- réfractaires si la durée excède 1 mois.

S'agissant de la sémiologie, le hoquet est une contraction brutale, le plus souvent unilatérale, voire partielle, du diaphragme et éventuellement des muscles intercostaux externes (4). Il en résulte une inspiration brutale rapidement inter-

rompue par la fermeture du plan glottique responsable du «hic» caractéristique. De multiples trucs et manœuvres existent pour faire cesser un hoquet aigu, par exemple des «manœuvres ventilatoires» telles une apnée ou un «rebreathing», des stimulations naso-pharyngées ou vagues diverses, des frayeurs soudaines... Ce sont évidemment les hoquets chroniques et surtout réfractaires qui posent problème et qui font l'objet de cette revue.

Il n'y a pas de données fiables relatives à l'épidémiologie du hoquet chronique et du hoquet réfractaire. L'affection est rare, mais grave en raison de son interférence avec l'alimentation, le sommeil et la vie sociale, y compris l'expression orale. Il peut en résulter une véritable malnutrition et une perte de poids, une insomnie, un syndrome dépressif et, donc, une altération sévère de la qualité de vie. Le hoquet réfractaire peut durer très longtemps, parfois de nombreuses années, voire des décennies.

## PHYSIOPATHOLOGIE

Au moment de la rédaction de cet article, Pubmed mentionnait pour le mot-clé «hiccups», 1.836 articles depuis 1801, contre 19.216 articles depuis 2019 pour le mot clé «covid». Il y a donc peu d'études sur le hoquet et la plupart concernent le traitement.

(1) Service d'Otorhinolaryngologie, CHR La Citadelle Liège, Belgique.  
(2) Service d'Anesthésiologie, CHU Liège, Belgique.  
(3) Service de Neurologie, CHU, Liège, Belgique

\*La traduction anglaise habituelle est "Hiccup" qui est quasi une onomatopée. Les termes "Hiccough" et "Singultus" sont également utilisés. *Singultus* est un mot latin que l'on peut traduire par "être surpris à sangloter".

## ASPECTS ANATOMIQUES

Le hoquet, sur base des observations cliniques, est considéré (voir toutefois ci-après) comme un réflexe, ce qui implique d'en préciser les afférences, le centre et les efférences.

S'agissant des efférences, la situation est simple : nerf phrénique pour la contraction du diaphragme, nerfs intercostaux pour les muscles intercostaux externes et nerf vague via les nerfs récurrents qui assurent l'essentiel de la motricité laryngée. La fermeture du plan glottique, qui est le deuxième temps moteur du hoquet, est considérée comme un réflexe provoqué par la contraction initiale des muscles inspireurs, ce qui en ferait un réflexe, en quelque sorte, secondaire parce qu'induit par un réflexe inspiratoire initial. Cette fermeture, responsable du «hic» est importante car elle empêche une hyperventilation pathologique et donc une alcalose respiratoire car la fréquence du hoquet peut être très élevée, de 4 à 60 par minute. Exceptionnellement, l'hyperpression intrathoracique secondaire à la fermeture du plan glottique peut entraîner un pneumomédiastin.

Les centres, en réalité les zones du système nerveux central où des lésions, quelle qu'en soit la nature, peuvent provoquer un hoquet, sont : les segments C3-C5 de la moelle épinière, la région bulbaire, particulièrement l'*area postrema*, la formation réticulée et l'hypothalamus. Les structures centrales impliquées comprennent évidemment aussi les noyaux moteurs des efférences.

Les afférences comportent, quant à elles, les nerfs vagues, phréniques et la chaîne sympathique de T6 à T12.

Mais cela suffit-il pour considérer le hoquet comme un réflexe ? La diversité des *stimuli*, que l'on considère leur nature, la localisation de la structure cible ou la voie afférente empruntée, en ferait un réflexe quasi unique. De plus, si la réponse motrice est stéréotypée, l'application d'un *stimulus* n'entraîne pas systématiquement la réponse motrice, ce qui paraît difficilement compatible avec la notion de réflexe qui, par définition, survient en réponse à un *stimulus*. En effet, même si l'on considère le hoquet banal, le stimulus reconnu provoque le déclenchement d'un hoquet répétitif, mais n'intervient que pour initier cette «salve» parfois prolongée et non chaque hoquet. Aucun *stimulus* n'est, par ailleurs, en cause dans les hoquets prolongés. Par ailleurs, plusieurs auteurs considèrent comme une évidence que la constriction du larynx est, elle aussi, réflexe provoquée par l'inspiration massive. Ce serait, en quelque sorte, un réflexe secondaire. Relevons que celle-ci persiste en

cas de hoquet survenant chez un patient trachéotomisé, mais qu'aucune inspiration volontaire, aussi violente soit-elle, ne peut produire semblable constriction laryngée (l'augmentation de pression intrathoracique étant, quant à elle, une conséquence et non une cause du hoquet). Enfin, la survenue de hoquets spontanés sans évidence de *stimulus* et même sans lésion démontrable, y compris centrale, est difficilement compatible avec la nature réflexe, au moins exclusive, du hoquet.

## ASPECTS PHYSIOPATHOLOGIQUES

Il y a peu de données précises car l'essentiel des publications concernent des rapports de cas ou de petites séries cliniques, purement observationnelles et le plus souvent focalisées sur le traitement. Mais il en est une particulièrement remarquable qui est un modèle de recherche clinique, celle de John Newson Davis parue en 1970 (5). Elle porte sur trois patients atteints de hoquet réfractaire. L'un, âgé de 32 ans, présente depuis 10 ans un hoquet secondaire à une hydromyélie cervicale, le deuxième, âgé de 60 ans, est atteint de hoquet depuis quelques mois à la suite d'un épisode de *delirium tremens* et le troisième, âgé de 52 ans, souffre de hoquet depuis plusieurs jours après l'introduction d'un traitement par alpha-méthylidopa. Le hoquet a cessé à l'arrêt de cet antihypertenseur. C'est sur cette étude que se fonde le résumé qui suit qui n'en reprend, toutefois, que les éléments principaux.

- Chaque hoquet comporte deux composantes motrices : une ou plusieurs bouffées d'activité électromyographique (EMG) entraînant une contraction du diaphragme et, de façon synchrone, des muscles intercostaux externes qui sont aussi inspireurs, mais non des sternocléido-mastoïdiens qui sont des muscles inspireurs accessoires. La durée de cette activité EMG et de la contraction est de l'ordre de 500 msec. Il en résulte un début d'inspiration brutale et massive.

- Il y a simultanément inhibition des muscles expirateurs.

- Le débit inspiratoire est interrompu 25 msec après son début par la deuxième composante motrice, à savoir une fermeture de la glotte (muscles constricteurs du larynx) qui persiste aussi longtemps que se prolonge la contraction des muscles inspireurs impliqués. Ainsi n'y a-t-il pas d'hyperventilation et donc pas d'hypocapnie ni d'alcalose respiratoire.

- Chez deux des trois sujets, la fréquence instantanée du hoquet est relativement constante alors que les variations de fréquence instantanée

née étaient importantes chez le troisième sujet chez qui, donc, le hoquet survenait de façon irrégulière. Chez ces trois patients, la fréquence du hoquet était comprise entre 15 et 25 hoquets/min. Cependant, même en cas de variation de la fréquence, l'amplitude du hoquet reste constante, ce qui n'est pas le cas en physiologie de la ventilation où est observée une relation inverse entre fréquence et volume courant ( $V_T$ ).

- **Faits intéressants** : d'une part, l'augmentation de  $\text{PaCO}_2$  induite par l'inhalation d'un mélange  $\text{O}_2$  95 %/ $\text{CO}_2$  5 % provoque une diminution importante de la fréquence du hoquet et sa disparition après environ 5 min. C'est logiquement aussi le cas de l'apnée. C'est probablement dans cet effet de l'hypercapnie et de l'apnée qu'il faut trouver l'explication de l'efficacité de certaines manœuvres proposées pour mettre fin à un hoquet aigu.

- Une diminution de  $\text{PaCO}_2$  induite par une hyperventilation provoque, par contre, une augmentation de l'amplitude du hoquet mais n'a pas d'effet sur sa fréquence.

- Le hoquet survient préférentiellement pendant l'inspiration ou en fin d'expiration lorsque le débit ventilatoire est nul ou quasi nul.

De l'ensemble de ces éléments, on peut certainement conclure que la physiopathologie du hoquet n'a pas de rapport direct avec la physiologie de la ventilation, ne serait-ce qu'en raison de l'effet de l'hypercapnie qui inhibe, puis abolit (et parfois de façon prolongée) le hoquet alors que c'est le *stimulus* le plus important de la ventilation, ou encore, en raison de l'absence de relation inverse entre fréquence et amplitude dans le cas d'un hoquet à la différence de ce qui est observé au cours de la ventilation normale.

Par ailleurs, si les centres respiratoires bulbaires ne sont pas impliqués, la genèse du hoquet se fait bien au niveau du tronc cérébral, comme le suggère la succession, dans un délai constant d'un hoquet à l'autre, de la stimulation inspiratoire et de la fermeture du plan glottique. Autre argument (indirect, toutefois), le syndrome de l'*area postrema* qui associe nausées, vomissements et hoquets et qui est la conséquence d'une lésion de cette zone de la partie inférieure du plancher du quatrième ventricule cérébral.

## ÉTIOLOGIES

Elles sont multiples et, en conséquence, l'enquête étiologique, qui n'a évidemment de sens qu'en cas de hoquet récidivant, persistant ou réfractaire, peut être complexe en l'absence

d'éléments ou d'un contexte orientant vers une étiologie précise. Le **Tableau I**, qui n'est en rien exhaustif, n'a pour seul but que de structurer la réflexion. À noter que, parmi les causes périphériques, ce sont les causes digestives qui sont les plus fréquentes.

Quelques cas et circonstances particuliers méritent d'être soulignés :

- **Les soins palliatifs** (6). Un hoquet persistant ou réfractaire concernerait de 1 à 9 % des patients en soins palliatifs. La réflexion étiologique est importante pour guider le traitement et, outre celles liées directement au cancer, les causes pharmacologiques ne doivent pas être sous-estimées car de nombreux médicaments utilisés en soins palliatifs peuvent provoquer un hoquet prolongé.

- **Le syndrome de l'*area postrema*** (7). L'*area postrema* est une structure paire très vascularisée et localisée à la partie inférieure du plancher du quatrième ventricule. Il n'y a pas, à son niveau, de barrière hémato-encéphalique. Ce syndrome associe nausées, vomissements et hoquet. Il peut être provoqué par diverses affections mais, parmi celles-ci, il en est une qui peut être révélée par un tel syndrome, à savoir la neuromyélie optique (NMO) (on parle plutôt de spectre de la NMO car les présentations «atypiques», c'est-à-dire différentes de la classique association névrite optique et lésion médullaire étendue, sont fréquentes) (8). C'est une affection inflammatoire auto-immune. L'anticorps pathogène est dirigé contre l'aquaporine-4, une protéine de la membrane des astrocytes. Cette affection ne doit pas être confondue avec la sclérose en plaques car les traitements sont très différents.

En anesthésiologie, la période péri-interventionnelle peut être marquée par l'apparition transitoire d'un hoquet. Les facteurs déclenchants peuvent être mécaniques (insufflation de l'estomac lors d'une gastroscopie ou de la cavité péritonéale lors d'une coelioscopie) ou pharmacologiques (divers agents anesthésiants, antalgiques ou anti-inflammatoires). Une accentuation est possible en raison de l'hypocapnie liée à l'hyperventilation peropératoire. Ce hoquet se résout, le plus souvent, après la disparition du facteur déclenchant (exsufflation de l'estomac, métabolisation/élimination du médicament ...).

- **Trouble neurologique fonctionnel** (9). Ce terme remplace, depuis plusieurs années, ceux de psychogène, conversif, dissociatif et bien d'autres utilisés pour décrire des symptômes pour lesquels aucune pathologie ne peut être démontrée et pour lesquels, en quelque sorte par exclusion, un déterminisme psychopatholo-

**Tableau I. Étiologies des hoquets persistants ou réfractaires**

	ORL	Thoracique	Abdominale
Origine périphérique (via les nerfs vagues, phréniques ou les afférences sympathiques)	Infections diverses Corps étrangers	Cardiaque (ischémie, infarctus, péricardite), Anévrysme aortique Pulmonaire (infectieuse, néoplasique)	Reflux gastro-oesophagien Hernie hiatale Cancer de l'oesophage Dilatation gastrique Ulcères Pancréatite etc.
Origine centrale	Accidents vasculaires en particulier du tronc cérébral, encéphalite et méningites, tumeurs surtout de la fosse postérieure, maladies inflammatoires démyélinisantes (neuromyérite optique, SEP), maladie de Parkinson, traumatismes		
Trouble neurologique fonctionnel (y compris étiologie psychogène)			
Autres étiologies	Toxiques et métaboliques		Pharmacologiques
	Troubles ioniques divers Insuffisance rénale Diabète Alcool	Chimiothérapies Agonistes dopaminergiques Stéroïdes Opiacés Macrolides	

gique est retenu. Certes, ce peut être le cas, mais pas toujours, loin s'en faut, et il est préférable d'utiliser pour désigner ces symptômes et syndromes «*sine materia*» un terme neutre plutôt que d'impliquer un mécanisme non démontré ni souvent démontrable. Ainsi, cette dénomination n'exclut pas la nature psychogène de l'affection, mais ne l'impose pas non plus, évitant ainsi ce qui est souvent vécu par les patients et leur famille comme stigmatisant. Ce diagnostic de trouble neurologique fonctionnel ne peut ni ne doit conduire à un renoncement thérapeutique, c'est-à-dire à un «abandon» des patients. Revenant aux hoquets persistants et réfractaires, leur origine fonctionnelle est reconnue depuis des décennies et représente probablement un pourcentage non négligeable de cas.

- *Tics vocaux*, entrant ou non dans le cadre d'une maladie de Gilles de la Tourette. Certains tics vocaux élémentaires s'expriment parfois de façon curieuse, telle qu'une imitation de toux ou encore d'un hoquet («hiccup-like tics») (10). Certains éléments conduisent à suspecter ce diagnostic, comme une répressibilité partielle, la présence d'une sensation prémonitoire («urges») ou encore la présence d'autres tics, notamment moteurs. Ceci avait déjà été évoqué par Meige dans un ouvrage datant de 1902, traitant notamment des «tics de la respiration». L'auteur évoque, dans ce traité, un tic correspondant à un «pseudo-hoquet» suite à des «contractions cloniques» du diaphragme.

## TRAITEMENTS

Les diverses manœuvres décrites pour mettre fin à un hoquet aigu, certaines relevant quasi de la «*folk medicine*», ne seront pas envisagées ici. Elles agissent au moins en partie par l'apnée qu'elles provoquent ou via une stimulation vagale.

En ce qui concerne les hoquets persistants et réfractaires (Figure 1), il va de soi que dans les cas où une étiologie peut être démontrée, c'est la prise en charge de celle-ci qui, chaque fois que c'est possible, doit être privilégiée.

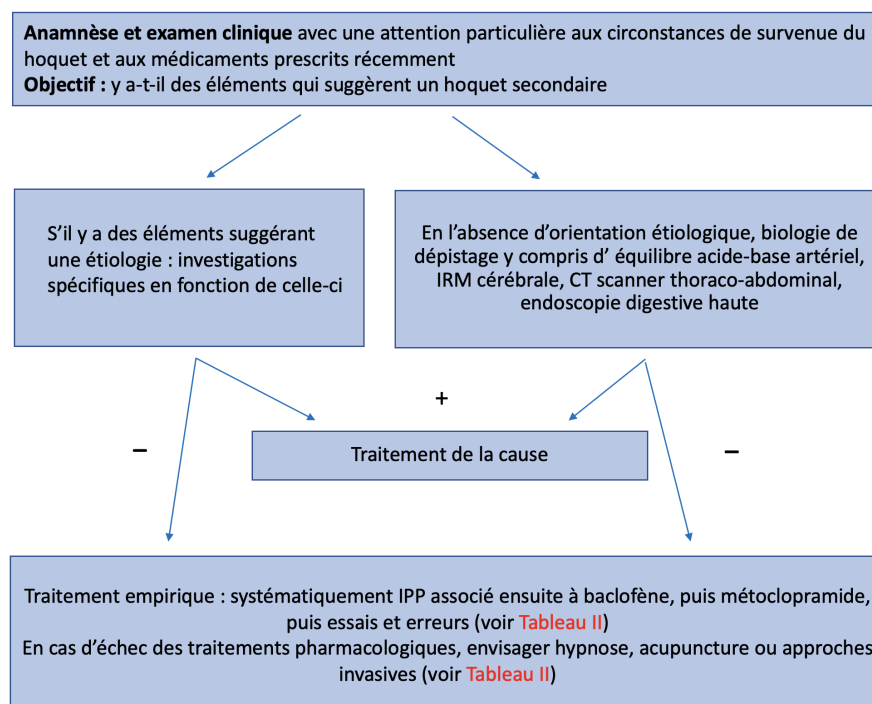
S'agissant des traitements symptomatiques (11-13) c'est-à-dire s'adressant au «symptôme hoquet», notre ignorance physiopathologique et l'absence d'études de qualité nous contraignent, quasiment, à une approche empirique par «essais et erreurs», hiérarchisée en fonction de l'invasivité des traitements proposés. C'est quasiment une «errance thérapeutique». Le Tableau II fait l'inventaire de ces traitements. On peut constater la diversité des cibles moléculaires, récepteurs membranaires et canaux ioniques, notamment.

Des échecs thérapeutiques existent malheureusement en dépit de l'essai de multiples traitements, voire de combinaisons de traitements.

**Tableau II. Traitements des hoquets persistants et réfractaires**

Pharmacologiques		
Inhibiteurs de la pompe à protons	Action sur un éventuel reflux gastro-oesophagien ou une oesophagite	Empirique si aucune étiologie n'est démontrée. Souvent en association avec d'autres médicaments de la liste ci-dessous
Baclofène	Action centrale Agoniste GABA-B	3 x 10 mg Premier choix en cas de suspicion d'étiologie centrale
Gabapentine/Prégabaline	Principalement antagoniste de certains canaux calciques	Posologie progressive « par tâtonnements »
Métoclopramide	Antagoniste dopaminergique	3 x 10 mg/j Premier choix en cas de suspicion d'étiologie périphérique
Autres (rapports de cas ou de petites séries)	Dompéridone, amantadine, halopéridol, dropéridol, diazépam, midazolam, olanzapine, carbamazépine, lidocaïne, nifédipine, amitriptyline, phénytoïne, carvedilol, méthylphénidate, nimodipine, valproate, etc.	
Interventionnels		
	Hypnose	
	Acupuncture	
	Bloc ou stimulation vagale	
	Bloc phrénique uni-ou bilatéral	Risque d'insuffisance ventilatoire. À exclure en cas d'atteinte ventilatoire préalable
	Bloc épidural cervical C3-C5, intermittent ou continu	Risque d'insuffisance ventilatoire. À exclure en cas d'atteinte ventilatoire préalable
	Etc. y compris, par exemple, dans quelques rapports, le massage rectal qui agirait par stimulation vagale	

**Figure 1. Schéma de la prise en charge d'un hoquet persistant ou réfractaire**



## CONCLUSION

Le hoquet n'a pas de signification physiologique. En clair, il ne paraît pas ou ne paraît plus jouer le moindre rôle, intervenir dans la moindre régulation. Il doit donc être considéré comme un mouvement anormal au même titre que le sont, par exemple, les tremblements, la chorée ou les tics.

Dans la littérature, le hoquet est souvent considéré comme un mouvement réflexe, au sens d'activité motrice phasique évoquée par un stimulus sensoriel, parce qu'il peut être déclenché par une stimulation périphérique et, qu'à l'évidence, existent des voies afférentes, «un centre» et une, en fait plutôt des voies efférentes. Mais cela suffit-il pour considérer le hoquet comme un réflexe ? Si oui, ce réflexe présente des caractéristiques particulières comme discuté précédemment.

Dans le registre des mouvements anormaux décrits en neurologie, ce sont les myoclonies qui correspondent le mieux au phénomène moteur du hoquet (14). Rappelons que les myoclonies sont des contractions musculaires brusques et involontaires, pouvant être généralisées ou n'entreprendre qu'un groupe musculaire, un seul muscle ou une partie de muscle. Les lésions responsables des myoclonies peuvent être de nature épileptique ou non et d'origine variable : corticales, sous-corticales ou spinales. Les myoclonies peuvent, comme le hoquet, persister pendant le sommeil et être spontanées aussi bien que «*stimulus sensitive*». Enfin, mais c'est une évidence, il s'agit dans le cas du hoquet de myoclonies non épileptiques. Les similitudes sont multiples que l'on considère l'électrophysiologie (mais nous avons évoqué ci-avant la pauvreté des données disponibles pour le hoquet), la diversité des étiologies (y compris «psychogènes» et pharmacologiques), la coexistence de myoclonies en réponse à divers types de *stimuli* aussi bien qu'en apparence spontanées et l'errance thérapeutique, c'est-à-dire une approche thérapeutique par essais et erreurs sans que l'on puisse prédire quel sera le traitement efficace chez un patient déterminé.

*In fine*, on ne peut conclure qu'en insistant sur l'impérieuse nécessité d'une recherche clinique sur le hoquet dont les formes persistantes et réfractaires sont graves et invalidantes. Une approche multidisciplinaire et multi-institutionnelle (les hoquets persistants et réfractaires sont une maladie rare) est incontournable.

## BIBLIOGRAPHIE

1. Kahrilas PJ, Shi G. Why do we hiccup ? *Gut* 1997;**41**:712-3.
2. Patrick J, Campbell K, Carmichael L, et al. Patterns of human fetal breathing during the last 10 weeks of pregnancy. *Obstet Gynecol* 1980;**56**:24-30.
3. Strauss C, Vasilakos K, Wilson RJ, et al. A phylogenetic hypothesis of hiccup. *Bioessays* 2003;**25**:182-8.
4. Samuels L. Hiccup; a ten year review of anatomy, etiology and treatment. *Canad Med Assoc J* 1952;**67**:315-22.
5. Davis JN. An experimental study of hiccup. *Brain* 1970;**93**:851-72.
6. Jeon YS, Kearney AM, Baker PG. Management of hiccups in palliative care. *BMJ Support Palliat Care* 2018;**8**:1-6.
7. Sarnat HB, Flores-Sarnat L, Boltshauer E. Area postrema: fetal maturation, tumors, vomiting center, growth, role in neuromyelitis optica. *Pediatric Neurol* 2019;**94**:21-31.
8. Fujihara K. Neuromyelitis optica spectrum disorders : still evolving and broadening. *Curr Treat Options Gastroenterol* 2019;**32**:385-94.
9. Lehn A, Gelauff J, Hoeritzauer I, et al. Functional neurological disorders : mechanisms and treatment. *J Neurol* 2016;**263**:611-20.
10. McGuire JF, Piacentini J, Scahill L, et al. Bothering tics in patients with chronic tic disorders : characteristics and individualized treatment response to behavior therapy. *Behav Res Ther* 2015;**70**:56-63.
11. Reichenbach Z.W, Piech G.M, Malik Z. Chronic hiccups. *Curr Treat Options Gastroenterol* 2020;**18**:43-59.
12. Rouse S, Wodziak M, Intractable hiccups. *Curr Neurol Neurosci Rep* 2018;**18**:51-54.
13. Steger M, Schneemann M, Fox M. Systemic review: the pathogenesis and pharmacological treatment of hiccups. *Aliment Pharmacol Ther* 2015;**42**:1037-50.
14. Chandarana M, Saraf U, Divya KP, et al. Myoclonus-A review. *Ann Indian Acad Neurol* 2021;**24**:327-38.

Les demandes de tirés à part doivent être adressées au Dr Moonen G, Professeur ordinaire émérite, ULiège, Belgique.  
Email : g.moonen@uliege.be