



# Afiscep.be mag'

Association Francophone d'Infirmiers(ères) en  
Stomathérapie, Cicatrisation et Plaies de Belgique

N°32 Décembre 2021

## FICHE TECHNIQUE

### Cathétérisme vésical à demeure



# Les éventrations péristomiales

Pr Olivier Detry

Chirurgie de la Paroi Abdominale, Service de Chirurgie Abdominale et Transplantation Sart Tilman B35, CHU Liège, Université de Liège, Belgique  
Email : olivier.detry@chuliege.be  
Tél: +3243667645

## Mots-clés :

- Stomie
- Complication
- Éventration

Malgré l'amélioration des techniques chirurgicales, la réalisation de stomies reste fréquente lors de chirurgie colorectale ou de cystectomie radicale de type Bricker. Les complications liées à ces stomies sont régulières, en particulier **les éventrations péristomiales (EPS)**, qui sont les causes de ré-intervention les plus fréquentes après stomie. Cliniquement, l'EPS est définie comme un renflement visible ou palpable autour de l'orifice de stomie (Fig 1). Ce renflement est causé par la protrusion de contenu intra-abdominal (épiploon, intestin, ou colon) à travers l'orifice de la paroi abdominale qui permet le passage du conduit digestif vers la peau. La plupart des EPS sont de petite taille et généralement asymptomatiques, mais les études montrent que jusqu'à 50% des patients porteurs de stomie présentent une EPS deux ans après l'intervention, EPS souvent associée à une éventration sur les cicatrices de laparotomie. Les facteurs de risques de la survenue d'une EPS sont principalement la stomie terminale (par rapport à la stomie latérale),

l'obésité, la bronchite chronique, le diabète, la prise de corticoïdes, l'âge avancé et la chimiothérapie.

Lorsque les EPS augmentent de volume et deviennent symptomatiques, elles altèrent la qualité de vie des patients, en termes de limitation physique, de détresse mentale et d'interaction sociale. La principale complication de l'EPS est la survenue de fuites de selles ou d'urine dues à des problèmes de fixation du matériel de stomie, fuite parfois associées à des irritations cutanées avec ou sans ulcération, et des douleurs locales. Les volumineuses EPS peuvent également induire des problèmes esthétiques (Fig 1), une gêne et/ou des douleurs abdominales, et plus rarement une occlusion intestinale ou un étranglement.

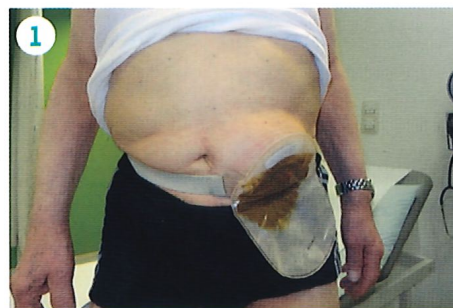

Figure 1 : Patient présentant une volumineuse éventration péristomiale sur colostomie terminale

Les EPS étant fréquentes et le plus souvent asymptomatiques, il ne faut pas les rechercher de façon systématique, et rassurer les patients si une EPS asymptomatique est cliniquement détectable. Il est clair que l'EPS asymp-

tomatique et/ou de faible volume ne doit pas être opérée. Les patients doivent également être rassurés sur le très faible risque d'étranglement aigu de l'EPS. La correction chirurgicale de l'EPS symptomatique peut être proposée lorsque les symptômes ou le volume de l'EPS altèrent la qualité de vie du patient, ou lorsque la taille de l'EPS empêche la fonction normale de la stomie, avec des fuites fréquentes et/ou des ulcérations cutanées.

La correction chirurgicale de l'EPS est techniquement difficile et ne devrait être réalisée que par des chirurgiens expérimentés en chirurgie de la paroi abdominale. Dans notre expérience, la réalisation d'un scanner préopératoire est importante, car il permet de préciser le diamètre du défaut de la paroi abdominale, le contenu de l'éventration et la taille de son sac péritonéal, ainsi que la présence éventuelle d'une autre éventration associée (Fig 2).

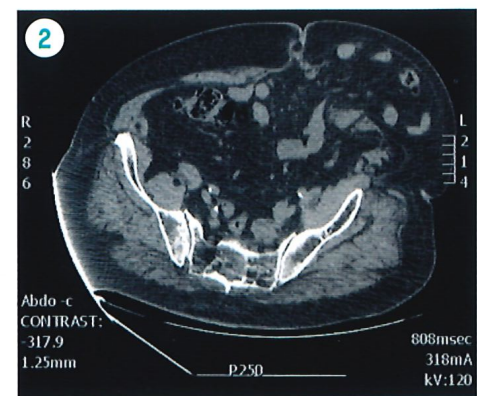


Figure 2 : CT scanner pré-opératoire démontrant une volumineuse éventration péristomiale et son contenu intestinal

Techniquement, la suture directe de l'orifice d'événtration doit être abandonnée en raison d'un taux de récurrence inacceptable. La relocalisation de la stomie est une technique ancienne et généralement peu satisfaisante, et elle doit aussi être une technique utilisée de manière exceptionnelle.

Toutes les méthodes modernes préférées de réparation de l'EPS utilisent des prothèses permanentes de paroi abdominale et sont le plus souvent réalisées par laparoscopie. Les approches laparoscopiques de l'EPS nécessitent des prothèses conçues pour une utilisation intrapéritonéale, avec des surfaces anti-adhésives au contact à la fois avec le conduit digestif de l'intestin monté en stomie et la cavité abdominale. Dans les réparations laparoscopiques de l'EPS, la procédure est divisée en deux phases, la première étant la phase de dissection qui consiste à disséquer par laparoscopie les adhérences péritonéales et à réduire le contenu de l'événtration (Fig 3).

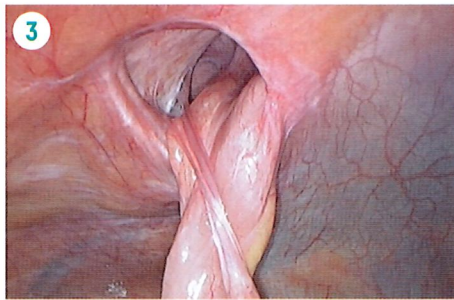


Figure 3 : Image peropératoire laparoscopique montrant l'aspect interne d'une événtration péristomiale sur colostomie terminale

Le sac herniaire peut être réséqué, mais ce geste est parfois difficile et non nécessaire. Le conduit digestif doit être mobilisé pour permettre une mise en place correcte de la prothèse, avec une attention particulière à sa vascularisation. Après cette phase de dissection, les techniques chirurgicales les plus courantes de la phase de réparation de l'EPS sont les techniques appelées Keyhole, Sugarbaker ou Sandwich. La technique du Keyhole

(trou de serrure) est basée sur le passage de la stomie à travers un orifice central de la prothèse mais ses résultats sont peut satisfaisants en termes de récurrences. La technique de Sugarbaker consiste à fixer le conduit digestif contre la paroi abdominale à l'aide de la prothèse (Fig 4).

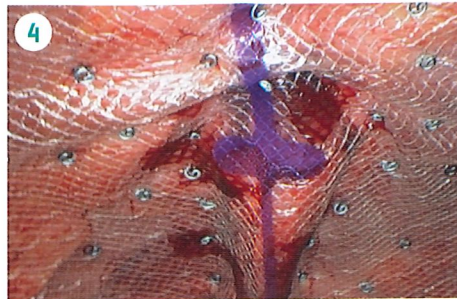


Figure 4 : Réparation de cette événtration selon Sugarbaker avec prothèse intra-péritonéale

Enfin, la technique Sandwich combine les procédures Keyhole et Sugarbaker, et ses taux de récurrence sont très faibles. En pratique, nous proposons aux patients une technique laparoscopique de type Sugarbaker en cas de défaut pariétal de petite taille, et la technique Sandwich dans les volumineuses EPS.

Ces dernières années, il y a eu un intérêt évident pour les tentatives de prévention de l'EPS lors de la création des stomies, notamment en colostomie et iléostomie. L'utilisation d'une prothèse pariétale prophylactique est régulièrement conseillée dans la prévention de l'EPS. Cependant, le moyen idéal de prévention de l'HTP n'est pas encore déterminé et ce sujet fait encore débat. Si le besoin de diminuer les taux d'EPS est clair, le meilleur type de prévention doit être déterminé par des études contrôlées randomisées. L'utilisation préventive d'une prothèse, le type et la position de cette prothèse, ainsi que la meilleure technique chirurgicale (Keyhole modifié, Sugarbaker modifié, utilisation d'un dispositif 3D intrapéritonéal) doivent être évalués plus avant.

## TAKE HOME MESSAGES :

- Les événtrations péristomiales sont fréquentes et souvent asymptomatiques ;
- Elles ne doivent pas être recherchées de manière systématique ;
- Seules les événtrations péristomiales symptomatiques devraient être corrigées ;
- Les corrections chirurgicales des événtrations péristomiales symptomatiques devraient actuellement être réalisées par abord laparoscopique par des chirurgiens spécialisés, selon les techniques de type Sugarbaker ou Sandwich ;
- La prévention de l'événtration péristomiale par prothèse préventive lors de sa confection mérite d'être discutée.

## Références

1. Antoniou SA, Agresta F, Garcia Alamino JM, et al. European Hernia Society guidelines on prevention and treatment of parastomal hernias. *Hernia*. 2018;22:183-198.
2. Moreno-Matias J, Serra-Aracil X, Darnell-Martin A, et al. The prevalence of parastomal hernia after formation of an end colostomy. A new clinico-radiological classification. *Colorectal Dis* 2009;11:173-177.
3. Śmietański M, Szczepkowski M, Alexandre JA, et al. European Hernia Society classification of parastomal hernias. *Hernia*. 2014;18:1-6.
4. Sugarbaker PH. Peritoneal approach to prosthetic mesh repair of parastomy hernias. *Ann Surg*. 1985;201:344-346.
5. Berger D, Bientzle M. Laparoscopic repair of parastomal hernias: A single surgeon's experience in 66 patients. *Dis Colon Rectum*. 2007;50:1668-1673.
6. Cross AJ, Buchwald PL, Frizelle FA, et al. Meta-analysis of prophylactic mesh to prevent parastomal hernia. *Br J Surg*. 2017;104:179-186.
7. Prudhomme M, Fabbro-Peray P, Rullier E, et al. Meta-analysis and systematic review of the use of a prosthetic mesh for prevention of parastomal hernia. *Ann Surg*. 2021; 274:20-28.
8. Goffioul L, Bonnet P, Waltregny D, Detry O. Parastomal hernia after radical cystectomy and ileal conduit diversion: a narrative review. *Acta Chir Belg* 2021; 12:1-7.

