

INSUFFISANCE MITRALE DYNAMIQUE ET ŒDÈME PULMONAIRE AIGU

DELVENNE E (1), KHADDI S (2), DULGHERU R (1), HABBAL R (2), LANCELLOTTI P (3)

RÉSUMÉ : Nous rapportons le cas d'une patiente de 61 ans présentant une insuffisance cardiaque à fraction d'éjection moyennement altérée et une insuffisance mitrale modérée d'étiologie mixte (rhumatismale, toxique et ischémique). Le caractère dynamique de cette insuffisance mitrale s'est manifesté par une aggravation brutale de celle-ci lors d'un à-coup hypertensif, avec élévation de la post-charge ventriculaire gauche, menant au développement d'un œdème pulmonaire aigu. L'insuffisance mitrale dynamique est à considérer chez tout patient souffrant de dyspnée d'effort et qui présente une insuffisance mitrale considérée comme modérée dans les conditions de repos ou chez les patients présentant des œdèmes aigus du poumon à répétition sans cause évidente. L'examen de référence pour explorer le caractère dynamique d'une insuffisance mitrale est l'échographie d'effort. La prise en charge de l'insuffisance mitrale sévère peut être chirurgicale ou percutanée pour les cas à haut risque chirurgical.

MOTS-CLÉS : *Valvulopathie - Insuffisance mitrale dynamique - Œdème pulmonaire aigu - Dyspnée d'effort*

DYNAMIC MITRAL REGURGITATION AND ACUTE PULMONARY EDEMA

SUMMARY : We report the case of a 61-year old patient with signs and symptoms of heart failure with mid-range left ventricular ejection fraction and moderate mitral regurgitation of mixed etiology (rheumatic heart disease, toxic and ischemic). The dynamic behaviour of the mitral regurgitation was revealed by an acute episode of pulmonary edema in the context of an abrupt elevation of blood pressure inducing an increase in left ventricular afterload. Dynamic mitral regurgitation must be considered in any patient with exercise dyspnea who has a moderate mitral regurgitation in resting conditions or in patients with repeated acute pulmonary edema without an obvious cause. Exercise stress echocardiography is the best diagnostic test to explore the dynamic behaviour of the mitral regurgitation. Surgery or percutaneous treatment may be proposed in severe cases.

KEYWORDS : *Valvulopathy - Dynamic mitral regurgitation - Acute pulmonary edema - Exercise dyspnea*

INTRODUCTION

L'insuffisance mitrale (IM) est la deuxième valvulopathie la plus fréquente chez les patients hospitalisés après la sténose aortique, et la première dans la population générale (1). Le caractère dynamique de l'IM a été décrit à la fois pour les IM primaires dégénératives sur prolapsus valvulaire et pour les IM secondaires. Les changements dynamiques de l'IM sont étudiés grâce à la réalisation d'une échocardiographie d'effort. Nous rapportons le cas clinique d'une patiente présentant une IM dynamique d'étiologie mixte (rhumatismale, toxique et ischémique).

CAS CLINIQUE

Mme LL, âgée de 61 ans, est une patiente diabétique de type 2, hypertendue, présentant une dyslipidémie et ayant consommé des anorexigènes à l'âge de 24 ans. Elle rapporte l'apparition, depuis plusieurs mois, d'une dys-

pnée d'effort de stade III selon la classification NYHA. Ce symptôme a motivé une consultation en cardiologie qui a permis le diagnostic d'insuffisance cardiaque à fonction systolique moyennement altérée (fraction éjection ventriculaire gauche -FEVG- à 46 %) et l'identification d'une IM modérée. Le traitement de l'insuffisance cardiaque a été optimisé. La patiente a été référée dans notre établissement pour la réalisation d'une échocardiographie de stress à l'effort avec, pour but, d'explorer l'étiologie de cette dyspnée (recherche d'ischémie myocardique chez une patiente diabétique et évaluation du comportement de l'IM à l'effort). Le test est réalisé après arrêt des bêtabloquants 72 heures avant la consultation.

En début de test, l'évaluation échocardiographique de repos a démontré l'existence d'une légère dilatation du ventricule gauche, avec une FEVG aux alentours de 35 %, c'est-à-dire plus basse qu'à la consultation préalable. Le caractère modéré de l'IM était confirmé, l'étiologie mixte associant un remaniement des feuillets mitraux à une restriction systolo-diastolique de ceux-ci. Il s'agissait d'un mécanisme Carpentier IIIa (**Tableau 1**) (2). À la faveur d'un accès d'anxiété, la patiente a développé un à-coup hypertensif, ce qui a entraîné une aggravation de l'IM devenant massive et provoquant, elle-même, l'apparition d'un œdème pulmonaire aigu (**Figure 1 E et F**). La patiente a dû être hospitalisée pour déplétion hydrique et contrôle de l'hypertension.

L'échocardiographie transœsophagienne réalisée ensuite a démontré une IM d'allure plus

(1) Service de Cardiologie, CHU Liège, Belgique.

(2) Service de Cardiologie, CHU IBN Rochd, Casa-blanca, Maroc.

(3) Service de Cardiologie, GIGA Cardiovasculaire, CHU Liège, Belgique.

Tableau I. Classification de Carpentier pour le mécanisme de l'insuffisance mitrale (adapté de Panagiotis et coll. 2016) (2).

Type d'IM selon Carpentier	Mécanisme	Exemple de lésion
Type I	Mouvement valvulaire normal	Dilatation de l'anneau
		Perforation d'un feuillet (ex. : endocardite)
Type II	<i>Mouvement excessif des feuillets mitraux :</i>	Dégénérescence myxoïde ou fibroélastique avec élongation/rupture de cordage
	- Prolapsus	
	- Flail	Rupture de pilier mitral
Type III	<i>Mouvement restrictif des feuillets mitraux :</i>	Valvulopathie rhumatismale ou inflammatoire
	- IIIa : restriction systolodiastolique	
	- IIIb : restriction systolique	IM ischémique chronique

IM : insuffisance mitrale

légère en relation avec les modifications des conditions de charge liées à la sédation. La valve mitrale était remaniée avec une mobilité des feuillets altérée sous la forme d'une restriction systolo-diastolique intéressant principalement le feuillet postérieur. Les cordages étaient rigidifiés et il existait des signes de fusion au niveau de la commissure latérale. Il s'y associait également une sténose mitrale légère. L'échocardiographie transœsophagienne a confirmé la possibilité d'une étiologie mixte de l'IM, à la fois rhumatismale et post-toxique (fusion commissurale unilatérale atypique dans un contexte de prise antérieure d'anorexigènes) (Figure 2).

Afin d'évaluer si une ischémie myocardique participait au caractère dynamique de l'IM, une coronarographie a été réalisée. Celle-ci démontrait une sténose de 75 % d'une artère marginale principale qui a nécessité la réalisation d'une angioplastie avec stenting médicamenteux. Vu que la patiente décrivait toujours une dyspnée d'effort, une échocardiographie de stress à l'effort après la revascularisation percutanée a été pratiquée afin de comprendre si l'IM restait dynamique. Celle-ci a démontré la persistance du caractère dynamique de l'IM, avec augmentation de sa sévérité à l'effort, hypertension artérielle pulmonaire et dyspnée (Figure 1 C et D). L'ensemble de ces éléments suggérait que l'aggravation de l'IM à l'effort n'était pas liée uniquement à une ischémie myocardique. Dans ces conditions, la patiente a bénéficié d'un remplacement valvulaire mitral, avec mise en place d'une prothèse valvulaire mécanique (Carbo-medics 29). L'examen macroscopique peropératoire était plutôt en faveur d'une atteinte rhumatismale isolée de la valve mitrale. La patiente reste, à ce jour, asymptomatique.

DISCUSSION

La dyspnée d'effort est un symptôme très fréquent dont l'étiologie est multiple (origine pulmonaire, cardiaque ou en rapport avec une anémie sévère, à titre d'exemples). Les causes cardiaques sont multiples (dysfonction systolique ou diastolique, valvulopathies, etc.). Les pathologies cardiovasculaires ne sont pas statiques et peuvent s'accompagner d'une dégradation clinique à l'effort, ce qui entraîne des symptômes apparaissant principalement lors de l'exercice physique. L'échographie de repos est utile pour évaluer globalement la fonction cardiaque, pour déceler des atteintes valvulaires ou des troubles de la cinétique segmentaire. Elle peut toutefois se révéler insuffisante pour expliquer la dyspnée d'effort du patient. Lorsque la cause de cette dernière n'est pas évidente, la réalisation d'une échocardiographie de stress à l'effort peut être d'une grande aide. Celle-ci permet, en effet, de dépister l'apparition d'une ischémie myocardique à l'effort, d'une altération de la fonction diastolique, d'une aggravation d'une valvulopathie (par exemple IM à caractère dynamique) ou bien l'apparition d'un gradient obstructif sous-aortique chez les patients avec cardiomyopathie hypertrophique (3-5).

Il faut rappeler que les IM sont classées en primaires et secondaires. Les IM primaires sont liées à une/des anomalie(s) structurelle(s) de l'appareil sous-valvulaire ou de la valve mitrale elle-même, tandis que l'IM secondaire est liée à une altération de la géométrie ou de la fonction ventriculaire gauche alors que la structure valvulaire semble intacte. L'échocardiographie transœsophagienne (ETO) est un excellent outil pour caractériser la morphologie de la valve

Figure 1. Evolution des paramètres échocardiographiques au repos, à l'effort et lors de l'à-coup hypertensif. A : IM minime lors de l'échocardiographie de repos; B : Gradient transtricuspidien lors de l'échocardiographie de repos; C : Aggravation de l'IM à l'effort; D : Majoration du gradient transtricuspidien à l'effort; E : IM massive dans les suites du pic d'hypertension artérielle; F : Lignes B pulmonaires démontrant l'œdème pulmonaire aigu.

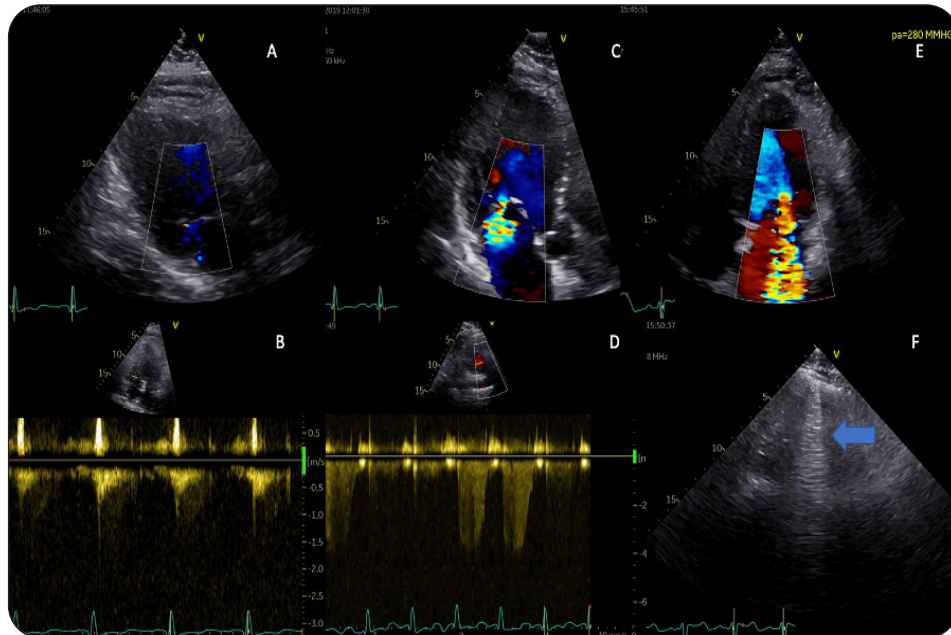
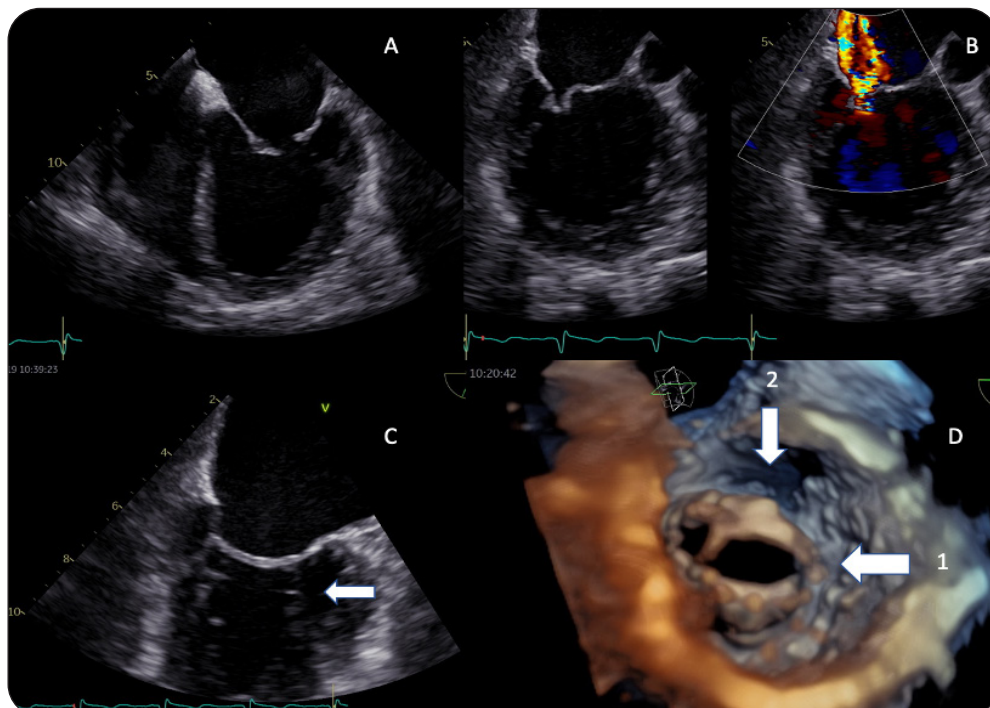


Figure 2. Caractéristiques de la valve mitrale en échocardiographie transoesophagienne. A : épaissement des bords libres de la valve mitrale; B : IM légère dans les conditions d'examen; C : Rétraction et épaissement de l'appareil sous-valvulaire; D : vue ventriculaire 3D de la valve mitrale (1 : fusion de la commissure latérale, 2 : «doming» du feuillet antérieur).



mitrale et le mécanisme d'une IM dans les conditions de repos.

La maladie rhumatismale atteint surtout la valve mitrale, mais peut également toucher, dans une moindre mesure, les valves aortique et tricuspide. Les atteintes mitrales associent sténose et/ou insuffisance. L'IM est principalement liée à une rétraction des feuillets, une fusion des commissures et un épaississement de l'appareil sous-valvulaire, entraînant une restriction systolodiastolique des feuillets (Carpentier IIIa).

Les valvulopathies liées à la prise d'anorexigènes (fenfluramine et dexfenfluramine) peuvent atteindre les valves aortique et mitrale. Les caractéristiques échographiques de l'IM sont similaires à l'atteinte rhumatismale, épaississement des feuillets et des cordages et raccourcissement de ces derniers. L'ensemble de ces lésions entraîne une restriction systolodiastolique touchant principalement le feuillet postérieur (Carpentier IIIa) (6). Dans ce cas clinique, l'existence d'une fusion commissurale asymétrique et l'absence de valvulopathie aortique associée chez une patiente ayant consommé des anorexigènes ont rendu le diagnostic différentiel entre ces deux étiologies d'IM primaire difficile.

La complexité se traduit aussi par la possible coexistence d'une IM secondaire liée à la présence d'une dysfonction systolique ventriculaire gauche et d'une sténose de 75 % de la marginale principale circonflexe. L'ischémie myocardique est connue pour aggraver transitoirement l'IM, surtout si elle est localisée au niveau des parois inférolatérale, antérolatérale ou inférieure. L'IM d'origine ischémique résulte d'une augmentation des forces de traction exercées

sur les feuillets mitraux en systole, avec diminution de la coaptation valvulaire (7-9). Cette dernière est, le plus souvent, réversible après revascularisation myocardique.

L'œdème pulmonaire aigu survenu au cours de la première consultation d'échocardiographie s'explique aisément par les perturbations hémodynamiques associées à l'augmentation brutale de la pression artérielle systolique avec post-charge systolique accrue, augmentation des volumes du ventricule gauche (Figure 3) et aggravation de l'IM devenant sévère. L'augmentation de l'IM résulte de ces modifications, auxquelles s'ajoute une faible réserve de coaptation de la valve mitrale (mécanisme Carpentier IIIa). L'augmentation brutale du volume régurgitant et de l'orifice de régurgitation a alors entraîné une augmentation brutale de la pression dans l'oreillette gauche qui s'est transmise à la circulation pulmonaire, générant un œdème pulmonaire aigu (10). À l'inverse, durant l'ETO sous sédation légère et réalisée après déplétion hydrique, l'IM de la patiente était légère, en raison d'une précharge et d'une postcharge abaissées. Le caractère dynamique de l'IM est défini par la variation de sévérité de cette dernière, en fonction des conditions de précharge et de postcharge ventriculaires gauches.

L'IM secondaire ischémique a un caractère dynamique. Elle survient lorsqu'il existe un déséquilibre entre les forces de fermeture et les forces de traction sur les feuillets mitraux. Cette caractéristique et sa relation avec l'apparition d'un œdème pulmonaire aigu ont été décrites pour la première fois par le Service de Cardiologie du CHU de Liège en 2004 (10). En 2005, un second article de l'équipe liégeoise a montré

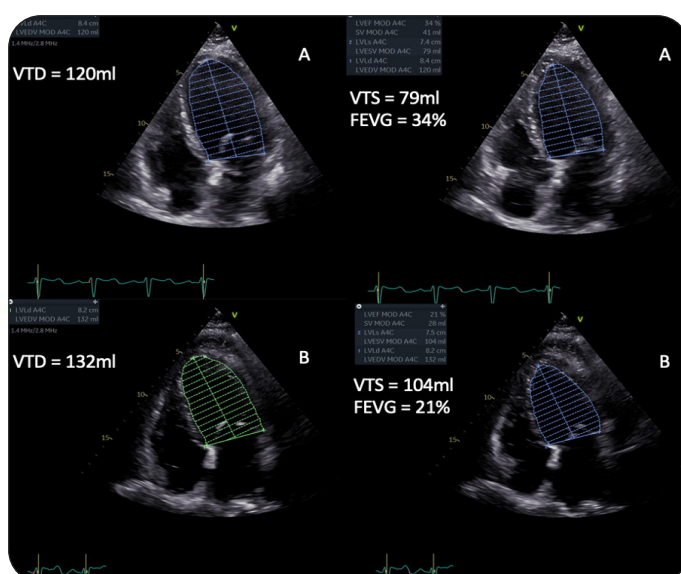


Figure 3. Comparaison des volumes télédiastoliques (VTD) et télésystoliques (VTS) du ventricule gauche au repos (A) et lors de l'élévation de la postcharge (B).

que des majorations de la surface de l'orifice régurgitant de plus de 13 mm² et du gradient transtricuspidien, témoin de l'hypertension artérielle pulmonaire, lors de l'échocardiographie d'effort, étaient associées à une augmentation de la mortalité et de la morbidité (hospitalisations pour insuffisance cardiaque et événements cardiovasculaires) (11).

Le caractère dynamique de l'IM n'est pas propre à l'IM secondaire ischémique. L'IM primaire dégénérative avec prolapsus valvulaire possède, également, un caractère dynamique et s'aggrave lors de l'effort chez environ 30 % des patients (12). Les données de la littérature concernant le caractère dynamique des IM d'origine rhumatismale sont limitées. Une étude clinique de 14 patients a été publiée en 1995 concernant la valvulopathie mitrale rhumatismale et a montré une augmentation de l'IM, du gradient transmitral, ainsi que des pressions pulmonaires à l'effort (13). Le cas clinique présenté ici est, à notre connaissance, un des rares cas d'IM d'étiologie mixte modérée au repos devenant sévère à l'effort et dont un lien direct est fait entre l'aggravation de l'IM et l'apparition de signes de décompensation cardiaque conduisant à un œdème pulmonaire aigu.

CONCLUSION

Ce cas clinique illustre la complexité de la valvulopathie mitrale. Les étiologies de l'IM sont multiples et peuvent coexister chez un même patient. Tout dysfonctionnement d'un des composants de l'appareil valvulaire ou sous-valvulaire (anneau, feuillets mitraux, cordages, piliers), voire une altération de la fonction ventriculaire gauche avec remodelage global ou régional significatif, peut être associé à une IM (8). Il existe donc des formes primaires, secondaires et mixtes d'IM, toutes pouvant avoir un caractère dynamique plus ou moins important responsable d'une dyspnée d'effort ou de l'apparition d'œdème pulmonaire aigu. L'échocardiographie de stress à l'effort est l'examen de référence pour identifier et évaluer la sévérité de l'augmentation de l'IM ainsi que ses répercussions sur la circulation pulmonaire. Elle a l'avantage d'être non invasive et rapidement disponible, même si elle reste opérateur-dépendante. Le traitement de l'IM sévère symptomatique est chirurgical, avec une préférence pour la réparation valvulaire mitrale, si l'anatomie est favorable. Le traitement percutané par MitraClip peut être envisagé si le patient est jugé à haut risque chirurgical et si la morphologie valvulaire est adéquate (14).

BIBLIOGRAPHIE

1. Nkomo NT, Gardin JM, Skelton TN, et al. Burden of valvular heart diseases: a population-based study. *Lancet* 2006;**368**:1005-11.
2. Panagiotis A, Muller O, Kirsch M, et al. L'insuffisance mitrale : mise au point en 2016. *Rev Med Suisse* 2016;**12**:1042-8.
3. Sicari R, Nihoyannopoulos P, Evangelista A, et al. Stress echocardiography expert consensus statement: European Association of Echocardiography (EAE) (a registered branch of the ESC). *Eur J Echocardiogr* 2008;**9**:415-37.
4. Nagueh S, Otto A, Appleton C, et al. Recommendations for the evaluation of left ventricular diastolic function by echocardiography: an update from the American Society of Echocardiography and the European Association of Cardiovascular Imaging. *Eur Heart J Cardiovasc Imaging* 2016;**17**:1321-60.
5. Lancellotti P, Magne J. Stress echocardiography in regurgitant valve disease. *Circ Cardiovasc Imaging* 2013;**6**:840-9.
6. Connolly HM, Cray JL, McGoon MD, et al. Valvular heart disease associated with fenfluramine-phentermine. *N Engl J Med* 1997;**337**:581-8.
7. Dulgheru R, Magne J, Lancellotti P, et al. Dynamic ischaemic mitral regurgitation and the role of stress echocardiography. *J Cardiovasc Echogr* 2013;**23**:10-7.
8. Pierard L, Carabello B. Ischaemic mitral regurgitation: pathophysiology, outcomes and the conundrum of treatment. *Eur Heart J* 2010;**31**:2996-3005.
9. Levine A, Schwammenthal E. Ischemic mitral regurgitation on the threshold of a solution from paradoxes to unifying concepts. *Circulation* 2005;**112**:745-58.
10. Lancellotti P, Gerard PL, Piérard LA. Long-term outcome of patients with heart failure and dynamic functional mitral regurgitation. *Eur Heart J* 2005;**26**:1528-32.
11. Piérard LA, Lancellotti P. The role of ischemic mitral regurgitation in the pathogenesis of acute pulmonary edema. *N Engl J Med* 2004;**351**:1627-34.
12. Magne J, Lancellotti P, Piérard LA. Exercise-induced changes in degenerative mitral regurgitation. *J Am Coll Cardiol* 2010;**56**:300-9.
13. Tischler M, Battle R, Saha M, et al. Observations suggesting a high incidence of exercise-induced severe mitral regurgitation in patients with mild rheumatic mitral valve disease at rest. *J Am Coll Cardiol* 1995;**25**:128-33.
14. Baumgartner H, Falk V, Bax J, et al. 2017 ESC/EACTS Guidelines for the management of valvular heart disease. *Eur Heart J* 2017;**38**:2739-91.

Les demandes de tirés à part doivent être adressées au Pr P. Lancellotti, Service de Cardiologie, CHU Liège, Belgique.
Email : plancellotti@chuliege.be