

CHOLANGITE OBSTRUCTIVE CHEZ UN PATIENT ATTEINT D'UNE HYDATIDOSE

BASBOUS S (1), HAYETTE MP (2, 3), LÉONARD P (2, 4), LOUIS E (1), LOLY JP (1), DETRY O (2, 5)

RÉSUMÉ : Les auteurs rapportent le cas d'un patient de 41 ans, originaire d'Algérie, chez qui un diagnostic d'échinococcose a été posé à la suite d'une cholangite obstructive sur rupture d'un kyste hydatique. L'échinococcose kystique peut être asymptomatique pendant plusieurs années jusqu'à ce qu'une complication ne survienne, comme une obstruction du canal cholédoque commun appelée également cholangio-hydatidose. Cette cause d'ictère est rare en Europe occidentale alors qu'elle est plus fréquente dans les zones endémiques. L'identification et le traitement des kystes rompus sont nécessaires en raison du taux de mortalité de ces complications lorsqu'elles ne sont pas traitées de manière adéquate. Dans ce cas particulier, le traitement par cholangio-pancréatographie rétrograde endoscopique s'est révélé efficace.

MOTS-CLÉS : *Cholangio-hydatidose - Kyste hydatique rompu - Cholangite obstructive - Echinococcus granulosus - Chirurgie hépatique*

LIVER HYDATIDOSIS CAUSING OBSTRUCTIVE CHOLANGITIS : A CASE REPORT

SUMMARY : The authors report the case of a 41-year-old patient originating from Algeria who developed obstructive cholangitis caused by the membrane of a ruptured hydatid cyst leading to the diagnosis of cystic echinococcosis. Cystic echinococcosis can be asymptomatic for several years until a complication occurs, such as in this case an obstruction of the common bile duct, or cholangio-hydatidosis. This cause of jaundice is uncommon in Western Europe whereas it is more frequent in endemic areas. Identification and treatment of ruptured cysts are mandatory because of the mortality rate of these complications if left untreated. In this particular case, the treatment by endoscopic retrograde cholangiopancreatography was successful.

KEYWORDS : *Cholangio-hydatidosis - Ruptured hydatid cyst - Obstructive cholangitis - Echinococcus granulosus - Liver surgery*

INTRODUCTION

Echinococcus granulosus, *sensu lato*, est un complexe d'espèces comprenant *Echinococcus granulosus sensu stricto*, *E. ortleppi* et *E. canadensis* (1). Ces ténias sont localisés dans l'intestin de leur hôte définitif, à savoir les chiens et autres canidés. Le stade larvaire de ce parasite se déroule dans le foie de leur hôte intermédiaire, comme les moutons et autres herbivores. L'homme est un hôte intermédiaire accidentel dans lequel des kystes hydatiques (KH) peuvent se développer, le plus souvent dans le foie (70 %), après l'ingestion d'œufs libérés dans les selles des canidés (2, 3). Les KH peuvent également se trouver dans les poumons (15 %) ou dans d'autres organes (10 %) (4, 5). L'échinococcose kystique est endémique dans certaines régions du monde telles que l'Afrique, l'Amérique du Sud, l'Asie, l'Europe de l'Est, et, en particulier, dans les populations d'éleveurs, bien qu'elle soit cosmopolite (2,

6, 7). L'échinococcose kystique reste souvent asymptomatique pendant 10 à 15 ans avant de se développer suffisamment pour endommager les organes infectés et/ou se rompre dans les cavités à proximité, entraînant l'apparition de symptômes. La prévalence de la rupture biliaire du kyste hépatique n'est pas bien établie, mais elle est estimée, selon certains auteurs, entre 9 et 42 % (8). Cet état peut faciliter la migration de matériel, comme des vésicules filles ou une partie de la membrane, dans les voies biliaires et donc, provoquer un ictère obstructif, une cholangite (également appelée cholangio-hydatidose), une pancréatite, une cholécystite, ou même, un choc anaphylactique (9, 10). La gestion endoscopique est une alternative efficace à la chirurgie pour traiter l'obstruction biliaire induite par le matériel kystique, avec un taux de réussite allant de 80 à 90 % (4, 6). Nous rapportons ici un cas de cholangite obstructive secondaire à une cholangio-hydatidose traitée avec succès par cholangio-pancréatographie rétrograde endoscopique (CPRE) avant une chirurgie de résection hépatique programmée.

CAS CLINIQUE

Un homme de 41 ans, ayant comme seul antécédent notable une maladie cœliaque, a été admis aux urgences pour des douleurs épigastriques et de l'hypochondre droit en majoration progressive depuis une semaine. Ces douleurs étaient aggravées par la prise de nourriture. Le patient présente également des nausées et un

(1) Département de Gastro-Entérologie, CHU Liège, Liège Université, Belgique.

(2) ECHINO-Liège, CHU Liège, Liège Université, Belgique.

(3) Département de Microbiologie clinique, CHU Liège, Liège Université, Belgique.

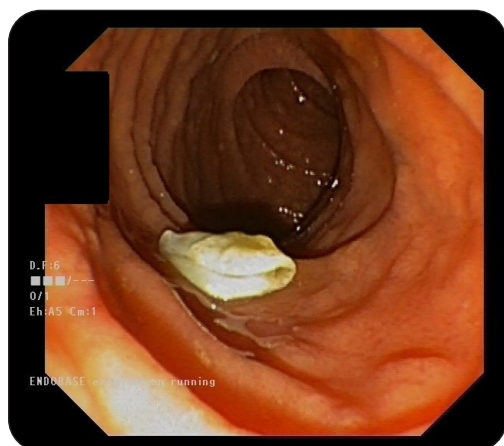
(4) Département de Médecine interne et Infectiologie, CHU Liège, Belgique.

(5) Département de Chirurgie abdominale et Transplantation, CHU Liège, Liège Université, Belgique.

pic fébrile unique atteignant 38,5°C quelques jours auparavant. Le patient est né en Algérie et a déménagé en Europe 16 ans auparavant. Depuis lors, il voyage régulièrement en Tunisie et en Algérie. L'examen clinique met en évidence une sensibilité épigastrique sans défense. Les paramètres vitaux du patient sont rassurants, avec une pression artérielle de 109/68 mmHg, un pouls de 70/min et une température corporelle de 36,3°C. L'électrocardiogramme d'admission est normal. Au niveau biologique, il existe une légère leucocytose avec une hyperéosinophilie à 12 % (1.264/mm³), un syndrome inflammatoire avec une augmentation de la protéine C-réactive (CRP) (61 mg/l; N < 5) et une cholestase ictérique. Aucune insuffisance rénale, aucun trouble ionique et aucune augmentation de la lipase ou des enzymes cardiaques ne sont observés. La tomodensitométrie (CT) de l'abdomen montre un kyste multiloculaire de 12x8x8 cm dans le segment hépatique III et une dilatation marquée des canaux biliaires intrahépatiques du foie gauche. Les voies biliaires (VB) sont également hyperémiques, suggérant une cholangite surajoutée. Enfin, deux lésions hypodenses situées dans le foie droit ainsi que quelques ganglions lymphatiques du hile hépatique et de la région cœliaque sont mis en évidence. Le patient est hospitalisé pour suspicion de parasitose et cholangite surajoutée pour laquelle un traitement par amoxiclavulanate est débuté. Un scanner du thorax et du cerveau permettent d'exclure la présence de kystes dans ces zones.

Une cholango-pancréatographie rétrograde endoscopique (CPRE) est effectuée le lendemain pour traiter une suspicion de cholan-

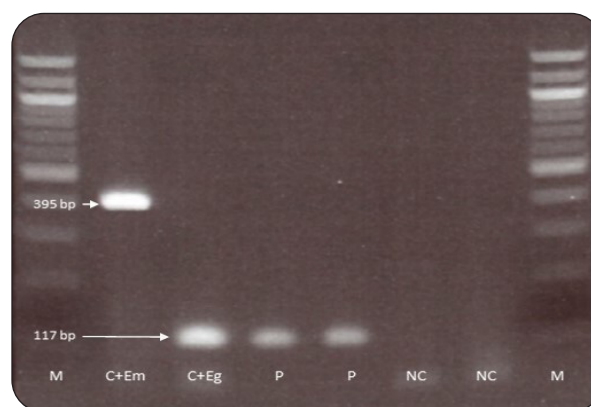
Figure 1. Image endoscopique démontrant une membrane blanchâtre dans le duodénum, correspondant à la vésicule fille retirée des voies biliaires principales par extraction au ballon après sphinctérotomie.



gio-hydatidose. L'injection biliaire montre un manque d'opacification dans le canal biliaire commun distal. Une aspiration biliaire suivie d'une sphinctérotomie et d'une extraction par ballonnet sont effectuées et permettent d'extraire une membrane blanchâtre souple correspondant à un fragment de vésicule fille (Figure 1). La CPRE ne montre pas de communication entre le kyste et le canal biliaire. Les tests hépatiques et la CRP s'améliorent dans les 48 heures qui suivent la CPRE. Une sérologie fortement positive (3,5 UA/ml, N < 0,9) et une amplification en chaîne par polymérase (PCR) spécifique à l'échinocoque réalisée sur le liquide biliaire (Figure 2) confirment le diagnostic d'*E. granulosus sensu stricto*. Enfin, une imagerie par résonance magnétique (IRM) du foie est réalisée et confirme la présence de kystes hydatiques dans les segments II, VII et entre les segments VI et VII (Figure 3), mais sans démonstration de communication entre les kystes et les voies biliaires.

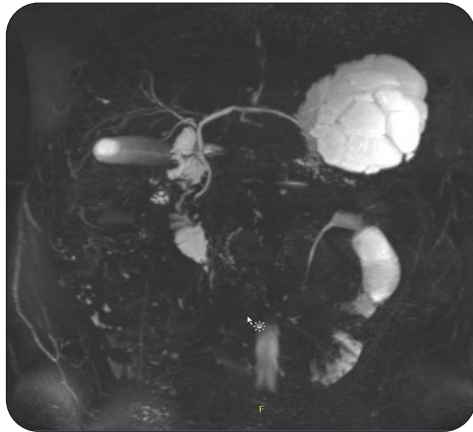
Un traitement ambulatoire à l'albendazole à raison de 400 mg deux fois par jour est instauré pendant 4 semaines. La prise en charge chirurgicale, avec résection des segments II et III, et résection en coin des 2 kystes dans le lobe hépatique droit, est effectuée sans complication un mois plus tard. Le patient a, par la suite, regagné son domicile avec un suivi ambulatoire, comprenant un suivi clinique et biologique et la poursuite de l'albendazole pendant 4 semaines supplémentaires en postopératoire.

Figure 2. PCR *Echinococcus* multiplexe réalisée sur le liquide biliaire prélevé en CPRE confirmant la présence d'ADN de *E. granulosus*. Les amorces et les conditions de réactions sont décrites dans la référence 14.



M : échelle de 100 bp; C+Eg: Contrôle positif pour l'ADN de *E. granulosus*; C+Em : Contrôle positif pour l'ADN de *E. multilocularis*; P: ADN total extrait de fluide biliaire du patient; NC: Contrôle négatif.

Figure 3. RMN biliaire montrant des kystes hydatiques dans le segment III à proximité de la voie biliaire gauche.



DISCUSSION

En Europe occidentale, les causes les plus fréquentes d'obstruction biliaire sont la lithiase biliaire et les tumeurs. La cholangio-hydatidose est une maladie rare. Cependant, comme le montre ce cas, cette complication peut être observée dans notre partie du monde en raison de la migration des porteurs asymptomatiques. Cette situation doit être prise au sérieux en raison des risques de mortalité et de morbidité si elle n'est pas traitée (6).

Les kystes hydatiques sont causés par le développement du stade larvaire de minuscules ténias appartenant au complexe d'espèces *E. granulosus*. Les chiens et autres canidés sont les hôtes définitifs du parasite libérant dans leurs selles des œufs qui sont ingérés par la suite par des hôtes intermédiaires tels que les moutons, les bovins, les porcs ou les chameaux. Les humains sont des hôtes intermédiaires accidentels et non essentiels (2, 3). Habituellement, le KH est diagnostiqué de manière accidentelle lorsqu'une échographie abdominale ou un scanner sont effectués pour une autre raison. Ce diagnostic accidentel peut s'expliquer par la période asymptomatique relativement longue de la maladie en raison de la croissance lente des kystes. Il faut noter que l'échographie est plus souvent décrite dans la littérature en raison de son faible coût et de ses bonnes sensibilité et spécificité, respectivement de 88-98 % et 93-100 % (2, 3). Elle est également utilisée comme un outil de classification pour le traitement du KH selon la classification de l'Organisation Mondiale de la Santé (OMS) et peut être utilisée pour surveiller les lésions.

La méthode de diagnostic sérologique est utilisée pour confirmer le diagnostic suspecté ou pour corroborer la suspicion en cas d'imagerie douteuse. La sérologie *E. granulosus* (ELISA) a une sensibilité d'environ 85-98 % (2, 3).

Le KH devient symptomatique lorsque le kyste augmente en taille en raison d'une pression intra-kystique élevée, lorsqu'il y a compression des organes adjacents ou rupture des kystes dans les cavités et organes proximaux (2, 9, 11). La rupture du kyste dans les VB est la complication la plus courante et la plus importante du KH. Deux théories sont proposées pour expliquer la rupture. La première théorie est que la pression élevée exercée par le kyste provoque la nécrose des petites VB (6). La seconde est que les petites VB se trouvent dans la membrane périparasitaire (membrane fibreuse façonnée par la réponse inflammatoire de l'organisme) provoquant une atrophie progressive, puis la rupture des VB (6). Habituellement, la rupture biliaire se produit dans le foie droit dans 55 à 60 % des cas, suivie par une rupture dans le foie gauche dans 30 à 35 % des cas. La rupture dans le canal cholédoque et la vésicule biliaire commune est moins fréquente (5-6 % pour la vésicule biliaire) (5, 9, 10). La rupture biliaire peut être divisée en rupture occulte (< 5 mm) et en rupture franche ou majeure (généralement > 5 mm). Les deux types sont observés chez 10-37 % et 3-17 % des patients, respectivement (6, 9, 12). La rupture occulte est fréquemment non diagnostiquée lors du bilan initial par échographie ou scanner et lors de l'intervention chirurgicale, tandis que la rupture franche peut provoquer une obstruction intermittente ou permanente en raison de la migration des éléments intra-kystiques dans la VB facilitant le diagnostic.

La reconnaissance de la rupture kystique est essentielle pour prévenir les complications post-opératoires telles que la fistule, le biliome, l'abcès, l'obstruction secondaire (9) et pour éviter la mortalité en cas de rupture majeure pouvant atteindre 1,25 à 7 % (6) si non traitée correctement. L'IRM est aussi précise que la CPRE pour le diagnostic de la rupture kystique et elle est non invasive (9, 10). Cependant, certaines de ces complications peuvent être sous-diagnostiquées en raison de la petite taille de la rupture ou de l'occlusion temporaire de la rupture par le matériel intra-kystique (9, 11), comme cela peut être le cas chez notre patient. La CPRE se place comme un outil thérapeutique pour traiter l'obstruction en cas de rupture franche ou bien dans le traitement d'une fistule postopératoire ou d'une sténose des VB, par exemple. La sphinctérotomie endoscopique, l'extraction par ballonnet ou Dormia, la pose de stent ou le drai-

nage naso-biliaire (10) sont des techniques qui peuvent être appliquées, comme pour d'autres pathologies pour drainer la VB, avec un taux de réussite de 80-90 % (6). Il est suggéré que la sphinctérotomie peut réduire le risque de fistule postopératoire en raison d'un diagnostic manqué de rupture kystique, cependant des données claires manquent pour recommander la réalisation de cette pratique de manière systématique (4, 9, 11).

La chirurgie est obligatoire pour les kystes compliqués (fistule biliaire, kystes infectés, compression d'organes...), les kystes contenant des kystes filles, les kystes > 10 cm ou les kystes à haut risque de rupture avec un traitement percutané (3). Un traitement à l'albendazole 10-15 mg/kg doit être commencé 30 jours avant l'opération et poursuivi pendant au moins 1 mois après celle-ci pour réduire le risque de récurrence (2, 3). Deux types de chirurgie peuvent être appliqués. Premièrement, une chirurgie conservatrice, où l'intérieur du kyste est enlevé et stérilisé avec un agent «protoscolécidal» tel qu'une solution saline hypertonique à 20 %, ou de l'albendazole. La seconde approche est une chirurgie radicale où l'intérieur des kystes et la membrane péri-parasitaire sont réséqués, impliquant, dans certains cas, une hépatectomie partielle. La laparoscopie peut être utilisée (13) mais il n'existe pas d'études claires sur son utilisation. Cependant, certains auteurs font état d'une récurrence de 2 à 45 % après un traitement chirurgical (2, 3), mais cette observation doit être pondérée par l'expérience du centre en matière de chirurgie hépatique.

CONCLUSION

Comme le montre le cas de notre patient, la gestion endoscopique de l'obstruction secondaire due à la migration de matériel intra-cystique est une méthode efficace pour traiter ce type de complication. Cependant, la CPRE ne suffit pas, à elle seule, à guérir l'échinococcose kystique et une prise en charge multimodale est nécessaire pour atteindre la rémission complète de la pathologie.

BIBLIOGRAPHIE

- Vuitton DA, McManus DP, Rogan MT, et al. International consensus on terminology to be used in the field of echinococcoses. *Parasite Paris Fr* 2020;**27**:41.
- Mihmanli M, Idiz UO, Kaya C, et al. Current status of diagnosis and treatment of hepatic echinococcosis. *World J Hepatol* 2016;**8**:1169-81.
- Halleux D, Juriens I, Delwaide J, et al. Multidisciplinary management of a giant hepatic hydatidosis. *Rev Med Liege* 2018;**73**:65-71.
- Akaydin M, Erozyen F, Ersoy YE, et al. Treatment of hepatic hydatid disease complications using endoscopic retrograde cholangiopancreatography procedures. *Can J Surg* 2012;**55**:244-8.
- Ahmad BS, Afzal A, Ashraf P, et al. Manifestation of hydatid cyst of liver with pancreatitis, cholangitis and jaundice: A case report. *JPMA J Pak Med Assoc* 2018;**68**:1097-9.
- Toumi O, Ammar H, Gupta R, et al. Management of liver hydatid cyst with cystobiliary communication and acute cholangitis: a 27-year experience. *Eur J Trauma Emerg Surg Off Publ Eur Trauma Soc* 2019;**45**:1115-9.
- Karakaya F, Kalkan Ç, Karakaya M, Örmeci N. Rare but life-threatening complication of hydatid disease. *Turk Parazitoloji Derg* 2017;**41**:180-2.
- Manterola C, Otzen T. Cholangiohydatidosis: an infrequent cause of obstructive jaundice and acute cholangitis. *Ann Hepatol* 2017;**16**:436-41.
- Dolay K, Akbulut S. Role of endoscopic retrograde cholangiopancreatography in the management of hepatic hydatid disease. *World J Gastroenterol* 2014;**20**:15253-61.
- Borahma M, Afifi R, Benelbarhdadi I, et al. Endoscopic retrograde cholangiopancreatography in ruptured liver hydatid cyst. *Indian J Gastroenterol Off J Indian Soc Gastroenterol* 2015;**34**:330-4.
- Manouras A, Genetzakis M, Antonakis PT, et al. Endoscopic management of a relapsing hepatic hydatid cyst with intrabiliary rupture: A case report and review of the literature. *Can J Gastroenterol* 2007;**21**:249-53.
- Spârchez Z, Osian G, Onica A, et al. Ruptured hydatid cyst of the liver with biliary obstruction: presentation of a case and review of the literature. *Romanian J Gastroenterol* 2004;**13**:245-50.
- Detry O, Léonard P, Delwaide J, et al. Laparoscopic liver resection of a hydatid cyst. *Rev Med Liege* 2005;**60**:700-2.
- Trachsel D, Deplazes P, Mathis A. Identification of taeniid eggs in the faeces from carnivores based on multiplex PCR using targets in mitochondrial DNA. *Parasitology* 2007;**134**:911-20.

Les demandes de tirés à part doivent être adressées au Dr S. Basbous, Département de Gastro-Entérologie, CHU Liège, Liège Université, Belgique.
Email : Saba620@gmail.com