


Diagnostic des petites tailles à travers la peinture



Valdes-Socin H. J Endocr Invest 2020

Henri: Histoire de sa maladie

- A l'âge de 13 ans, fracture du fémur gauche
- A l'âge de 14 ans, fracture du fémur droit .
- Arrêt de la croissance .
- Au cours de sa convalescence il s'exerce au dessin et à la peinture
- Adulte, Henry mesure 152 cm et s'aide d'une canne pour marcher
- Le long de sa vie , sinusites, céphalées, troubles visuels et auditifs



Henri: Antécédents divers

- Assuétudes
 - Alcool: oui (absinthe)
« Je boirai du lait quand les vaches brouteront du raisin »
 - Tabac: non
- Habitudes de vie



Suzanne Valadon
(1885)



Louise Weber
« La Goulue »



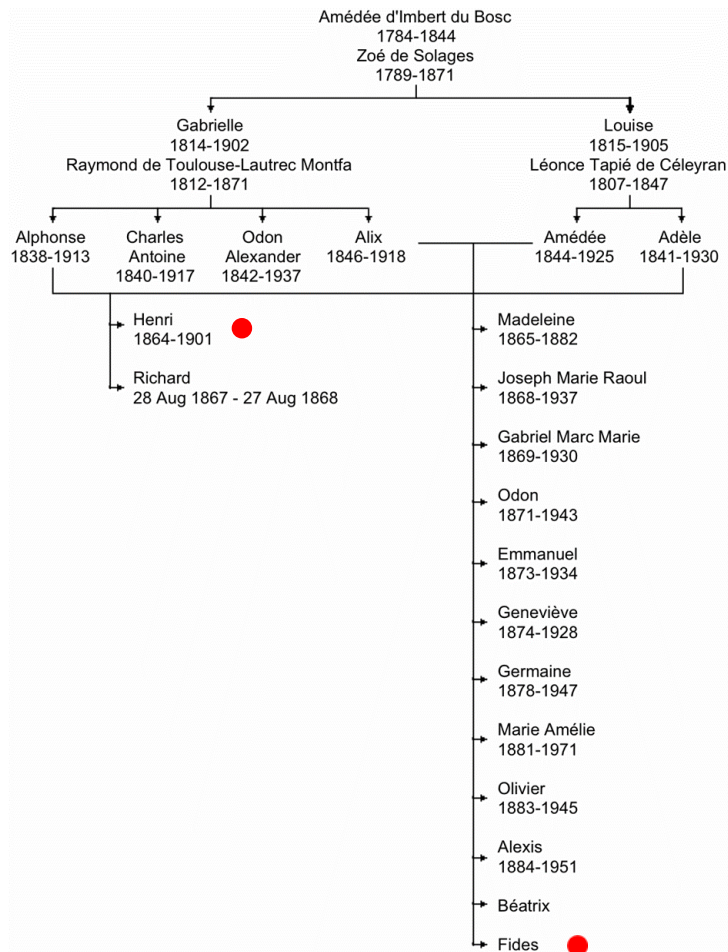
Salon de la rue des Moulins,
huile sur toile (1894)



Henri, déguisé en femme

- Profession: artiste-peintre

Henri: Antécédents Familiaux

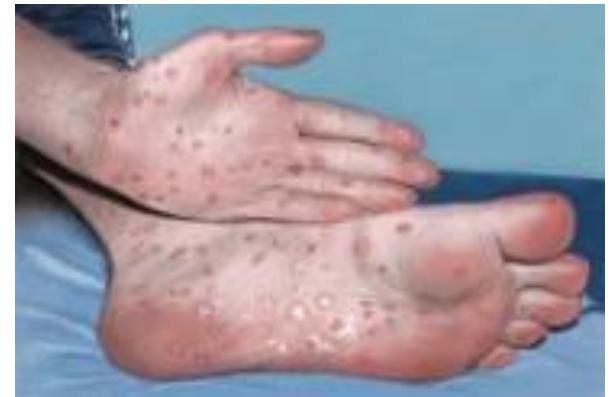

Henri: Examen Clinique

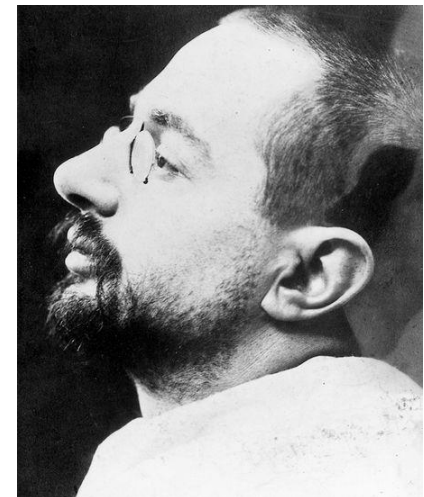
Examen général:

- **Faciès:** déformation, oreilles basses implantées, micrognathie, persistance de la grande fontanelle
- **Peau et muqueuses**
- **Appareil musculo-squelettique:**
hypotrophie musculaire, difficultés à la marche
- **Appareil génito urinaire**
- **Système Nerveux:** troubles de l'équilibre
- **Appareil digestif, respiratoire et cardiovasculaire:** sans particularités

1.52m , 50 kg




Eruptions palmo plantaires



Résumé diagnostique (1)

- Nanisme achondroplasique (Pierre Marie)



Le nain Sébastien de Morra
Diego Velazquez (1645)

- Ostéogénèse imparfaite (Seedorf, 1949)



Michel Petruccianni (1962-1999)

- Pycnodysostose

(Maroteaux et Lamy 1962, Andren et al, 1962)



Résumé diagnostique (2)

- **Nanisme achondroplasique** (Pierre Marie)
 - atteinte dite rhizomélique, avec humérus et fémur plus courts relativement que l'extrémité du membre.
 - Macrocéphalie, bombement du front, une hypoplasie de la partie moyenne de la face.
 - Forme autosomique dominante: 1/250 000.
 - mutation **activante** du gène FGFR3 situé au niveau du locus 4p16.3 du chromosome 4.
 - Traitement:
 - C-Type Natriuretic Peptide Analogue (Vosoritide) Savarirayan et al NEJM 2019,: prolifération chondrocytes
 - GH recombinante . Kanazawa H, J Bone Miner Metab. 2003



Le nain Sébastien de Morra
Diego Velazquez (1645)



Collection privée


Résumé diagnostique (3)

Ostéogénèse imparfaite (Seedorf, 1949)

- « maladie des os de verre », est un groupe de 6 maladies caractérisées par une fragilité osseuse excessive: 1/20 000
- un défaut congénital de synthèse des fibres collagènes du tissu conjonctif (COL1A1, COL1A2) qui forme la trame de l'os.
- Sclérotique bleue, valvulopathies cardiaques
- Perte de l'audition dans 40 % des cas
- Peu de fractures et déformation limite qui apparaissent après la naissance
- Dentinogénèse imparfaite dans le type IA
- **Autosomique dominante**



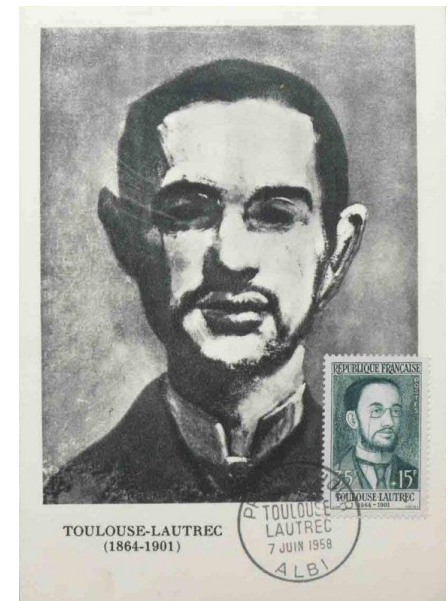
Michel Petrucciani (1962-1999)



Collection privée

Résumé diagnostique (4)

- **Pycnodysostose** (Maroteaux et Lamy 1962)
 - maladie autosomique récessive.
 - Déficit en cathepsine K, une protéase contribuant à la dégradation des protéines matricielles de l'os.
 - Formation d'un os dense et fragile
 - nanisme, avec un crâne volumineux, de petites mandibules et une micrognathie, la persistance de la grande fontanelle et des fractures spontanées.
 - Encombrement dentaire.



Collection privée

Le syndrome de Toulouse-Lautrec



Fig. 1 Portrait of Toulouse Lautrec by Edouard Vuillard (1868–1940) oil painting by 1898 (Musée Toulouse Lautrec, Albi, France). The painting represents Toulouse Lautrec cooking, one of his favourite hobbies

Valdes-Socin H . J Endocrinol Invest. 2021



*OUTLANDER, Colum MacKenzie
interprété par l'acteur Gary Lewis*

Résumé diagnostique (5)

- Syphilis tertiaire?
 - Rapports non protégés, lésions cutanées, troubles neurologiques
- Ethylisme chronique et carences nutritionnelles
 - Crises de délirium tremens, irritabilité, amaigrissement




Autoportrait, 1880



Toulouse Lautrec et Tremolada

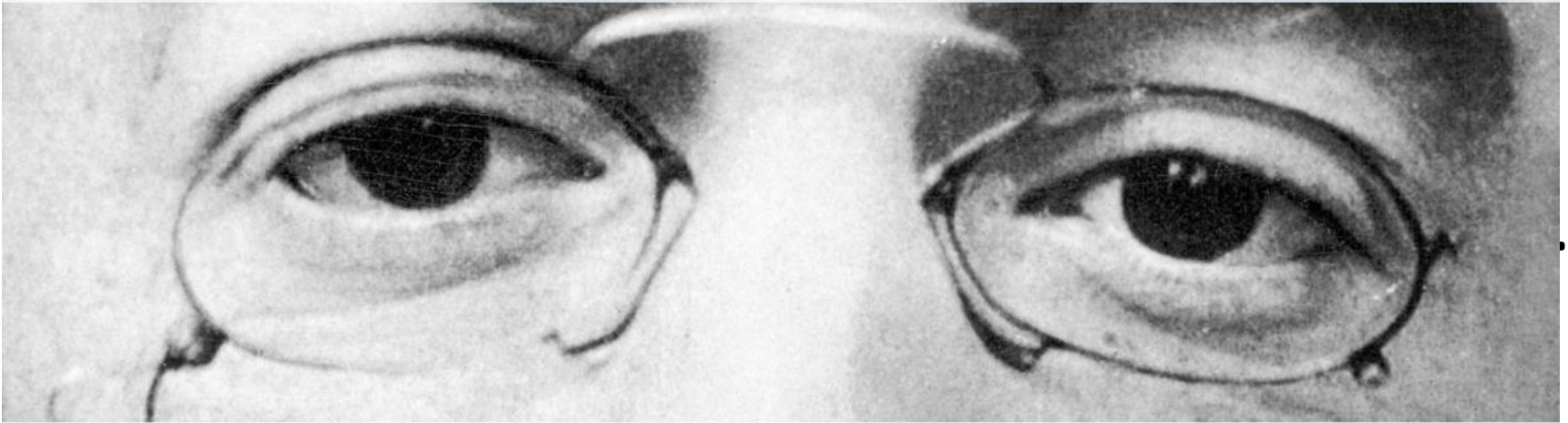
Epicrise



- Son corps affaibli est rongé par l' éthylisme chronique (et la syphilis?)
- à 33 ans, première crise de delirium tremens.
- Délire de persécution et des crises nerveuses répétées: internement à la maison de santé de Neuilly, printemps 1899.
- Décès au château de Malromé en juillet 1901, à l'âge de 37 ans.
- Cimetière de **Verdelais** , Gironde



Henri de Toulouse-Lautrec :



l'artiste et sa maladie



(1864 – 1901)

-Valdes-Socin H. *The syndrome of Toulouse-Lautrec.*
J Endocrinol Invest. 2021

-Valdes-Socin H. *Henri de Toulouse-Lautrec: l'artiste et sa maladie.* *Pharma-sphere* 2021