

RÉSUMÉ D'UNE DÉCENNIE DE PROGRÈS OPHTALMOLOGIQUES

J.M. RAKIC (1), N. ROBE-COLLIGNON (2), B. DUCHESNE (2), F. VAN CAUWENBERGE (2)

RÉSUMÉ : Le lecteur trouvera dans ce résumé un survol des progrès les plus importants survenus au cours de la dernière décennie dans le domaine de l'ophtalmologie, et particulièrement dans les pathologies cornéennes, la chirurgie de la cataracte, le glaucome et les pathologies maculaires.

MOTS-CLÉS : Surface oculaire - Cataracte - Glaucome - Macula

OVERVIEW OF A DECADE OF ADVANCES IN OPHTHALMOLOGY

SUMMARY : This review summarizes the most important advances that occurred in ophthalmology during the last decade, with a focus on corneal pathology, cataract surgery, glaucoma and retinal diseases.

KEYWORDS : Ocular surface - Cataract - Glaucoma - Macula

INTRODUCTION

L'ophtalmologie est, par essence, une spécialité médico-chirurgicale et il nous semble que, dans ce numéro spécial de la Revue médicale de Liège consacré aux actualités thérapeutiques des dix dernières années, il eut été inopportuniste de privilégier un seul des deux piliers de notre activité. Ce résumé se limite aux pathologies les plus souvent rencontrées qui interviennent régulièrement dans la relation entre le médecin de famille et son patient.

PATHOLOGIES DE LA SURFACE OCULAIRE

De nouvelles appellations sont venues enrichir le vocabulaire ophtalmologique. Ainsi la notion de surface oculaire a permis de mettre en lumière, les relations fondamentales que la cornée et la conjonctive entretiennent avec le film lacrymal, les annexes (paupières, glandes lacrymales principales et accessoires), tant sur le plan des rapports anatomiques que des relations biochimiques (1).

Le film lacrymal a fait l'objet d'une attention particulière, car l'inconfort lié à son instabilité («l'œil sec») est, après le déficit visuel, la plainte la plus fréquemment retrouvée en consultation. La mise en évidence de la nocivité des agents conservateurs retrouvés dans les collyres sur la surface oculaire a permis l'émergence de substituts lacrymaux totalement dénués de conservateurs, grâce à l'apport de deux technologies différentes : les flacons «unidoses» et les flacons «Abak».

Les flacons unidoses contiennent moins d'un millilitre de solution stérile (la solution peut être un substitut lacrymal, mais aussi un antibiotique ou un anti-inflammatoire). Ce genre de conditionnement est toutefois extrêmement onéreux

pour le patient et son utilisation à grande échelle pose des problèmes environnementaux.

Le flacon Abak a la particularité de délivrer son contenu à travers une membrane filtrante de porosité de 0,2 µm. Ceci empêche toute contamination bactérienne rétrograde du contenu et la solution ainsi protégée peut être utilisée pendant 2 mois après ouverture du flacon. Ce système est évidemment breveté et tous les principes actifs ne sont pas disponibles. Néanmoins, pour les patients sensibles aux conservateurs, il nous semble que ce système est certainement à privilégier.

La chirurgie réfractive cornéenne (correction des amétropies : myopie au départ, plus récemment hypermétropie, astigmatisme ou même presbytie) est une chirurgie en évolution permanente. Des techniques sont quasi abandonnées (la kératotomie radiaire qui consistait à effectuer des incisions relaxantes radiaires dans l'épaisseur de la cornée), certaines sont en perte de vitesse en raison de complications parfois graves (la technique de «LASIK» qui consiste à exciser une lamelle de stroma cornéen à l'aide d'un laser Excimer après avoir créé un volet par une découpe mécanique frontale), et d'autres sont émergentes (corrections au laser de la surface épithéliale prenant en compte les aberrations complexes du système optique de l'œil). La vitesse d'évolution des concepts (dont il faut admettre que les firmes ne sont pas étrangères) doit inciter à une certaine réserve car le recul est forcément limité.

Malgré des recherches continues de plusieurs laboratoires internationaux, la mise au point d'une cornée synthétique qui permettrait une prise en charge améliorée des traumatismes cornéens graves (comme les brûlures chimiques) n'est pas encore à l'ordre du jour. Le seul traitement de la cécité cornéenne bilatérale non accessible à la greffe de cornée demeure pour l'instant l'ostéo-odonto-kératoprothèse, une technique sophistiquée décrite il y a déjà un certain temps mais qui n'est pratiquée, en raison de son caracté-

(1) Chargé de Cours, (2) Chef de Clinique, Service d'ophtalmologie, CHU Sart-Tilman, Liège.

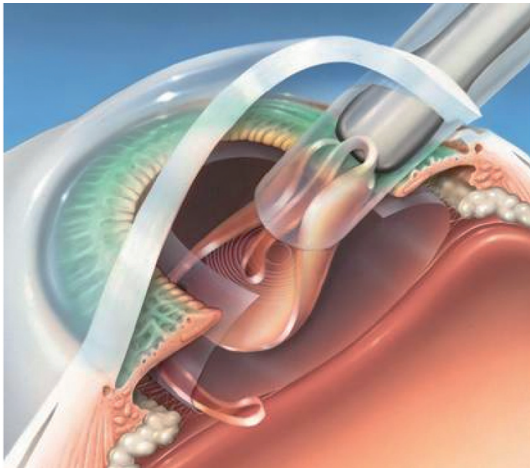


Figure 1 : Illustration schématique de l'insertion d'un implant souple accommodatif par une micro-incision. L'implant est introduit par un injecteur et se déroule progressivement dans le sac capsulaire pour reprendre sa forme normale.

tère lourd, que dans quelques centres dans le monde (2). L'année 2007 devrait être l'année de la première implantation de ce type de prothèse au CHU de Liège.

CHIRURGIE DE LA CATARACTE

Le début des années nonante avait vu l'abandon progressif des techniques plus anciennes d'extraction extracapsulaire de la cataracte par une incision de 160° de la cornée, au profit de techniques utilisant un appareil à ultrasons (la phacoémulsification) qui permettaient de réduire l'incision cornéenne à 5-6 mm. Actuellement, la taille de l'incision varie, selon le chirurgien, de 1,7 à 3,0 mm et l'incision ne doit plus être suturée en routine (3).

En dehors de la prouesse de l'acte, les avantages de la miniaturisation des incisions cornéennes sont multiples pour le patient :

- réduction des risques chirurgicaux (prolapsus de l'iris, hémorragies expulsives, hypotonies oculaires);
- diminution de l'astigmatisme cornéen induit par de multiples sutures;
- meilleure préservation des cellules endothéliales;
- possibilité d'effectuer une autre intervention sur l'œil dans le même temps opératoire.

Cette évolution est le résultat d'une avancée permanente des méthodes opératoires (performances des appareils de phacoémulsification, techniques de fragmentation du noyau), de même que la production de nouveaux implants intraoculaires qui, de rigides au départ, sont devenus souples. Ils peuvent, dès lors, être insérés

par une micro-incision au moyen d'un injecteur spécifique (dans lequel ils sont «enroulés»), puis se déployer au sein de la capsule du cristallin (Fig. 1).

De plus en plus, la chirurgie de la cataracte devient, dans le même temps, une chirurgie réfractive à part entière, avec la possibilité pour les patients, qui répondent à certaines indications précises, de bénéficier d'implants «diffractifs» ou «multifocaux». Ceux-ci corrigent non seulement le défaut optique en vision éloignée, mais permettent aussi une vision rapprochée de qualité (lecture) sans correction optique surajoutée. Ceci permet, dans une certaine mesure, de s'affranchir définitivement de l'état presbyte qui touche toute la population à partir de 45 ans. Un autre développement est représenté par la mise au point récente des implants toriques qui vont corriger, non seulement l'amétropie sphérique, mais aussi la composante astigmatique éventuellement associée (4).

Nous avons, jusqu'à présent, exclusivement évoqué la chirurgie de la cataracte. Il nous semble important d'indiquer que ces dernières années ont vu aussi le développement progressif, grâce à la diminution des complications peropératoires et à une certaine demande dans la population, de la chirurgie du cristallin clair (c'est-à-dire non cataracté) dans un but exclusivement réfractif. Cette évolution génère de nombreuses questions, sans réponses à l'heure actuelle : prise en charge financière de cette intervention, durée de vie d'un implant souple inséré chez un patient de 50 ans dont la durée de vie théorique est en augmentation croissante, risques de complications rétinienne à moyen ou à plus long termes (5). En l'état actuel des connaissances, nous ne conseillons pas ce type de chirurgie à nos patients dans le seul but d'éviter le port de lunettes ou de lentilles de contact.

PATHOLOGIE GLAUCOMATEUSE

Le glaucome primitif à angle ouvert (GPAO) est la maladie la plus fréquente du nerf optique. Elle se caractérise par la mort progressive des cellules ganglionnaires de la rétine et de leurs axones, donnant un aspect spécifique dit «excavé» de la tête du nerf optique et des déficits fonctionnels irréversibles du champ visuel.

Une nouveauté majeure dans la prise en charge de cette pathologie conduisant à la cécité est la définition du concept de pression intraoculaire cible individualisée. Celle-ci n'est pas simplement une donnée physiologique (pour rappel, les valeurs normales de pression intraoculaire vont de 10 à 22 mm Hg), mais est définie pour chaque

patient en tenant compte de son espérance de vie, du stade de la maladie, de l'épaisseur de sa cornée (qui influence la mesure de pression), de la présence de facteurs de risques systémiques (hypotension artérielle, migraine, vasospasmes). A titre d'exemple, le contrôle doit être beaucoup plus strict chez un patient jeune avec des déficits avancés que chez une personne de nonante ans où on observe une hypertension isolée de 25 mm Hg, sans signes d'atteinte du champ visuel.

Le contrôle de la pression intraoculaire est probablement plus facile que par le passé grâce à l'arrivée de nouvelles familles de molécules actives localement et dont les effets systémiques sont peu marqués, à l'opposé des collyres comprenant des bêta-bloquants. Ces dix dernières années ont vu la mise sur le marché de collyres inhibant la sécrétion d'humeur aqueuse ou accroissant sa résorption. Il s'agit des inhibiteurs locaux de l'anhydrase carbonique (dorzolamide), des prostaglandines (latanaprost, travapost), et des alpha-2-agonistes (brimonidine). Parfois, les molécules de différentes classes sont associées au sein du même flacon ce qui améliore sensiblement l'observance des patients.

Pour les patients résistant au traitement médical, il existe des techniques physiques permettant d'améliorer le drainage de l'humeur aqueuse (trabéculoplastie sélective au laser, sclérectomies profondes et trabéculectomies chirurgicales modernes) et dont l'efficacité et les risques relatifs sont en amélioration constante.

Enfin, dans les cas de glaucomes sévères secondaires à des pathologies rétinienues ischémiques, l'association d'injections intravitréennes d'anti-inflammatoires (triamcinolone) combinées à la fibrose des procès ciliaires par photocoagulation externe au laser diode, permet le plus souvent, en maîtrisant la pression, de ne pas devoir procéder à une éviscération (6).

PATHOLOGIES DE LA RÉTINE

La rétine est certainement le segment de l'œil qui a bénéficié des progrès les plus considérables au cours des dernières années. Une avancée majeure a été fournie par la mise sur le marché d'appareils permettant la réalisation de coupes optiques au sein de la macula (OCT – tomographie par cohérence optique) (7). Ces images, obtenues sans injection de produit de contraste et parfois sans avoir recours à la dilatation, permettent, grâce à un pouvoir de résolution diabolique, de s'approcher de la définition histologique pour l'étude de la macula. Ceci permet le diagnostic aisé de pathologies médicales (oedèmes maculaires diabétiques ou secondaires à une dégéné-

rescence, chorioretinopathies centrales du sujet jeune) ou chirurgicales (membranes fibreuses épirétiniennes, trous maculaires) dont l'aspect du fond d'œil n'est pas toujours évocateur.

Nous ne reprendrons pas dans cet article le détail des avancées thérapeutiques obtenues dans le traitement de la dégénérescence maculaire exsudative liée à l'âge (DMLA) qui ont été expliquées dans un article récent (8). Il faut néanmoins rappeler au lecteur qu'en seulement 10 ans, nous sommes passés d'une époque où le traitement était le plus souvent l'observation passive mêlée de compassion, à une phase où quasi tous les patients reçoivent un traitement adapté. Ce dernier consiste en des complexes multi-vitaminiques associés à des acides gras de type omega-3 pour les formes de DMLA sèches, des traitements par photothérapie dynamique ou par injections intraoculaires d'agents anti-angiogènes et/ou anti-inflammatoires (pegaptanib, bevacizumab, ranibizumab, triamcinolone) pour les formes humides d'évolution rapide. Il n'y a malheureusement pas encore de traitement pour les formes avancées au stade cicatriciel.

Enfin, la compréhension des atteintes génétiques a connu un essor marqué par l'identification de dizaines de mutations responsables de maladies graves, comme les rétinopathies pigmentaires, la maladie de Leber ou la maladie de Stargardt. L'application de ces découvertes à la clinique nécessite encore des progrès et il n'y a pas de thérapie génique ou médicamenteuse disponible pour l'instant. Néanmoins, la preuve du concept a été apportée par des études expérimentales effectuées chez l'animal (chien, souris) qui suggèrent que la réintroduction dans l'œil du gène déficient au moyen de vecteurs viraux peut s'accompagner d'un rétablissement de certaines fonctions visuelles (9,10).

CONCLUSION

L'ophtalmologie, comme les autres spécialités de la médecine, a connu une véritable révolution dans plusieurs de ses domaines et cet essor ne semble pas prêt de s'arrêter, à tel point qu'il est extrêmement difficile de prévoir ce que sera la pratique dans 10 ans.

BIBLIOGRAPHIE

1. Pisella PJ.— Pathology of the ocular surface. *Rev Prat*, 2006, **56**, 1226-1231.
2. Strampelli B.— Osteo-odontokeratoprosthesis. *Ann Ophthalmol Clin Ocul*, 1963, **89**, 1039-1044.

3. Osher RH. — Microcoaxial phacoemulsification Part 2: clinical study. *J Cataract Refract Surg*, 2007, **33**, 408-412.
4. Kershner RM.— Refractive cataract surgery. *Curr Opin Ophthalmol*, 1998, **9**, 46-54.
5. Collin J, Robinet A, Cochener B.— Retinal detachment after clear lens extraction for high myopia : seven-year follow-up. *Ophthalmology*, 1999, **106**, 2281-2284.
6. Collignon NJ, Crommen J, Collignon-Brach J, Rakic J-M.— Injection intravitréenne de faible dose d'acétonide de triamcinolone dans le traitement du glaucome néovasculaire. *Bull Soc Belge Ophthalmol*, 2005, **298**, 5-10.
7. Huang D, Swanson EA, Lin CP, et al.— Optical coherence tomography. *Science*, 1991, **254**, 1178-1181.
8. Duchateau E, Rakic J-M.— Les traitements anti-angiogéniques de la dégénérescence maculaire liée à l'âge (DMLA). *Rev Med Liège*, 2007, **62**, 67-70.
9. Dejneka NS, Surace EM, Aleman TS, et al.— In utero gene therapy rescues vision in a murine model of congenital blindness. *Mol Ther*, 2004, **9**, 182-188.
10. Acland GM, Aguirre GD, Ray J, et al.— Gene therapy restores vision in a canine model of childhood blindness. *Nat Genet*, 2001, **28**, 92-95.

Les demandes de tirés à part sont à adresser au Prof. J.M. Rakic, Service d'Ophtalmologie, CHU Sart-Tilman, Liège, Belgique.