

ANOMALIE D'EBSTEIN :

DU DIAGNOSTIC PRÉNATAL AU TRAITEMENT CHIRURGICAL

MADANI S (1), VAN LINTHOUT C (2), RONDIA G (3), SEGHAÏE MC (3)

RÉSUMÉ : L'anomalie d'Ebstein est une cardiopathie congénitale complexe et rare impliquant le développement embryologique anormal de la valve tricuspide (VT). Sa prévalence exacte reste inconnue étant donné le sous-diagnostic des formes mineures et le large spectre clinique de cette pathologie résultant de la haute variabilité de la morphologie tricuspidiennne. L'échocardiographie occupe une place importante dans le diagnostic, la mise au point et l'évaluation pronostique de cette affection. Nous rapportons le cas d'un patient de 6 ans issu d'une grossesse gémellaire présentant une malformation d'Ebstein néonatale sévère, diagnostiquée par échographie à la 29^{ème} semaine d'aménorrhée, et nous discutons la prise en charge à la lumière de la littérature récente.

MOTS-CLÉS : Anomalie d'Ebstein - Diagnostic fœtal - Traitement chirurgical

EBSTEIN'S ANOMALY : FROM FETAL DIAGNOSIS TO SURGICAL TREATMENT

SUMMARY : Ebstein's anomaly is a rare and complex congenital heart disease involving abnormal embryological development of the tricuspid valve. Its exact prevalence remains unknown given the under-diagnosis of minor forms and the broad clinical spectrum of this pathology resulting from the highly variable tricuspid morphology. Echocardiography plays an important role in diagnosis, assessment and prognostic evaluation of this condition. We present the case of a 6-year-old boy born from a twin pregnancy with a severe neonatal EA diagnosed by ultrasound at 29 weeks of gestation and we discuss the management on the light of the recent literature.

KEYWORDS : Ebstein's anomaly - Fetal diagnosis - Surgical treatment

INTRODUCTION

La prévalence des cardiopathies congénitales est de 0,8 % des naissances vivantes (1) et l'anomalie d'Ebstein (AE) représente < 1 % de l'entièreté de ces affections (2). Elle fut décrite la première fois en 1866 par W. Ebstein et restera longtemps méconnue puisque seulement 3 cas furent publiés dans la littérature entre 1866 et 1950 (3). L'AE est une cardiopathie rare du ventricule droit (VD) trouvant son origine dans une particularité embryologique de l'appareil tricuspide responsable d'une implantation trop apicale du feuillet septal de la valve tricuspide (VT) (4). Le degré de déplacement de cette valve entraîne une subdivision plus ou moins marquée de l'étage auriculo-ventriculaire (AV) droit en trois parties distinctes (l'oreillette droite (OD), le VD «atrialisé» et le VD véritable) expliquant le large éventail de présentations cliniques de cette anomalie allant de l'adulte asymptomatique au nouveau-né très sévèrement symptomatique (5).

CAS CLINIQUE

Nous rapportons le cas clinique d'un patient de 6 ans, issu d'une grossesse gémellaire bichoriale et biamniotique, présentant une forme néonatale sévère de l'AE. À l'échographie morphologique à 25 semaines d'aménorrhée (SA), une hypoplasie du VD, une sténose de la VT et une atrésie de la valve pulmonaire sont suspectées.

Un deuxième bilan échographique, réalisé à 29 SA, révèle une malformation primaire de la VT de type Ebstein, avec une valve fortement déplacée vers l'apex cardiaque et une atrésie fonctionnelle de l'artère pulmonaire. L'accouchement par césarienne est programmé à 35 SA dans un centre de référence de chirurgie cardiaque pédiatrique.

L'adaptation néonatale est sans particularité. Un traitement par prostaglandine E1 (PGE1) est instauré afin de maintenir le canal artériel (CA) ouvert. Le bilan échographique néonatal confirme le diagnostic prénatal d'une forme sévère de l'AE avec une VT très apicale et un feuillet septal intimement accolé à l'endocarde sous-jacent, une insuffisance tricuspidiennne (IT) $\frac{3}{4}$ et la persistance du CA et du foramen ovale. Une importante portion du VD est atrialisée, rendant le VD fonctionnel hypoplasique. Le ventricule gauche (VG) apparaît hypertrabécularisé, mais de fonction normale. À ce stade, un syndrome de non-compaction du VG ne peut être exclu.

(1) Département de Chirurgie, Chirurgie Cardio-Thoracique, CHU Liège, Belgique.

(2) Département de Gynécologie-Obstétrique, CHU Liège, Belgique.

(3) Département de Pédiatrie, Cardiologie Pédiatrique, CHU Liège, Belgique.

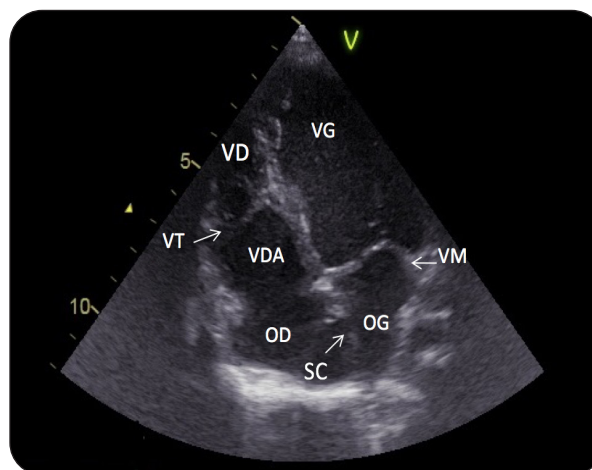
Au 7^{ème} jour de vie, une atrioseptostomie de Rashkind visant à créer une communication inter-auriculaire (CIA) fonctionnelle est réalisée afin de décharger l'OD et de maintenir un débit cardiaque systémique. Au 10^{ème} jour de vie, afin d'assurer une vascularisation pulmonaire et une oxygénation adéquates, un shunt aorto-pulmonaire de type Blalock-Taussig modifié est placé, via une sternotomie, par interposition d'un tube de Gore-Tex® de 3,5 mm, entre l'aorte ascendante et l'artère pulmonaire droite. La période post-opératoire précoce est marquée par une hypotension systémique significative due à la persistance du CA qui, s'associant au shunt aorto-pulmonaire, conduit à un hyper-débit pulmonaire et à un hypo-débit systémique.

Un cerclage du shunt est réalisé afin de réduire son diamètre de 3,5 à 3 mm. Les suites sont marquées par la nécessité de la mise en place d'un support hémodynamique et respiratoire extracorporel (ECMO) du 11^{ème} au 14^{ème} jour de vie, en raison d'un bas débit cardiaque. Dans les suites, l'enfant peut être progressivement sevré de l'ECMO, puis du respirateur et de son support médicamenteux par catécholamines en perfusion continue. Il quitte les soins intensifs à J30 et l'hôpital à J49. Le traitement anti-thrombotique (Aspirine® 2 mg/kg/j) et la prophylaxie de l'endocardite bactérienne sont maintenus.

Le suivi post-opératoire, comprenant un contrôle clinique, échographique et électrocardiographique toutes les 4 à 6 semaines, plaide pour un équilibre hémodynamique satisfaisant et une bonne oxygénation. La saturation transcutanée en oxygène (SpO₂) varie entre 92 et 96 %. Le shunt aorto-pulmonaire est fonctionnel. Le CA est, quant à lui, fermé.

À 6 mois de vie, l'enfant présente une première régression des performances physiques. La SpO₂ est de 85 % et l'échographie thoracique (ETT) montre un shunt aorto-pulmonaire devenu restrictif posant l'indication d'une dilatation percutanée par cathétérisme interventionnel qui sera efficace. Cette intervention sera répétée pour la même indication à l'âge de 4 ans et de 5 ans et demi, respectivement. À l'âge de 5 ans et 11 mois, une palliation définitive par anastomose cavo-pulmonaire totale sera réalisée. La **Figure 1** représente l'anatomie intra-cardiaque du patient documentée à l'âge de 3,5 ans.

Figure 1. Echocardiographie bi-dimensionnelle. Incidence des 4 cavités montrant l'importante apicalisation de la valve tricuspide (VT) par rapport à la valve mitrale (VM). Le ventricule droit (VD) fonctionnel est hypoplasique, sa portion atrialisée (VDA) en continuité avec l'oreillette droite (OD) est importante. L'hypertrabécularisation du ventricule gauche (VG) et la communication inter-auriculaire ne sont pas mises en évidence sur cette image.



OG: oreillette gauche; SC: sinus coronaire.

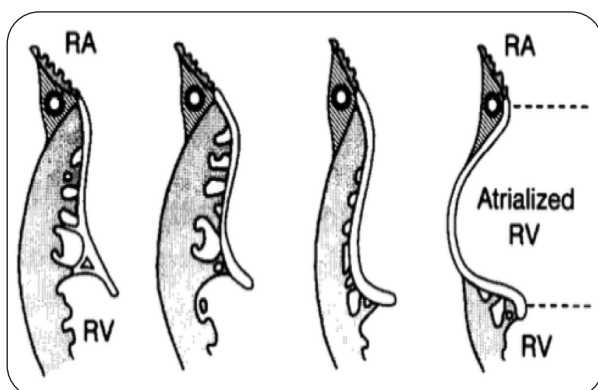
DISCUSSION

DÉFINITION, EMBRYOLOGIE ET GÉNÉTIQUE

La malformation d'Ebstein est, selon Edwards (4), une anomalie du développement embryologique de la VT associant trois traits morphologiques : 1) l'adhérence du feuillet septal et postérieur au myocarde sous-jacent et le déplacement vers l'apex de l'annulus fonctionnel responsable d'une « atrialisation » de la portion impliquée du VD; 2) la redondance et la fenestration du feuillet antérieur; 3) la dilatation de la jonction AV « vraie ».

La valvulogénèse AV normale trouve son origine dans les bourgeons du canal atrio-ventriculaire, les coussins endocardiques. Le feuillet septal dérive de la fusion des coussins endocardiques supérieur et inférieur tandis que les feuillets antérieur et postérieur dérivent, quant à eux, des coussins mésenchymateux émergeant latéralement dans le canal atrio-ventriculaire (6). La formation de la VT implique un processus de « délamination » correspondant à la libération progressive de la couche interne du myocarde primitif sous-jacent à la future valve. Le clivage normal de la valve résulte d'un amincissement progressif et d'une croissance fibroblastique des feuillets naissant à hauteur de l'apex car-

Figure 2. Représentation des différents grades de sévérité de l'AE (selon (6)).



RA: oreillette droite; RV : ventricule droit; Atrialized RV : ventricule droit atrialisé.

diaque (futur bord libre de la valve) et s'arrêtant à la jonction AV. L'absence plus ou moins complète (Figure 2) de cette délamination explique la singularité anatomique et l'hétérogénéité de la présentation clinique de cette affection (4-6).

L'étiologie exacte de l'AE est inconnue. Sa composante génétique est limitée et probablement polygénique. Même si de rares cas familiaux sont décrits (7), il s'agit d'une pathologie avant tout sporadique. Néanmoins, des mutations du facteur de transcription NKX2.5 (indispensable à la formation des valves AV) ont été décrites dans cette anomalie (8). Une analyse mutationnelle d'une cohorte de 141 patients non apparentés a démontré un lien entre la malformation d'Ebstein et la mutation du gène MYH7 (6 %) codant normalement pour une chaîne lourde bêta de la myosine. Par ailleurs, 6 des 8 individus présentant cette mutation étaient atteints d'un syndrome de non-compaction du VG, comme suspecté chez notre patient (9). Des associations rares à des syndromes tels que le syndrome de Down sont également rapportées dans la littérature (10).

PHYSIOPATHOLOGIE

L'hypocontractilité du VD et l'IT qu'implique cette malformation entraînent une hypoperfusion pulmonaire et une dilatation, parfois sévère, des cavités cardiaques droites. Une dyskinésie inférieure peut s'observer lorsque le myocarde est sévèrement aminci. La réduction du débit sanguin pulmonaire entraîne une désaturation artérielle dont la sévérité est directement proportionnelle à l'importance de l'IT et du shunt droit-gauche intra-atrial. La dilatation des cavités cardiaques peut prendre des proportions

telles que, même chez le nourrisson, elle peut compromettre le développement et la fonction pulmonaire (11).

Dans certains cas, la valve pulmonaire, anatomiquement normale, ne s'ouvre pas lors de la systole ventriculaire à cause des résistances pulmonaires périnatales élevées, de l'hypocontractilité relative du VD et de l'IT massive. On parle alors d'atrésie pulmonaire «fonctionnelle», comme cela était le cas chez notre patient (12).

DIAGNOSTIC PRÉNATAL ET PRISE EN CHARGE PRÉCOCE

Le diagnostic de l'AE est souvent prénatal car il s'agit d'une lésion aisément détectable à l'échographie morphologique dès la 18^{ème} SA (13). Lorsque la fonction du VG est conservée, le fœtus tolère l'anomalie. Toutefois, dans de rares cas, une évolution vers un hydrops fœtal non immun – dont le pronostic est plutôt sombre – peut être observée (14).

L'ETT bidimensionnelle est l'examen de référence pour le diagnostic de l'AE car elle permet la mise en évidence du déplacement apical caractéristique du feuillet septal de la VT, de la dilatation des cavités droites et d'une IT plus ou moins sévère. Le déplacement apical de ≥ 8 mm/m² de surface corporelle du feuillet tricuspïdien par rapport à la position du feuillet antérieur de la valve mitrale, est considéré, en vue apicale 4 cavités, comme un critère diagnostique, mais avec certaines limitations (15, 16). Le diagnostic prénatal doit permettre de préjuger de la dépendance éventuelle de la circulation pulmonaire vis-à-vis du CA (17).

DIAGNOSTIC POST-NATAL ET SUIVI

Aujourd'hui, seules les formes d'AE mineures pauci-symptomatiques devraient être diagnostiquées en dehors de la période fœtale ou néonatale. Chez le nouveau-né, la classification selon Celermajer et coll., en 4 grades sur base de l'ETT («GOSE score» : Great Ormond Street Echocardiography score), permet d'évaluer la sévérité de l'affection en se basant sur le rapport des surfaces de l'OD + VD atrialisé sur les surfaces du VD fonctionnel + OG + VG (16).

Plus récemment, l'échocardiographie 3D a prouvé son efficacité, notamment dans la clarification du mécanisme exact de l'IT et dans sa différenciation avec la dysplasie de la VT (11, 16, 18). Lorsqu'une intervention cardiaque complexe est programmée, la préparation *ex vivo* par «3D printing» présente de réels avantages tels que l'évaluation de la faisabilité de l'inter-

vention, la réduction du temps opératoire, la préparation de matériel à la bonne taille (19).

L'ECG du patient porteur d'une AE montre des ondes P «himalayennes» (amples et étroites) dans les dérivations droites. La présence d'un bloc auriculo-ventriculaire ou d'une tachyarythmie supraventriculaire de type fibrillation ou flutter auriculaire peuvent être les premiers signes d'appel, mais ne sont pas spécifiques de l'AE. Néanmoins, 30 à 40 % de ces patients développeront une tachyarythmie supraventriculaire avant l'âge de 50 ans. De plus, des voies de conduction accessoires seront retrouvées chez 25 % des patients, le plus souvent du côté droit et fréquemment multiples (20).

Les recommandations actuelles en ce qui concerne le suivi de ces patients est une consultation au moins annuelle dans des centres spécialisés. Les complications post-opératoires à rechercher sont une IT résiduelle ou nouvelle, une insuffisance du VD ou du VG, une CIA et des arythmies (18). Pour les patients présentant l'AE avec une CIA, le risque d'embolies paradoxales devra être pris en compte dans le suivi (21).

Le rôle de la radiographie thoracique dans le diagnostic et le suivi des malformations cardiaques congénitales est en régression depuis l'avènement de l'échographie. Néanmoins, dans les cas sévères, on peut observer une hypertrophie cardiaque globale extrême avec un «box-shaped heart» (22).

SPECTRES DES FORMES ANATOMIQUES EN FONCTION DE L'ÂGE

Comme expliqué précédemment, le contexte de découverte de cette affection est variable, la présentation clinique dépendant de l'âge. Les formes fœtales et néonatales symptomatiques sont, par essence, sévères et associées à un pronostic pauvre, directement proportionnel à la sévérité du déplacement valvulaire et à la présence de malformations concomitantes. Les nouveau-nés, comme notre patient, présentent une cyanose avec désaturation en oxygène dont l'intensité sera directement proportionnelle à l'importance du shunt droit-gauche inter-atrial.

Les nourrissons de moins de 2 ans présentent souvent les stigmates de l'insuffisance cardiaque (fatigue, dyspnée, mauvaise prise pondérale, hépatomégalie) et, dans les cas plus sévères, des œdèmes des membres inférieurs témoignant d'une insuffisance sévère du cœur droit. Chez les enfants, entre 2 et 10 ans, le souffle cardiaque isolé est le signe d'appel le plus fréquent. Les arythmies seront les plus communément rencontrées chez les adoles-

cents et les adultes. Les patients présentant un déplacement isolé et mineur de la VT peuvent rester longtemps asymptomatiques (23).

ASSOCIATIONS

L'AE se présente parfois sous forme de complexes poly-malformatifs, la CIA étant présente dans 80 à 90 % des cas. Plus rarement, une communication inter-ventriculaire, une coarctation de l'aorte, une tétralogie de Fallot, une dysplasie de la valve mitrale, ou encore, la persistance d'un canal atrio-ventriculaire peuvent coexister (15).

La sténose valvulaire pulmonaire, rapportée dans approximativement 6 à 15 % des cas, la sténose musculaire infundibulaire ou l'atrésie pulmonaire peuvent également être observées et impactent considérablement la prise en charge des patients (24).

Enfin, il est intéressant de noter le risque non négligeable de mort subite. Des signes cliniques précoces permettant de stratifier ce risque pourraient guider la décision d'implanter un défibrillateur interne en prévention primaire chez ces patients (25).

TRAITEMENT DES FORMES NÉONATALES SYMPTOMATIQUES

ALGORITHME DE PRISE EN CHARGE PRÉCOCE

Dans la période néonatale précoce, le traitement est guidé par la stabilité du patient. Pour les patients stables, l'administration d'oxygène et une observance adéquate du débit cardiaque sont importantes. L'administration de PGE1 peut également être nécessaire afin de maintenir le CA ouvert, et, par-là, une vascularisation pulmonaire et une oxygénation adéquates. En ce qui concerne les patients instables, le support ventilatoire et hémodynamique est indispensable. L'administration de monoxyde d'azote (NO) inhalé peut, en diminuant les résistances vasculaires pulmonaires, améliorer l'éjection ventriculaire droite. Ces patients seront, en fonction de leur état clinique, de la présence ou l'absence d'atrésie pulmonaire «fonctionnelle» associée et de l'importance de l'IT, redevables d'une intervention chirurgicale plus ou moins rapide.

Les patients associant une atrésie pulmonaire «fonctionnelle» et un VG de bonne taille pourront bénéficier d'une opération de Starnes ou d'un shunt de type Blalock-Taussig modifié. Par contre, pour ceux associant une atrésie pulmonaire «fonctionnelle» et une hypoplasie du VG, la préparation à l'anastomose cavo-pulmonaire complète réalisable dans la petite

enfance, ou la transplantation cardiaque, sera planifiée (26-28).

STRATÉGIES CHIRURGICALES

Le traitement chirurgical de l'AE reste un défi. De nombreuses techniques chirurgicales palliatives ou curatives ont vu le jour et ont évolué au fil des années.

Les chirurgies palliatives consistent en l'exclusion totale ou partielle du VD fonctionnellement hypoplasique. La perfusion pulmonaire est assurée via une anastomose aorto-pulmonaire dans le cas de l'intervention de Starnes qui peut être réalisée chez le nouveau-né (27, 28) ou par une anastomose cavo-pulmonaire chez l'enfant plus âgé dont les résistances pulmonaires sont basses (30).

Les interventions à visée curative ont pour but de reconstruire une valve tricuspide fonctionnelle dans les situations où le VD est de taille et de fonction normales, telles les interventions de Carpentier ou de Da Silva (31, 32).

CONCLUSION

L'AE est une cardiopathie congénitale rare combinant le déplacement apical de l'appareil tricuspide et l'adhérence du feuillet septal à l'endocarde sous-jacent. Le spectre clinique de cette affection est vaste et fonction de l'importance de l'apicalisation de la VT et de la présence de malformations concomitantes. Son diagnostic repose surtout sur la réalisation d'une échocardiographie et peut être prénatal.

La prise en charge de cette anomalie est complexe et nécessite une collaboration multidisciplinaire. La majorité des patients subiront au moins une intervention percutanée ou chirurgicale – qu'elle soit à visée palliative ou curative – au cours de leur vie.

La place qu'occupe la chirurgie palliative dans cette anomalie est importante, notamment chez les patients avec une fonction ventriculaire droite altérée. Néanmoins, malgré le challenge que représente la reconstruction chirurgicale de l'AE, les résultats actuels sont encourageants.

BIBLIOGRAPHIE

- Dolk H, Loane M, Garne E. Congenital heart defects in Europe: prevalence and perinatal mortality, 2000 to 2005. *Circulation* 2011;**123**:841-9.
- Attenhofer Jost CH, Connolly HM, Edwards WD, et al. Ebstein's anomaly - review of a multifaceted congenital cardiac condition. *Swiss Med Wkly* 2005;**135**:269-81.
- Ebstein W. Ueber einen sehr seltenen Fall von Insuffizienz der Valvula tricuspidalis, bedingt durch eine angeborene hochgradige Missbildung derselben. *Arch Anat Physiol Wissenschaftliche Med* 1866;**33**:238-54.
- Edwards WD. Embryology and pathologic feature of Ebstein's anomaly. *Prog Pediatr Cardiol* 1993;**2**:5-15.
- Attenhofer Jost CH, Connolly HM, Dearani JA, et al. Ebstein's anomaly. *Circulation* 2007;**115**:277-85.
- Oosthoek PW, Wenink AC, Vrolijk BC, et al. Development of the atrioventricular valve tension apparatus in the human heart. *Anat Embryol (Berl)* 1998;**198**:317-29.
- Rosenmann A, Arad I, Simcha A, et al. Familial Ebstein's anomaly. *J Med Genet* 1976;**13**:532-5.
- DW Benson, GM Silberbach, Kavanaugh-McHugh A, et al. Mutation in the cardiac transcription factor NKX2.5 affect diverse cardiac developmental pathways. *J Clin Invest* 1999;**104**:1567-73.
- Postma AV, van Engelen K, van de Meerakker J et al. Mutations in the sarcomere gene MYH7 in Ebstein anomaly. *Circ Cardiovasc Genet* 2011;**4**:43-50.
- Pepeta L, Clur SA. Ebstein's anomaly and Down's syndrome. *Cardiovasc J Afr* 2013;**24**:382-4.
- Dearani JA, Mora BN, Nelson TJ, et al. Ebstein anomaly review: What's now, what's next? *Expert Rev Cardiovasc Ther* 2015;**13**:1101-9.
- Altun G, Babaoglu K, Binnetoglu K, et al. Functional pulmonary atresia in newborn with normal intracardiac anatomy: successful treatment with inhaled nitric oxide and pulmonary vasodilators. *Ann Pediatr Cardiol* 2013;**6**:83-6.
- Allan LD, Sharland GK, Milburn A, et al. Prospective diagnosis of 1,006 consecutive cases of congenital heart disease in the fetus. *J Am Coll Cardiol* 1994;**23**:1452-8.
- Suneja A, Nalini, Agarwal N, et al. Fetal Ebstein anomaly - a rare cause of non-immune hydrops. *Indian J Pediatr* 1996;**63**:812-5.
- Celermajer DS, Cullen S, Sullivan ID, et al. Outcome in neonates with Ebstein's anomaly. *J Am Coll Cardiol* 1992;**19**:1041-46.
- Kim MJ, Yu JJ, Kang SY, et al. Comparison of the offset distance of the tricuspid septal leaflet in neonates with Ebstein's anomaly and neonates with pulmonary atresia with intact ventricle septum. *Cardiol Young* 2015;**25**:129-36.
- Baumgartner H, Bonhoeffer P, De Groot NMS, et al. Task force on the management of grown-up congenital heart disease of the European Society of Cardiology (ESC). ESC Guidelines for the management of grown-up congenital heart disease (new version 2010). *Eur Heart J* 2010;**31**:2915-57.
- Hadeed K, Hascoet S, Dulac Y, et al. Tethering of tricuspid valve resulting from aberrant tendinous cords mimic Ebstein's anomaly, three-dimensional echocardiography approach. *Echocardiography* 2014;**31**:E136-7.
- Seghaye MC. Management of children with congenital heart defect: state of the art and future prospects. *Future Cardiol* 2017;**13**:65-79.
- Khairy P, Marelli AJ. Clinical use of electrocardiography in adults with congenital heart disease. *Circulation* 2007;**116**:2734-46.
- Attenhofer Jost CH, Connolly HM, Scott CG, et al. Increased risk of possible paradoxical embolic events in adults with Ebstein anomaly and severe tricuspid regurgitation. *Congenit Heart Dis* 2014;**9**:30-7.
- Mahdavi H, Vijayalakshmi IB. Role of radiography in congenital heart diseases, in Vijayalakshmi Ed. *A comprehensive approach to congenital heart diseases*. Jaypee Brothers Medical Publishers, New Delhi, 2013, 190-202.
- Celermajer DS, Bull C, Till JA, et al. Ebstein anomaly: presentation and outcome from fetus to adult. *J Am Coll Cardiol* 1994;**23**:170-6.

24. Alipour MS, Shadkhoo G, Tarbiat C. Congenital pulmonary valvular and infundibular stenosis complicating Ebstein's anomaly of the tricuspid valve. *Jpn Heart J* 1980;**21**:883-90.
25. Attenhofer Jost CH, Tan NY, Hassan A, et al. Sudden death in patients with Ebstein anomaly. *Eur Heart J* 2018;**39**:1970-77a.
26. Knott-Craig CJ, Goldberg SP, Ballweg JA, et al. Surgical decision making in neonatal Ebstein's anomaly: an algorithm approach based on 48 consecutive neonates. *World J Pediatr Congenit Heart Surg* 2012;**3**:16-20.
27. Starnes VA, Pitlick PT, Bernstein D, et al. Ebstein's anomaly appearing in the neonate. A new surgical approach. *J Thorac Cardiovasc Surg* 1991;**101**:1082-7.
28. De Leval MR, Mckay R, Jones M, et al. Modified Blalock-Taussig shunt. Use of subclavian artery orifice as flow regulator in prosthetic systemic-pulmonary artery shunts. *J Thorac Cardiovasc Surg* 1981;**81**:112-9.
29. Glenn WWL. Circulatory bypass of the right side of the heart. *N Engl J Med* 1958;**259**:117-20.
30. Sano S, Ishino K, Kawada M, et al. Total right ventricular exclusion procedure: an operation for isolated congestive right ventricular failure. *J Thorac Cardiovasc Surg* 2002;**123**:640-7.
31. Carpentier A, Chauvaud S, Macé L, et al. A new reconstructive operation for Ebstein's anomaly of the tricuspid valve. *J Thorac Cardiovasc Surg* 1988;**96**:92-101.
32. Da Silva JP, Baumgratz JF, Da Fonseca L, et al. The cone reconstruction of the tricuspid valve in Ebstein's anomaly. The operation: early and midterm results. *J Thorac Cardiovasc Surg* 2007;**133**:215-23.

Les demandes de tirés à part doivent être adressées au Pr M.-C. Seghaye, Département de Pédiatrie, Cardiologie Pédiatrique, CHU Liège, Belgique.
Email : mcseghaye@chuliege.be