

LE CAS CLINIQUE DU MOIS

Hématocolpos : un diagnostic méconnu d'imperforation hyménéale

M. JASON (1), X. CAPELLE (2), J. RAQUET (3), F. KRIDELKA (4)

RÉSUMÉ : L'imperforation de l'hymen est une malformation congénitale relativement rare. L'hématocolpos, qui désigne l'accumulation progressive de sang menstruel dans la cavité vaginale, en est la manifestation la plus fréquente à l'adolescence. Il se traduit cliniquement par une cryptoménorrhée douloureuse et, plus rarement, par un syndrome de masse pelvien. Le diagnostic est facile et, avant tout, clinique. L'échographie et la résonance magnétique nucléaire sont les examens complémentaires de choix pour déceler d'éventuelles malformations génito-urinaires associées. Le traitement consiste en une hyménéotomie.

MOTS-CLÉS : Hymen - Hématocolpos - Malformations génito-urinaires

HEMATOCOLPOS : AN UNAPPRECIATED DIAGNOSIS OF HYMEN IMPERFORATION

SUMMARY : The imperforation of the hymen is a relatively rare congenital malformation. It usually manifests itself in adolescence by a hematocolpos. Hematocolpos is the vaginal retention of menstrual blood at puberty. It results clinically in painful amenorrhea and more rarely in a pelvic mass syndrome. The diagnosis is easy, it is primarily clinical. Pelvic ultrasound and nuclear magnetic resonance are the complementary examinations to be performed as a preoperative assessment and to detect any associated genito-urinary malformations.

KEYWORDS : Hymen - Hematocolpos - Genito-urinary malformations

INTRODUCTION

Nous rapportons le cas d'un hématocolpos secondaire à une imperforation hyménéale.

Ce diagnostic est le plus souvent négligé dans la petite enfance. Les médecins pédiatres, urgentistes ou généralistes sont alors consultés en première ligne pour un tableau associant aménorrhée primaire et douleurs abdominales dans la période péri-pubertaire.

CAS CLINIQUE

Une adolescente de quatorze ans consulte le service des urgences pour douleurs abdominales en aggravation depuis plusieurs jours. L'anamnèse révèle une aménorrhée primaire, des douleurs abdomino-pelviennes cycliques évoluant depuis cinq mois et en aggravation depuis peu. La patiente décrit également de la dysurie accompagnée de pesanteur pelvienne ainsi que des épisodes de constipation récurrents.

A l'examen clinique, les paramètres hémodynamiques et staturo-pondéraux sont normaux. Les caractères sexuels secondaires sont présents (stade 4 de Tanner). La palpation abdominale dévoile une masse pelvienne ferme et sensible atteignant l'ombilic. La biologie

sanguine et l'analyse urinaire sont normales. L'échographie abdominale met en évidence une masse pelvienne uniloculaire de 18 x 14 x 9 cm à contenu hématique, située entre la vessie et l'utérus qui est refoulé en position céphalique. L'examen utéro-annexiel montre un statut post-pubertaire normal. On note une fine lame liquidienne dans le cul-de-sac de Douglas (Figure 1). L'examen gynécologique permet de confirmer le diagnostic d'imperforation hyménéale accompagnée d'hématocolpos (Figure 2).

Un drainage par hyménéotomie sous anesthésie générale est effectué et environ 1 litre de liquide hématique est récolté (Figure 3). Les suites postopératoires sont simples. Une résonance magnétique nucléaire est réalisée à distance qui permet d'écartier d'éventuelles malformations génito-urinaires et/ou ano-rectales ainsi que des complications de type endométriose pelvienne.

DISCUSSION

La prévalence de l'imperforation hyménéale est de 0,1 % (1). Le caractère familial est exceptionnel. L'hymen dérive de l'interface entre le sinus uro-génital et les canaux de Müller qui fusionnent pour former l'utérus. Il est composé de deux lames épithéliales interposées par du tissu conjonctif qui dégénère partiellement au cours du cinquième mois *in utero*, faisant communiquer la lumière vaginale avec le vestibule. L'imperforation hyménéale pourrait être due à un défaut d'apoptose ou à un milieu hormonal inapproprié (2). La puberté est la période la

(1) Assistant, (2) Chef de Clinique (4) Professeur, Chef de Service, Service de Gynécologie-Obstétrique, CHU de Liège, Notre-Dame des Bruyères, Grivegnée, Belgique.

(3) Etudiante, Université de Liège, Belgique.

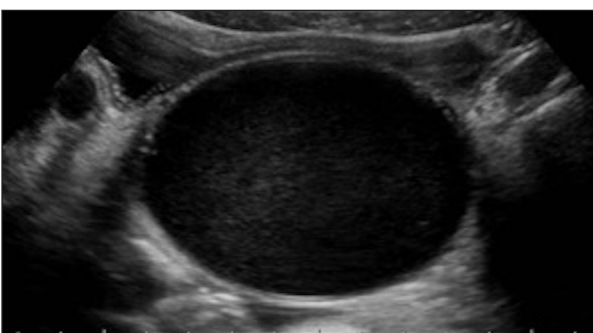
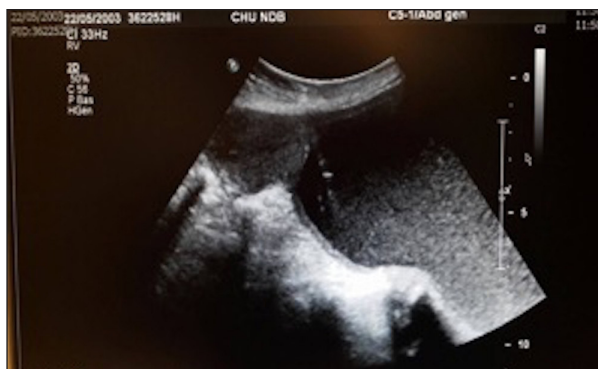

Figure 1. Hématocolpos, aspects échographiques : coupe sus-pubienne (A) sagittale (utérus refoulé par hématocolpos) et (B) transversale.

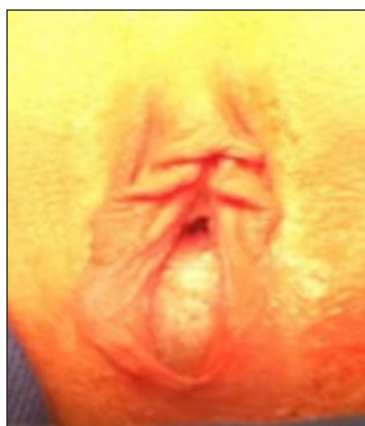

Figure 2. Imperforation hyménéale (image pré-opératoire).

plus propice de découverte d'un hématocolpos secondaire à l'imperforation de l'hymen.

Les caractères sexuels secondaires sont présents, contrastant avec une aménorrhée primaire. Le tableau clinique typique est dominé par des douleurs pelviennes médianes cycliques qui peuvent parfois prendre un caractère pseudo-appendiculaire, parfois accompagnées de lombo-sciatalgies. Un syndrome de masse pelvienne peut, en cas d'hématométrie volumineuse, provoquer des complications urologiques et/ou digestives telles que rétention urinaire, dysurie, hydronéphrose ou constipation (3).

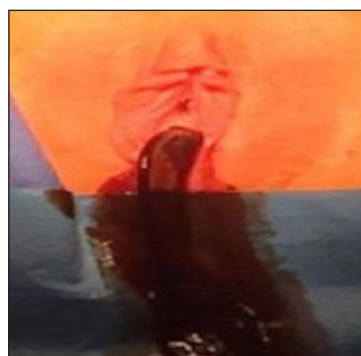


Figure 3. Image peropératoire montrant la vidange de l'hématocolpos

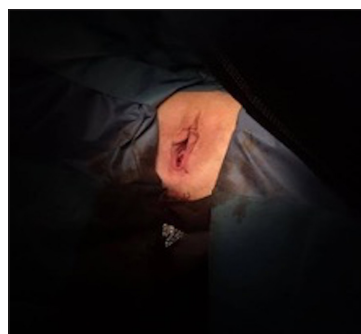


Figure 4. Aspect post-opératoire de l'introitus après hyménéotomie

Le diagnostic d'hématocolpos est clinique. Il est posé lors de l'examen gynécologique; à l'inspection du vestibule, on observe une membrane intacte, semi-transparente, bombante et bleutée (1, 3). L'échographie pelvienne et la résonance magnétique nucléaire, de par leur innocuité chez l'adolescente, sont non seulement utiles pour confirmer le diagnostic en cas de doute, mais aussi pour démasquer d'éventuelles malformations ou complications associées (1).

Les malformations à rechercher systématiquement lors de la découverte d'une imperforation hyménéale sont de type génital (duplication utéro-vaginale), néphro-urinaire (malformations urinaires, agénésie, dysplasie ou hypoplasie rénales) et ano-rectal (1). Rarement, on distingue le syndrome de Herlyn Werner Wunderlich avec un hémivagin borgne, une duplication utérine ainsi qu'une agénésie rénale homolatérale (4).

Les complications associées à l'hématocolpos sont les infections (endométrite, salpingite, abcès tubo-ovarien) et l'endométriose pelvienne favorisée par les menstruations rétrogrades. Ces complications ont un impact sur la fertilité future de l'adolescente.

Le diagnostic de l'imperforation hyménéale peut être suspecté *in utero* via l'échographie obstétricale. Une rétention vaginale et utérine de sécrétions cervico-vaginales stimulées par

les oestrogènes maternels réalise un tableau d'hydroméocolpos. Un dépistage peut être réalisé à la naissance par une simple inspection du vestibule vulvaire.

Le traitement de l'imperforation hyménéale est, avant tout, chirurgical. Il consiste en une hyménéotomie. Il a pour but de drainer l'hématocolpos et de rétablir l'écoulement vaginal. Plusieurs incisions ont été décrites : incisions verticales, en T, en croix, radiaires et circonférentielles (5). Les incisions circonférentielles sont à éviter car elles entraînent une sténose orificielle, source de dyspareunie. L'hyménéotomie doit répondre à deux impératifs : respecter les orifices des glandes de Bartholin et favoriser la désolidarisation uréthro-hyménéale. De plus, il est recommandé de ne pas exercer de pression utérine lors de la vidange afin de ne pas favoriser de reflux tubaire responsable d'endométriose pelvienne. Une antibiothérapie est prescrite dans le décours opératoire afin d'éviter toute complication infectieuse (1). Une consultation post-menstruelle est envisagée pour s'assurer de l'absence de sténose et attester de la cicatrisation hyménéale (6).

BIBLIOGRAPHIE

1. Salvat J, Slamani L.— Hématocolpos. *J Gynecol Obstet Biol Reprod*, 1998, **27**, 396-402.
2. Saxena AK.— *Pediatric imperforate hymen*, 2016 Medscape. En ligne : <https://emedicine.medscape.com/Drugs&Diseases/Pediatrics/surgery> - Consulté le 20 janvier 2017.
3. Ben Salem A, Yahyaoui S, Messoud A, et al.— Masse pelvienne chez une jeune fille : penser à l'hématocolpos : case report. *Pan Afr Med J*, 2014, **1784**, 3760.
4. Bhoil R, Ahluwalia A, Chauchan N.— Herlyn Werner Wunderlich syndrome with hematocolpos : an unusual case report of full diagnostic approach and treatment. *Int J Fertil Steril*, 2016, **10**, 138-140.
5. Mou JWC, Tang PMY, Chan KW, et al.— Imperforate hymen : cause of lower abdominal pain in teenage girls : case report. *Singapore Med J*, 2009, **50**, 378-379.
6. Yanza MC, Sépou A, Nguembi E, et al.— Hymen imperforé : diagnostic négligé à la naissance, urgence chirurgicale à l'adolescence. *Forum Med Suisse*, 2003, **44**, 1063-1065.

Les demandes de tirés à part doivent être adressées au Dr X. Capelle, Service de Gynécologie-Obstétrique, CHU de Liège, Site NDB, 4030 Grivegnée, Belgique.
Email : xavier.capelle@skynet.be