

CAS CLINIQUE

DIASTÉMATOMYÉLIE DÉCELÉE À L'ÂGE ADULTE

GRAILET F (1), MAILLARD B (2), TOMASELLA M (2), BETHLEN S (2), KAUX JF (2)

RÉSUMÉ : Nous rapportons le cas d'une patiente de 35 ans, présentant des lombocruralgies gauches chroniques dans un contexte post-traumatique, avec découverte fortuite au scanner lombaire d'une anomalie congénitale. Le diagnostic de diastématomyélie, non exceptionnel *in utero*, est rare à l'âge adulte et repose sur la réalisation d'un bilan iconographique. Nous exposerons les principales malformations associées qui pourraient faire suspecter ce diagnostic de diastématomyélie. La prise en charge ne fait pas encore l'objet d'un consensus et peut, si elle est mal orchestrée, se grever d'une détérioration neurologique invalidante.

MOTS-CLÉS : *Diastématomyélie de type 1 - Dysraphisme spinal - Malformation congénitale de la moelle épinière*

DIASTEMATOMYELIA DISCOVERED IN ADULTHOOD

SUMMARY : We report a case of a 35-year-old woman with recurrent lumbar pain and left cruralgia in a post-traumatic context, for which the scanner had made possible the fortuitous diagnostic of a congenital anomaly. The diagnosis of diastematomyelia, which is more frequent *in utero*, is rare in adulthood and results from the implementation of an iconographic assessment. We will present the major malformations that are associated with diastematomyelia and which could evoke the presence of this malformation. The management of the anomaly is still controversial and can lead, if not done properly, to invalidating neurological deteriorations.

KEYWORDS : *Diastematomyelia type 1 - Spinal dysraphism - Split cord malformation*

INTRODUCTION

La diastématomyélie (DM) représente 3,8 % des dysraphies spinales (1). Elle est donc une anomalie congénitale rare dont le diagnostic est le plus souvent posé *in utero*. Nous présentons l'histoire clinique d'une patiente chez qui le diagnostic a été posé à l'âge adulte suite à des examens réalisés dans le cadre d'une exploration pour lombalgie et cruralgie exacerbées après un traumatisme. Cette pathologie est discutée à la lumière des quelques données de la littérature.

CAS CLINIQUE

Une femme âgée de 35 ans, architecte, se présente à la consultation de médecine physique et réadaptation, en 2019, pour des lombocruralgies gauches chroniques, apparues suite à un accident de roulage avec impact postéro-antérieur en 2015. Elle décrit la douleur lombaire comme étant diffuse, persistante, responsable de troubles du sommeil, soulagée par la mobilisation et majorée par la position assise ou le décubitus prolongés. Il n'y a pas de systématisation horaire de cette douleur au cours de la journée, d'impulsivité à la manœuvre de Valsalva, ni de raideur matinale. Il n'y a pas de

notion de fièvre, ni de plainte génito-urinaire. La patiente se plaint également d'une douleur d'allure neuropathique, décrite comme une brûlure, siégeant à la face antérolatérale de la cuisse gauche. La patiente a bénéficié de 18 séances de rééducation depuis l'accident, qui se sont révélées inefficaces. Les antécédents médico-chirurgicaux se résument à une salpingectomie pour grossesse extra-utérine en 2018.

A l'inspection, il n'y a pas d'anomalie des téguments lombaires. Cliniquement, il n'y a pas de boiterie et la marche aux 3 modes est correctement réalisée. La patiente rapporte des dysesthésies à la face antérolatérale de la cuisse gauche, avec un signe de Tinel positif à l'émergence du nerf fémorocutané latéral sous le ligament inguinal gauche. Il n'y a pas de déficit sensitivomoteur. Les réflexes ostéotendineux patellaires et calcanéens sont vifs et symétriques. Le testing musculaire analytique des membres inférieurs est sans particularité. Les manœuvres de Lasègue et de Léri sont négatives bilatéralement. Il n'y a pas d'exacerbation des plaintes lors de la compression des points de Valleix. La palpation en regard des apophyses épineuses est sensible en L4, L5 et S1, tandis que les articulations sacro-iliaques sont indolores à la palpation.

A ce stade, l'anamnèse et la clinique suggèrent plutôt la présence de lombalgie chronique associée à une méralgie paresthésique gauche. Il est donc décidé de compléter le bilan par un examen électrophysiologique (ENMG) des membres inférieurs et un scanner lombaire. L'ENMG démontre une asymétrie significative des potentiels sensitifs des nerfs fémorocutané

(1) Faculté de Médecine, ULiège, Belgique.

(2) Service de Médecine physique, réadaptation fonctionnelle et traumatologie du sport, CHU Liège, Belgique.

latéral et fibulaire superficiel gauches. Il n'existe pas d'argument en faveur d'une atteinte radiculaire L4, L5 ou S1 gauche, ce qui plaide donc pour une méralgie paresthésique. Le scanner met en évidence (Figure 1) :

- de manière fortuite, une anomalie congénitale de L4, avec une fine cloison osseuse médiane sagittale s'insérant au tiers supérieur du mur postérieur du corps vertébral, séparant le fourreau dural en deux hémicordes : DM de type I.
- une fusion incomplète de l'arc postérieur de L4, plus marquée encore en L5 et S1 : *spina bifida occulta*.
- la présence d'un processus mixte de 3 cm de diamètre entre la double apophyse épineuse de L4, comportant des zones graisseuses.
- une arthrose postérieure L4-L5, L5-S1 et sévère en L5-S1 gauche.

Une IRM (Figure 2) est réalisée afin de s'assurer de l'absence de myélopathie dans ce

contexte de DM. Cet examen permettra d'objectiver, en plus de ce qui fut précédemment décrit :

- la présence d'une moelle basse attachée avec un cône terminal se situant en L4.
- l'ampleur de la division de moelle qui s'étend depuis le niveau L1-L2 jusque sous l'éperon osseux sagittal médian de L4.

Actuellement, la patiente poursuit des séances de rééducation en thérapie manuelle qui s'avèrent être efficaces, avec une symptomatologie bien endiguée, notamment grâce à des exercices réalisés au domicile ainsi qu'une activité physique de type HIIT («High Intensity Interval Training») à raison de 2 fois par semaine. La prise de Zaldiar 1 fois par jour et de diazépam 5 mg de façon occasionnelle est maintenue et semble également améliorer l'état clinique. Une IRM cervicodorsale devrait être réalisée, à la recherche d'une éventuelle malformation associée.

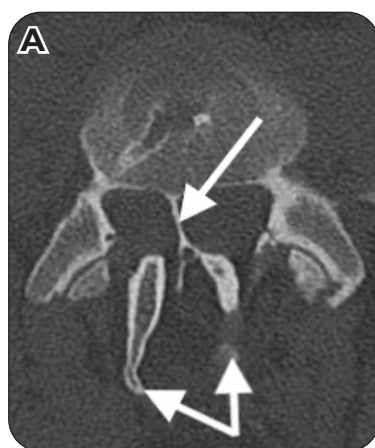


Figure 1. Scanner. (A) Coupe transversale au niveau du tiers supérieur de L4. (B) Coupe sagittale médiane montrant en partie la cloison ostéocartilagineuse au départ de L4, le processus mixte interapophysaire et la *spina bifida*.

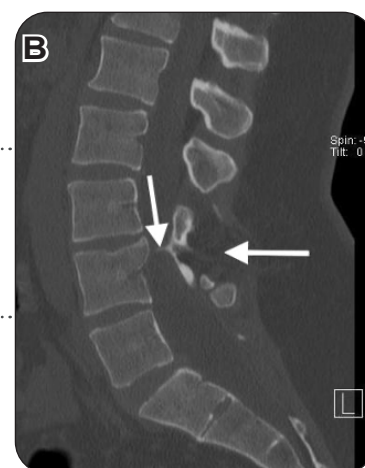
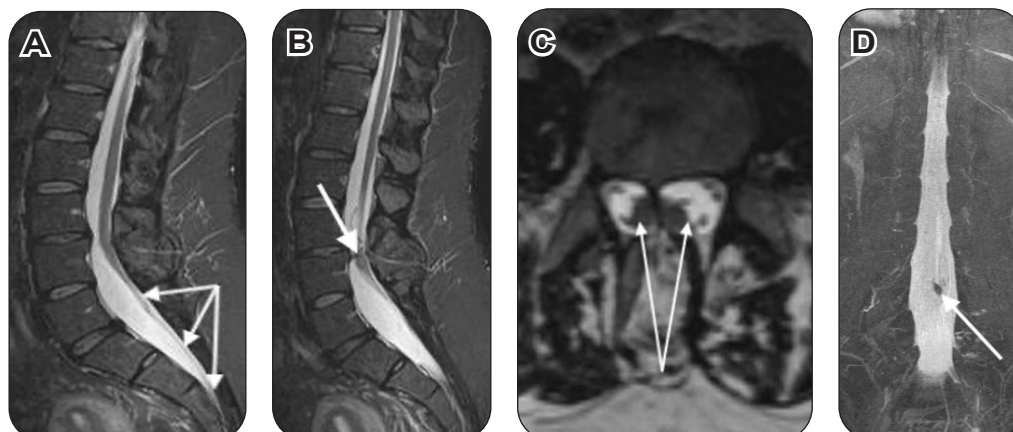


Figure 2. IRM. (A) Séquence T2, coupe sagittale : moelle basse attachée. (B) Séquence T2, coupe sagittale : visualisation partielle de la cloison ostéocartilagineuse au tiers supérieur du mur postérieur de L4. (C) Reconstruction multiplanaire, coupe transversale en L4 : visualisation des deux cordons de moelle. (D) Reconstruction MIP, vue postérieure : mise en évidence de l'éperon ostéocartilagineux au départ de L4.



DISCUSSION

La DM se développe entre la troisième et la quatrième semaine *in utero* et consiste en un défaut de fermeture du canal neural. Le diagnostic est, dans la grande majorité des cas, posé en période prénatale, si l'échographie est réalisée avec un focus postérieur du fœtus (2). Selon la classification de Pang et coll. (3), deux types de DM sont à distinguer :

- le type I (40-50 %) qui reprend les moelles fendues contenues dans des sacs durs différents et séparées par une cloison ostéocartilagineuse;
- le type II (50-60 %) où les deux hémimoelles sont contenues dans le même sac dural et sans processus rigide divisant les deux cordons. La malformation peut toucher n'importe quel niveau du rachis, mais est plus fréquente aux niveaux lombaire, lombosacré et thoracolombaire (4).

La prédominance selon le sexe varie selon les auteurs, mais reste toujours féminine : de 1,8 (3) de sex-ratio, jusqu'à 3 (5). Étant donné la rareté de cette malformation, il est difficile d'établir une prévalence et une incidence exactes. Cependant, une récente étude (6) américaine rétrospective de niveau d'évidence 3 et incluant 12.039.432 patients, donne une incidence qui s'élève à 6,2 nouveaux cas pour 100.000 naissances (à savoir 0,0062 %). De plus, elle mentionne la DM comme étant l'anomalie congénitale de la moelle la plus fréquemment associée à d'autres anomalies; ainsi, 70 % des cas présentaient au moins une malformation associée.

Anderson et coll. (1994) (2) rapportent une incidence à 0,06 %, en incluant 10.070 patients de Nouvelle-Zélande entre 1989 et 1991. Les malformations fréquemment associées sont :

- au niveau de la moelle (1) : moelle basse attachée, hydromyélie, lipome, myéломéningocèle, filum épais, kyste dermoïde;
- des troubles cutanéotrophiques (7) : hyperpilosité, *naevus* ou hyperpigmentation, hémangiome capillaire, sinus dermique;
- au niveau squelettique (3) : scoliose, *spina bifida*, fusion/anomalie de vertèbres.

Le mode de découverte de cette pathologie à l'âge adulte (8) repose, le plus fréquemment, sur l'apparition de douleurs (avec ou sans irradiation radiculaire). Cependant, des troubles sensitivomoteurs peuvent être les premiers signes, tout comme des troubles sphinctériens/sexuels. Il est intéressant de remarquer qu'une proportion non négligeable de découvertes fortuites, autopsiques ou préopératoires, a été relevée. De nombreux cas resteront donc asymptomatiques et non diagnostiqués (8).

La patiente faisant l'objet de ce cas clinique présente donc, d'une part, une meralgie parésithésique gauche et, d'autre part, des lombalgies fonctionnelles non déficitaires. Il est difficile d'imputer ces plaintes seulement à la DM, d'autant plus que les examens complémentaires réalisés ont démontré concomitamment la présence de phénomènes arthrosiques, ainsi qu'une moelle basse attachée. Cependant, il est intéressant de noter que la DM peut se manifester cliniquement suite à un facteur précipitant : étirement lors d'un exercice physique en flexion-extension, traumatisme intrinsèque ou extrinsèque, positions statiques maintenues. Cette relation est à mettre en lien avec l'histoire de la patiente, qui, rappelons-le, a vu ses plaintes s'initier suite à un accident de roulage 4 ans auparavant.

Il est donc important de prendre en charge ces différentes entités de manière globale, en s'adaptant et intégrant les différentes problématiques. Il n'existe pas à l'heure actuelle de consensus et la gestion de cette pathologie reste contestée. Plusieurs études récentes (4, 9) recommandent une prise en charge chirurgicale prophylactique systématique, même en l'absence de tout symptôme, dont la plus grande série rapportée à ce jour (4) est réalisée sur 254 patients. Ce point de vue est rejoint par Sinha et coll. (10), qui, en analysant rétrospectivement une cohorte de 203 patients, prétendent que le risque de développer des déficits neurologiques augmente avec l'âge.

Cependant, une attitude plus réservée est prônée par différents auteurs qui se verront proposer un acte chirurgical uniquement lorsqu'il existe une symptomatologie neurologique évolutive ou l'association d'une autre malformation, lorsqu'il s'agit d'un enfant ou jeune adolescent ou en cas de rachialgies irradiant ou non dans les membres inférieurs (7).

CONCLUSION

La DM est une pathologie rare et sa découverte à l'âge adulte l'est encore davantage. Les progrès réalisés en imagerie et l'accessibilité croissante à celle-ci pourront, sans aucun doute, amener à une meilleure étude de cette malformation. Le diagnostic doit être évoqué chez tout patient présentant une des malformations fréquemment associées citées précédemment. Une prise en charge chirurgicale devrait être étudiée et analysée chez chaque patient afin de prévenir une éventuelle détérioration, ce qui permettra de diminuer, voire abolir, toute morbidité.

BIBLIOGRAPHIE

1. Ozturk E, Sonmez G, Mutlu H, et al. Split-cord malformation and accompanying anomalies. *J Neuroradiol* 2008;**35**:150-6.
2. Anderson NG, Jordan S, MacFarlane MR, et al. Diastematomyelia : diagnosis by prenatal sonography. *Am J Roentgenol* 1994;**163**:911-4.
3. Pang D, Dias MS, Ahab-Barmada M. Split cord malformation: Part I : a unified theory of embryogenesis for double spinal cord malformations. *Neurosurgery* 1992;**31**:451-80.
4. Mahapatra A, Gupta D. Split cord malformations : a clinical study of 254 patients and a proposal for a new clinical-imaging classification. *J Neurosurg* 2005;**103**:531-6.
5. Carter CO. Spinal dysraphism: genetic relation to neural tube malformations. *J Med Genet* 1976;**13**:343-50.
6. Passias PG, Poorman GW, Jalai CM, et al. Incidence of congenital spinal abnormalities among pediatric patients and their association with scoliosis and systemic anomalies. *J Pediatr Orthop* 2019;**39**:e608-e13.
7. Cheng B, Li FT, Lin L. Diastematomyelia : a retrospective review of 138 patients. *J Bone Joint Surg Br* 2012;**94**:365-72.
8. Guilloton L, Allary M, Jacquin O, et al. Split cord malformation (diastematomyelia) presenting in two adults : case report and review of the literature. *Rev Neurol* 2004;**12**:1180-6.
9. Ersahin Y, Mutluer S, Kocaman S, et al. Split spinal cord malformations in children. *J Neurosurg* 1998;**88**:57-65.
10. Sinha S, Agarwal D, Mahapatra A. Split cord malformations : an experience of 203 cases. *Child Nerv Syst* 2006;**22**:3-7.

Les demandes de tirés à part doivent être adressées au Dr F. Grailet, Service de Médecine physique, réadaptation fonctionnelle et traumatologie du sport, CHU Liège, Belgique.
Email : f.grailet@student.uliege.be