

Akut kardiyovasküler bakımda ekokardiyografinin kullanımı: Avrupa Kardiyovasküler Görüntüleme Birliği ile Akut Kardiyovasküler Bakım Birliği'nin önerileri

Patrizio Lancellotti^{1*}, Susanna Price^{2*}, Thor Edvardsen³, Bernard Cosyns⁴, Aleksandar N. Neskovic⁵, Raluca Dulgheru¹, Frank A. Flachskampf⁶, Christian Hassager⁷, Agnes Pasquet⁸, Luna Gargani⁹, Maurizio Galderisi¹⁰, Nuno Cardim¹¹, Kristina H. Haugaa³, Arnaud Ancion¹, Jose-Luis Zamorano¹², Erwan Donal¹³, Hector Bueno¹⁴, Gilbert Habib¹⁵

¹Kardiyoloji Bakım Ünitesi, Liej Üniversite Hastanesi, GIGA Kardiyovasküler Bilimler, Kardiyoloji Bölümü, CHU Sart Tilman, Liej, Belçika; ²Erişkin Yoğun Bakım Ünitesi, Royal Brompton Hastanesi, Londra, İngiltere; ³Kardiyoloji Anabilim Dalı, Oslo Üniversite Hastanesi ve Oslo Üniversitesi, Oslo, Norveç; ⁴Ziekenhuis Üniversitesi VUB, Centrum Voor Hart-en Vaatziekten (CHVZ), Brüksel, Belçika; ⁵CenterZemun Klinik Hastanesi, Belgrad Üniversitesi Tıp Fakültesi, Belgrad, Sırbistan; ⁶Uppsala Üniversitesi, Institut för Medicinska Vetenskaper, Akademiska Sjukhuset, Ingang 40, Plan 5, 75185 Uppsala, İsveç; ⁷Kardiyoloji Bölümü, Kopenhag Üniversitesi, Danimarka; ⁸Kardiyoloji Bölümü, Louvain Katolik Üniversitesi, Saint-Luc Klinik Üniversitesi, Brüksel, Belçika; ⁹Klinik Fizyoloji Enstitüsü, Ulusal Araştırma Konseyi, Pisa, İtalya; ¹⁰Translasyonel Tıp Bilimleri Bölümü, Federico II Üniversite Hastanesi, Napoli, İtalya; ¹¹Ekokardiyografi laboratuvarı, Luz Hastanesi, Lizbon, Portekiz; ¹²Ramon y Cajal Hastanesi, Alcalá Üniversitesi, Madrid, İspanya; ¹³Kardiyoloji Anabilim Dalı, CHU Rennes ve LTSI, Rennes-1 Üniversitesi, Fransa; ¹⁴Kardiyoloji Bölümü, Gregorio Maranon Üniversite Hastanesi, Madrid, İspanya; ¹⁵ve Aix-Marseille Üniversitesi, Marsilya, Fransa; APHM, La Timone Hastanesi, Kardiyoloji Kliniği, Marsilya, Fransa.

Çevrimiçi yayım-baskı öncesi 6 Kasım 2014

Ekokardiyografi, modern acil servis ve kritik bakım ünitelerinde çalışan pratisyen hekimlerin kullanabileceği en güçlü tanısal ve monitorizasyon araçlarından biridir. Günümüzde Avrupa Kardiyovasküler Görüntüleme ve Akut Kardiyovasküler Bakım Topluluklarının ekokardiyografinin akut kardiyovasküler bakımda kullanımına özgül önerileri eksiktir. Bu dökümanda, özellikle akut göğüs ağrısı, akut kalp yetmezliği, kalp tamponadı şüphesi, miyokart enfarktüsü komplikasyonları, endokardit dahil akut kalp kapağı hastalıkları, çıkan aortun akut hastalıkları ve girişim sonrası gelişen komplikasyonlar gibi akut kardiyak olay geçiren hastalarda ekokardiyografinin pratik kullanımı anlatılmıştır. Diğer akut kardiyovasküler bakım senaryolarında, ekokardiyografiyi ilgilendiren özgül durumlar da ayrıca anlatılmıştır.

Anahtar kelimeler Akut kardiyovasküler bakım • Durumu kritik hastalar • Ekokardiyografi • Öneriler

Giriş

Ekokardiyografi, modern acil servis ve kritik bakım ünitelerinde çalışan pratisyen hekimlerin kullanabileceği en güçlü tanısal ve monitorizasyon araçlarından biridir ve akut kardiyovasküler hastalığı olan hastaların yönetiminde sağladıkları esastır. Ekokardiyografi hastanın tüm izlemi boyunca önemli bilgiler sağlayabilir, hastane öncesi dönemde tedaviyi %60-80 oranında değiştirdiği, acil odasında tanının doğruluğunu ve verimliliğini geliştirdiği, yoğun bakım hastalarında açıklanamayan hipotansiyonun nedenini %48 oranında ortaya çıkardığı ve pulmoner arter kateterizasyonuna ek bilgiler sağladığı gösterilmiştir. Ekokardiyografi, artık

akut miyokart enfarktüsünün (AME) evrensel tanımına ve kardiyak arrestin tedavisini konu alan uluslararası kılavuzlara dahil edilmiştir. Kritik bakım durumunda ekokardiyografi, kardiyak çıktının ölçüm ve monitorizasyonunda, kardiyak fizyoloji ve koroner perfüzyon anormalliklerinin belirlenmesinde kullanılabilir ve aynı zamanda tanıya yönelik daha standart anatomik bilgilerin elde edilmesini sağlar. Ekokardiyografinin potansiyel kullanım amacı aşikar olmasına rağmen, şu anda Avrupa Kardiyovasküler Görüntüleme Birliğinin (EACVI) ve Akut Kardiyovasküler Bakım Birliğinin (ACCA) akut kardiyak bakımda ekokardiyografinin özgül kullanımına yönelik önerileri yoktur. Bu dökümanda, özellikle

*Yazışma adresleri: P Lancellotti, Kardiyoloji Bölümü, Üniversite Hastanesi, Liej Üniversitesi, CHU Sart Tilman, 4000 Liej, Belçika, E-posta: plancellotti@chu.ulg.ac.be/ S Price, Erişkin Yoğun Bakım Ünitesi, Royal Brompton Hastanesi, Sidney Caddesi, Londra SW3 6NP, UK. E-posta: s.price@rnh@nhs.uk

Çeviren: Dr Didem Oğuz, Gözden geçiren: Doç Dr Bahar Pirat

Avrupa Kardiyoloji Derneği adına yayımlanmıştır. Tüm hakları saklıdır. © Yazar 2014. İzin için lütfen e-posta: journals.permission@oup.com adresine başvurunuz.

akut göğüs ağrısı, akut kalp yetmezliği, kalp tamponadı şüphesi, miyokart enfarktüsü komplikasyonları, endokardit dahil akut kalp kapağı hastalıkları, çıkan aortun akut hastalıkları ve girişim sonrası gelişen komplikasyonlar gibi akut kardiyak olay geçiren hastalarda ekokardiyografinin pratik kullanımı anlatıldı. Diğer akut kardiyovasküler bakım senaryolarında, ekokardiyografiyi ilgilendiren özgül durumlar da ayrıca anlatıldı.

Ekokardiyografi görüntüleme çeşitleri

Akut durumlarda görüntülemenin çeşitli zorlukları iyi bir şekilde dokümanite edilmiştir ve hastanın durumu, yüzüstü veya sırtüstü pozisyonda olması, pozitif basınçlı ventilasyonda olması, akciğer zedelenmesi ilgili durumlar (pnömotoraks/pnömomediastinum), travma (baş-boyun, toraks), damaryolu veya drenlerinin bulunması gibi pek çok faktör bunlara dahildir. Dahası ekokardiyografik veri akut/kritik durumdaki hastaya göre yorumlanmalı, böylece ekokardiyografiyi uygulayanın normalde düşünmeyeceği birçok faktör de dahil edilmelidir (Tablo 1). Ayrıca ekokardiyografi uygulayanı daha da zorlayacak zaman açısından kritik durumlar olabilir (kardiyak arrest gibi).

Akut/kritik hasta grubunda görüntüleme tipinin seçimi, olası bir tanıya yönelik sadece o tekniğin özgüllük ve duyarlılığına göre değil, aynı zamanda hastanenin potansiyel uzak bölümlerine olan ulaşımın [ör bilgisayarlı tomografi (BT) veya kardiyak manyetik rezonans (KMR)] riskleri göz önünde bulundurularak yapılır. Bu nedenle ekokardiyografi, 'nokta atışı' görüntüleme tekniği olarak uygulanmasıyla, akut kardiyovasküler bakımda özellikle önemlidir.

Transtorasik ekokardiyografi

Transtorasik ekokardiyografi (TTE) genellikle akut kardiyak durumları değerlendirmede ilk kullanılan görüntüleme yöntemidir.

Tablo 1 Durumu kritik hastalarda ekokardiyografi bulgularını ve yorumlanmasını etkileyebilecek faktörler

Pozitif basınçlı ventilasyon
• Entübasyon/ventilasyon
• Farklı ventilatör teknikleri
• Ayırma
Dolum durumu
İnotropik durum
Metabolik durum
Sedasyonun miyokart işlevi üzerine etkileri
O ₂ ve CO ₂ seviyeleri
Mekanik dolaşım desteği
Ekstrakorporal solunum desteği
Sol ve sağ kalp üzerine farklı etkileri
Solunum desteğinde ventriküller arası etkileşim
Kritik bakım durumunda normal aralığın tanımı
Çoğu hastanın randomize kontrollü çalışmalardan dışlanması

Oldukça yaygın olarak ulaşılabilir, pek çok kardiyolog TTE eğitimi almıştır ve kardiyak acillerle ilgili klinik senaryoların pek çoğunda kullanımı endikedir.¹ Akut kardiyak durumlarda ideal bir TTE çalışması yapılamayabilir ve bu durumda sıklıkla standart olmayan ekokardiyografik görüntüleme ihtiyacı duyulur. Eğer çalışma sadece standart görüntüleme kesitleriyle sınırlanırsa² görüntüleme ve değişen patoloji ve/veya fizyolojinin anlaşılması için çok gerekli bulgular kolaylıkla atlanabilir. Bütün bu zorluklara rağmen, akut kardiyak bakımda yapılan ekokardiyografi olabildiğince kapsamlı olmalı ve tam teşekküllü ekokardiyografi cihazı ile yapılmalıdır.^{2,3} Bu yaklaşım tanı odaklı kardiyak ultrasondan ve/veya cep-boyutlu görüntüleme cihazları ile incelemeyi tamamen ayırt edilmelidir.

Transözofageal ekokardiyografi

Transözofageal ekokardiyografi (TÖE) genellikle tanısal olarak yeterli olmayan transtorasik incelemeyi takiben yapılır. Ancak, akut kardiyak durumlarda eğer TTE görüntülerinin tanısal olmayacağı öngörülüyorsa ve kalp ve/veya büyük damarların özgül yapılarının optimal görüntülenmesinin zorunlu olduğu bazı klinik durumlarda, TÖE ilk seçilecek görüntüleme yöntemi olabilir. Suboptimal TTE görüntülerine güvenmek, bulguların yanlış yorumlanmasına ve sonuçta yanlış tanıya götürülebilir ve bu hastalar için zararlı sonuçlar doğurabilir. Özellikle akut aort sendromlarında, akut kapak yetmezliklerinde, akut protez kapak işlev bozukluklarında, göğüs travması/aort kesisi ve tombüs dışlanması için atriyal fibrilasyon/ durumlarında TÖE zorunludur.⁴ Çalışmalar, hipoksik ve/veya entübasyon ve ventilasyon öncesi kendi havayolunu koruyamayacak hastalarda yapılmamalıdır. Akut ve kritik hasta grubunda, TÖE probunu yutturmadan önce ciddi koagülopati varlığını dışlamak/düzeltilmek gerekir. Eğer zorunlu ise özellikle mekanik kardiyak ve/veya solunum desteği alan hastalarda direkt laringoskopi kullanılarak özefagusa girmek ve olası travmayı en aza indirmek için pediyatrik prob kullanmak uygun olabilir. Çalışma sırasında, TÖE işlemini yapan doktordan bağımsız olarak havayolu ve hemodinami yönetimi, yoğun bakım/ akut kardiyak bakım /anestezi konusunda eğitilmiş bir doktor tarafından yapılmalıdır.

Kontrast ekokardiyografi

Kontrast ekokardiyografi, ikinci nesil kontrast maddeleri ile endokardın daha iyi görüntülenmesini sağlar,⁵ endokard sınırının net olmadığı sol ventrikül (SIV) psödoanevrizması ve kalp içi kitlelerin olduğu hastalarda, sol ventrikül sistolik işlevinin değerlendirilmesinde faydalıdır.^{6,7} Akut kardiyak yetmezlik durumunda, kontrast enjeksiyonu Doppler sinyalini güçlendirir ve görüntü kalitesi kötü olan hastalarda ciddi aort darlığının tespitine yardımcı olur. Aort diseksiyonu tanısını kolaylaştırmak için de kullanılabilir.⁸ Kontrast ajan kullanımının güvenliliği ile ilgili önceki bazı endişeler olsa da, son zamanlarda yayınlanan makalelerde kontrast ajan ile yapılan ekokardiyografik incelemenin kritik hastalar da dahil mortaliteyi arttırmadığı gösterilmiştir.⁹⁻¹² Ajite salin kullanımı, intrakardiyak ve intrapulmoner şant ayırımında ve ekokardiyografi eşliğinde yapılan perikardiyosentez sırasında kanül/drenin yerinin doğruluğunu teyit etmek için faydalı olabilir. Kontrast ekokardiyografinin klinik kullanımının ayrıntıları EACVI önerilerinde bulunabilir.¹³

Akciğer ultrason incelemesi

Akciğer ultrason incelemesi, cep-boyutunda cihazlar da dahil olmak üzere, piyasada bulunan herhangi bir iki-boyutlu ekokardiyografi cihazı ile yapılabilir. Akut dispnenin ayırıcı tanısını yapmada, özellikle pnömotoraks, plevral effüzyonun tanısı/dışlanması ve interstisyel ödemin gösterilmesinde yardımcı olur.^{14,15}

Odaklanmış kardiyak ultrasonu

Probleme odaklanmış kardiyak ultrason (FoCUS) protokolleri,^{16,17} özellikle kardiyak arrest, travma gibi kritik durumlarda, ciddi kardiyak patolojilerin hızla belirlenmesi ve volüm durumunun ve her iki ventrikül işlevinin değerlendirilmesi açısından önerilir. Birçok çalışma göstermiştir ki, FoCUS akut durumlarda karar vermeyi kolaylaştırabilir.¹⁶⁻¹⁸ Ekokardiyografi kardiyak arrestin yönetiminde (yeterli eğitime sahip uygulayıcılar varlığında) önerilmektedir.¹⁸ Ancak, FoCUS her zaman düşünülerek yapılmalı ve yorumlanmalıdır. Çünkü temelde sınırlı olan bu yaklaşım eğer uygulayıcı kısıtlılıklarının farkında değilse, önemli bulguların eksik veya yanlış yorumlanmasına neden olabilir.^{16,19}

Cep-boyutunda görüntüleme cihazları

Cep-boyutunda görüntüleme cihazları, acil serviste hızlı ilk tarama aracı olarak, aynı zamanda koroner ve yoğun bakım ünitesinde fizik muayeneye ek olarak önerilir.²⁰ Bu yeni minyatür ekokardiyografi cihazlarının teknik özellikleri ve görüntü kalitesi; ventrikül ve kapak işlevlerinin, perikart ve plevra sıvısının veya ekstrasvasküler akciğer sıvısının değerlendirilmesinde nitelik açısından (fakat nicelik açısından değil), genellikle yeterlidir. Ancak, uygulayıcının farkında olması gereken bazı önemli kısıtlılıkları vardır ve detaylı ekokardiyografi incelemesinin yerine kullanılmamalıdır.

Yeterlilik seviyesi

Kardiyak açıdan kritik durumdaki hastalarda ekokardiyografi uygulaması (TTE ve TÖE) ve görüntülerin yorumlanması, en azından elektif incelemeleri yapabilecek seviyede yeterlilik ve eğitim gerektirir.²¹ Deneyimli ekokardiyografi uygulayıcısı gerekli bilgiye ulaşmak için genellikle iki tekniği (TTE ve TÖE) dönüşümlü olarak kullanır. Operatör, sıkça değişen hemodinamik destek gibi hastanın patofizyolojik durumunu göz önünde bulundurmalı ve konsültan hekime uygun rehberlik sağlamak için bütün bilgileri sentez etmelidir. TÖE işlemini ve ileri ekokardiyografi tekniklerini uygulamak için, operatör tüm ileri ekokardiyografi eğitimini almış olmalı²¹ ve acil durumda işlemleri yapabilmesi için de ayrıca özel ilave eğitimin olması gerekmektedir. Akut kardiyovasküler sorunlarda, ekokardiyografi incelemesi genellikle acil olarak istendiğinden, bu tip çalışmaların tümünün ekokardiyografide üst düzey yeterliliği olan^{19,21} ve akut/kritik durumlarda ekokardiyografi yorumlama tecrübesi olan uzman bir kardiyolog eşliğinde yapılması önerilir.

Acil durumlarda ekokardiyografi kullanımı ile ilgili prensipler, pratik ve özel durumlardan başka yerde bahsedildi.¹⁹ Özetle; iki seviyede yeterlilik gereklidir: bağımsız operatör seviyesi ve uzman operatör seviyesi.¹⁹ Acil serviste çalışan tüm kardiyologların

teknik olarak yeteneklerini ve deneyimlerini geliştirebilmeleri için düzenli olarak normal eğitimlerine ek kritik veya hayat kurtarıcı durumlarda yapılmış en az 150 ekokardiyografi yorumlamaları ve raporlamaları tavsiye edilir.¹⁹ Yeterli çeşitlilikte vaka olması temeldir ve en az 50 ilave vaka kişisel olarak uygulanmalı, doküman- te edilmeli, ve yakın denetim altında yorumlanmalıdır. Kardiyolog olmayanlar için de bu şartlar temelde aynıdır; ancak belirli acil kardiyovasküler hastalıklar hakkında ek teorik bilgi edinmeleri güçlü olarak tavsiye edilir. Sonografların ve asistanların acil durumlarda rutin olarak denetimsiz şekilde ekokardiyografi yapmalarını şiddetle önerilir.

Yeterlilik, resmi olarak sertifika ile değerlendirilebilir. Şu anda çeşitli ekokardiyografi yöntemleri ile ilgili bireysel sertifikalar EACVI tarafından verilebilmektedir.²² EACVI akreditasyonu, hem kişisel hem de takımın yeterliliğini, aboratuvarın uygun koşullarının sağlanmasını ve böylece acil serviste dahil tüm ekokardiyografi görüntüleme yöntemleri konusunda yüksek kalitede servis verilebilmesini garanti eder. Bu nedenle sertifikasyon süreci yoğun bakım hizmetlerinde esas olan hasta odaklı yaklaşımı yansıtan 'duvarsız' ekokardiyografi kavramını destekler.

FoCUS seçili vakalarda yardımcı olsa da, EACVI genellikle ekokardiyografi ve acil ekokardiyografi konusunda sistematik eğitimi şiddetle savunur.^{16,19} Ulusal mevzuata göre, TTE için sertifikası olan kardiyologlar dışında tüm FoCUS ve cep tipi cihaz kullanıcıları için özgül eğitim ve sertifikasyon önerilir.²⁰ FoCUS sertifikasyonu, böyle durumlarda olası cevapların verilebileceği klinik sorularla sınırlı olmalıdır. Yeni nesil cep tipi ekokardiyografi cihazlarıyla yapılan görüntüleme tam bir ekokardiyografik görüntülemenin yerini alamaz,²⁰ bu nedenle bu cihazların kısıtlılığının farkında olmak gerekir.

Klinik senaryolar

Akut kardiyak durumlarla ilgilenen kardiyologlar, hastane başvurusundan önce başlamak üzere acil servis, katater laboratuvarı ve koroner yoğun bakım ünitesine kadar pek çok yerde birçok klinik senaryoda tanıda zorluk yaşarlar (Tablo 2).

Kardiyak arrest

Acil kardiyak başvurular içerisinde en fazla kritik olan kardiyak arresttir. Tüm ekokardiyografi literatürü incelendiğinde, bu tekniğin diğer yöntemlerle tanı konulmadığı bazı kardiyak arrest nedenlerine (hipovolemi, tamponat, pulmoner emboli, ciddi SIV/SğV işlev bozukluğu, ME ve tansiyon pnömotoraks) tanı konmasında veya bazılarının dışlanmasında kullanılabileceğine dair kanıtlar vardır.^{18,25} Uygun eğitim alındığında, resüsitasyon sırasında uygulanan ekokardiyografi yapılan kardiyopulmoner resüsitasyonun kalitesini etkilemez, ve tanı konmasına yardımcı olabilir ve akut kardiyak patolojisi olan hastanın takip ve tedavisini tamamen değiştirebilir. Görüntülerin alınması ve kaydedilmesinin sadece nabız/ritim kontrolü ile birlikte yapıldığından emin olmak için ileri kardiyak yaşam desteği konusunda özel eğitim alınması gereklidir. Uluslararası kanıta dayalı klavuzlar, potansiyel geri döndürülebilir kardiyak arrest sebeplerinin belirlenmesi tanısının veya ekarte edilmesi ve resüsitasyon

Tablo 2 Akut kardiyovasküler durumlarda klinik başvurunun nedenini gösteren veya destekleyen ekokardiyografi bulguları

Sistolik kalp yetmezliği	Korunmuş ejeksiyon fraksiyonlu kalp yetmezliği	Pulmoner emboli	Tamponat ^e
(1) SIVEF <%45-50 ^a	(1) SIVEF ≥%50 ^a	(1) Sağ kalp boşluklarında trombus	(1) Genellikle fazla miktarda perikart effüzyonu
(2) SIVDSÇ >55 mm ve/veya 32 mm/m ²	(2) SIVDSÇ <97 mL/m ²	(2) Anormal septal hareket	(2) Sallanan kalp
(3) SIVSSÇ >45 mm ^a ve/veya 25 mm/m ²	(3) SIVSSÇ <43mL/m ^{2a}	(3) SgA, SgV dilatasyonu (diyastol sonu SgV/SIV çap >0.6 veya alan >1.0)	(3) Sağ atriyumda kollaps (nadir olarak sol atriyum)
(4) SIVDSH >97 mL/m ²	(4) E/e' ≥13 ^b	(4) Global SgV hipokinezi	(4) SgV anterior serbest duvarında diyastolik kollaps (nadir olarak SIV)
(5) SIVSSH >43 mL/m ²	(5) Ar-A ≥30 msn	(5) McConnel belirtisi hiperkinezi ^d	(5) İVK dilatasyonu (inspiryumla kollaps yok)
(6) Anormal duvar hareketleri	(6) SIA hacmi ≥34 mL/m ²	(6) Hafif-orta TY	(6) İnspiryum sırasında TK'tan geçen akım artar, mitral kapaktan geçen akım azalır (ekspiryumda tersi)
(7) Fonksiyonel MY ve/veya TY	(7) Pik triküspit hız >3 m/sn	(7) 40-50 mmHg civarında pulmoner hipertansiyon (önceden pulmoner hipertansiyon varlığında >60 mmHg)	(7) Sistemik venlerde ekspiryumda sistolik ve diyastolik akımlar azalır ve atriyal kontraksiyonla olan ters akım artar.
(8) Pik triküspit hız >3m/s	(8) Akciğer ultrasonunda kuyruklu yıldız artefaktı ^c +kalp yetmezliği semptomları		
(9) Aort zaman hız integrali <15 ^a			
(10) Diyastolik disfonksiyon (E/A≥2+DZ <150 msn yüksek doluş basıncını gösterir) ^b			
(11) Akciğer ultrasonunda kuyruklu yıldız artefaktı ^c			

^aVazoaktif ajanların kullanımı ile derinden etkilenebilir.

^bMevcut doluş durumundan ve vazoaktif ajan kullanımından etkilenebilir.

^cKalp yetmezliği için özgül değil, interstisyel ödemi gösterir.

^dÖzgüllüğü tartışmalıdır.

^eBütün eko parametreleri klinik durum ve kardiyosolunum destek seviyesine göre yorumlanmalıdır. Yakın zamanda kalp cerrahisi geçirmiş hastalarda bu özellikler olmayabilir. Solunum ile değişen bulgular pozitif basınçlı ventilasyon ile tersine döner.

SIVEF: sol ventrikül ejeksiyon fraksiyonu; E:erken mitral akım hızı; e': erken diyastolik mitral annüler hız; A:pulmoner ters akım süresi; Ar:A dalgasının süresi; SIA:sol atriyum; SIV:sol ventrikül; SgA:sağ atriyum; SgV:sağ ventrikül; SIVDSÇ:sol ventrikül diyastol sonu çap; SIVSSÇ:sol ventrikül sistol sonu çap; SIVDSH:sol ventrikül diyastol sonu hacim; SIVSSH:sol ventrikül sistol sonu hacim; DZ:deselerasyon zamanı; İVK:inferior vena kava; TK: triküspit kapak TY:triküspit yetmezliği.

sonrası hızlı müdahalenin yönetilmesi için ileri kardiyak yaşam desteği ile uyumlu ortamda ekokardiyografinin kullanımını destekler.

Akut göğüs ağrısı

Akut göğüs ağrısı ile başvuran hastalar, acil servise başvuru- ların önemli bir kısmını (%20-30) oluşturur, yüksek mortaliteye sahiptir ve tedavisi zamanlama açısından kritik olduğundan hızlı değerlendirme gerekir. Olası ayırıcı tanıları arasında akut koroner sendromlar (AKS) altta yatan en önemli nedendir. Akut koroner sendrom genellikle göğüs ağrısı, elektrokardiyografi (EKG) değişikliği ve kardiyak enzimlerde karakteristik değişiklik- le tanımlanır. Fakat hastaların büyük çoğunluğunda atipik göğüs ağrısı, normal veya spesifik olmayan EKG değişikliği, erken dö- nemde normal troponin seviyesi olduğundan yalnız bu paramet- relerle akut iskemik olayların sadece %30'una tanı konulabildiği gösterilmiştir. AKS'un geleneksel yöntemlerle erken ve doğru tanısı bu nedenle önemli sayıda hastada zordur. Burada akut göğüs ağrısı olan hastaların triajında yatakbaşı ekokardiyografi değerlidir. Ekokardiyografi, akut miyokart iskemisi ve akut aort diseksiyonu, perikardiyal effüzyon, pulmoner emboli gibi diğer göğüs ağrısı nedenlerinin belirlenmesinde ve yapılan müdahaleye rağmen hemodinamik stabilitesi olmayan hastalarda göğüs ağ- rısının değerlendirilmesinde çok faydalıdır. Ayrıca yoğun bakım ünitelerinde yatan hastaların tedavisinde rutin uygulamanın bir

parçası olan sedasyon, entübasyon ve ventilasyon nedeniyle ço- ğunlukla miyokart iskemisi tanısı atlanır. Burada riskli hastada hemodinamik dengesizlik durumu geliştiğinde ekokardiyografi ile beraber 12 derivasyon EKG çekilmesi tanıyı koymayı kolaylaştı- rır. Ekokardiyografi uygulanması tedaviye başlamayı hiçbir zaman geciktirmemelidir.

AKSler

İstirahat ekokardiyografisi

Akut iskemik göğüs ağrısında, istirahat ekokardiyografisinin en önemli rolü, karşılaşılan çeşitli tipte miyokart hasarında (iskemi, afallama, hibernasyon veya nekroz) meydana gelen bölgesel duvar hareket bozukluğunun varlığını ve boyutunu tespit etmektir. Ekokardiyografi tek başına iskemi ile enfark- tüs ayırımını yapamaz, fakat özellikle 45 dakikadan uzun süren göğüs ağrısında duvar hareket bozukluğunun olmaması majör miyokart iskemisini dışlar. İstirahat ekokardiyografisinin nor- mal olması özellikle kısa süreli olan göğüs ağrısı durumlarında geçici iskemik atakları dışlayamaz. Akut koroner sendrom şüp- hesi olan hastalarda, SIV deformasyon görüntüleme (strain ve strain rate) standart ekokardiyografinin tespit edemediği hafif duvar hareket bozukluklarını (postsistolik kısalma dahil) ortaya çıkarmada yararlı bir tekniktir.^{26,27} Şunu bilmek gerekir ki böl- gesel duvar hareket bozukluğu iskemi ile aynı anlama gelmez, ve miyokardit, sağ ventrikül (SgV) basınç/hacim yüklenmesi du-

rumları, SIV preeksitasyonu, Takotsubo kardiyomiyopatisi, sol dal bloğu veya pil ritmi gibi durumlarda da görülebilir. Ekokardiyografi, hastane yatışı sırasında SIV işlevini değerlendirmek için kullanılır.

Kontrast ekokardiyografi

Miyokart kontrast ekokardiyografisi, SIV duvar hareketlerini ve miyokart perfüzyonu değerlendirmesini hızlı ve eş zamanlı yapabilen tek tekniktir. Birçok çalışmada, acil servise akut göğüs ağrısı ile gelen ve tanısız EKG kriterleri bulunmayan hastalarda, AKS saptanmasında, standart ekokardiyografi ve tek foton emisyonlu BT ile karşılaştırıldığında miyokardiyal kontrast ekokardiyografinin yüksek duyarlılığa sahip olduğu rapor edilmiştir.²⁸ Ayrıca bu teknik, ek olarak prognoz açısından da bilgi sağlar. İstirahatte normal miyokart perfüzyonu ve işlevi olan hastaların sonuçları çok iyidir; bunun yanında istirahatte perfüzyon bozuklukları bulunması AKS açısından yüksek riskli bir hasta grubunu belirler.²⁹ Fakat uygun teknik ayarların seçimi ve görüntülerin doğru yorumlanması yüksek özelleşme ve teknik deneyim gerektirir ki bu, acil servis ve yoğun bakımda çalışan doktorlar ve hatta birçok kardiyologun alanının dışındadır.

Stres ekokardiyografi

Tekrarlayan göğüs ağrısı olmayan, normal veya tanısız olmayan EKG bulguları ve seri troponin ölçümleri negatif olan hastalara, hastaneden çıkmadan önce egzersiz testi yapılması önerilir. Stres ekokardiyografi, eforlu EKG testi uygulanamayan, tanısız olmayan veya submaksimal olan hastalarda endikedir. Eğer şartlar uygunsa eforlu EKG testine tercih de edilebilir. Akut durumlarda hem eforlu hem de farmakolojik stres ekokardiyografinin uygun ve güvenli testler oldukları gösterilmiştir. Göğüs ağrısı ile gelen hastanın triajında SPECT ile karşılaştırıldığında yaklaşık %97 negatif prediktif değer ile kısa süreli prognoz hakkında bilgi verir, böylece erken güvenli taburculuk sağlar.³⁰ Farmakolojik stres ekokardiyografi, (gerekirse atropin eklenmesi ile dobutamin infüzyonu veya yüksek doz dipiridamol ve atropin) eforlu ekokardiyografiye uygun olmayan hastalarda kullanılabilir. Dobutamin stres ekokardiyografi eforlu EKG testine göre daha maliyet-etkindir.³¹ Stres miyokart kontrast ekokardiyografisi, göğüs ağrısı ile gelen ciddi kardiyak risk faktörleri bulunan ancak 12 saatlik troponin seviyeleri negatif olan ve tanısız EKG si olmayan hastaların prognozunu belirlemede kullanılabilir. Böyle hastalarda negatif stres miyokart kontrast ekokardiyografi sonucu, çok iyi prognozu gösterir.³²

Miyokardit

Akut miyokardit, çeşitli şekillerde başvuru ve klinik seyri olan ciddi bir durumdur. Bu zamana kadar 2B ekokardiyografi, özgül tanısız özelliklerin bulunmaması ve/veya özellikle hafif formlarında normal bulguların olması nedeniyle akut miyokardit tanısında kısıtlı bir role sahipti.³³ Akut miyokarditte ekokardiyografi bulguları özgül değildir, SIV sistolik ve diyastolik işlev bozukluğu, istirahatte bölgesel duvar hareket bozukluğu, egzersizle oluşan duvar hareket bozukluğu (genellikle mikrovasküler işlev bozukluğuna bağlı) ve görüntünün dokusunda özgül olmayan değişiklikler izlenebilir.³⁴ Ayrıca ekokardiyografi intrakardiyak

trombüsü, ikincil mitral ve/veya triküspit yetmezliğini ve birlikte bulunan perikart tutulumunu gösterebilir. Akut miyokarditte, miyokardiyal interstisyel ödemin varlığı özellikle fulminan tiplerinde ventrikül duvarında kalınlaşmaya neden olsa da,³⁵ ekokardiyografi ventrikül hipertrofisi ile miyokartta ödem ayrımını doğru bir şekilde yapamaz.

Benek takibi (speckle tracking) görüntüleme, akut miyokarditte, standart parametrelerle ölçülemeyen duvar hareket bozukluğu ve/veya SIV sistolik işlev bozukluğu olduğunda miyokart içi inflamasyon olan bölgelerin tespitinde kullanılan umut verici girişimsel olmayan bir yöntemdir. Benek takibi analizleriyle değerlendirilen global sistolik uzunlamasına (longitudinal) strain ve strain rate azalması akut miyokarditli hastaların endomiyokardiyal biyopsilerinde gözlenen miyokart içi inflamasyon ile koreledir.³⁴ Fakat benek takibi analizleri, inflamasyonun neden olduğu sistolik longitudinal strain azalması ile subendokardiyal iskemi, infiltratif hastalıklar, toksinlerin neden olduğu miyokardiyal hasar gibi diğer SIV longitudinal kontraksiyonunda değişiklik yapan nedenler arasında ayırım yapamaz. Gerçek zamanlı, düşük mekanik indeksli miyokardiyal kontrast ekokardiyografi, miyokardit dahil çeşitli durumlarda miyokart perfüzyonunu değerlendirmek için önerilir.¹³ Nekroz ve inflamasyon alanları miyokart perfüzyon defektlerine neden olur,³⁶ perfüzyon defekt bölgesi herhangi bir koroner arterin beslenme alanı ile uyumuyorsa bu durumda klinik olarak da uygunsa miyokarditten şüphelenmek gerekir.

Akut göğüs ağrısı olan hastada ekokardiyografi önerileri

Öneriler:

- (1) Tanısız EKG bulguları olmayan, troponin seviyeleri normal akut göğüs ağrısı ile gelen hastada akut miyokart iskemisi şüphesi durumunda ve ağrı sırasında ekokardiyografi yapılabiliyorsa;
 - (2) Alttan yatan kalp hastalığı (kapak, perikart veya primer miyokart hastalığı) bulunan hastalarda akut göğüs ağrısının değerlendirilmesi;
 - (3) Basit medikal tedaviye yanıt vermeyen hemodinamik dengesizlik ve göğüs ağrısı olan hastanın değerlendirilmesi;
 - (4) Akut aortik sendrom, miyokardit, perikardit veya pulmoner emboli şüphesi olan hastalarda göğüs ağrısının değerlendirilmesi.
- Önerilmeyenler:
- (1) Kardiyak nedenli olmadığı belli olan göğüs ağrısı durumlarında
 - (2) Miyokardiyal iskemi veya enfarktüs tanısı almış göğüs ağrısı devam eden hastalarda

Not: TTE eğer tanı koydurucu değilse TÖE endike olabilir.

Stresin neden olduğu kardiyomiyopati (Takotsubo sendromu)

Takotsubo kardiyomiyopatisi, 20 yıl önce Japonya'da, geçici, strese bağlı, SIV apeksinde oluşan işlev bozukluğu olarak tanımlanmıştır.³⁷ Bu kardiyomiyopati olası AKS tanısıyla başvuran hastaların yaklaşık %2'sinde görülür. Hastalar tipik olarak kadın (>%90) ve perimenopoz dönemdedir fakat bu durum her gruptan hastayı etkileyebilir.³⁸

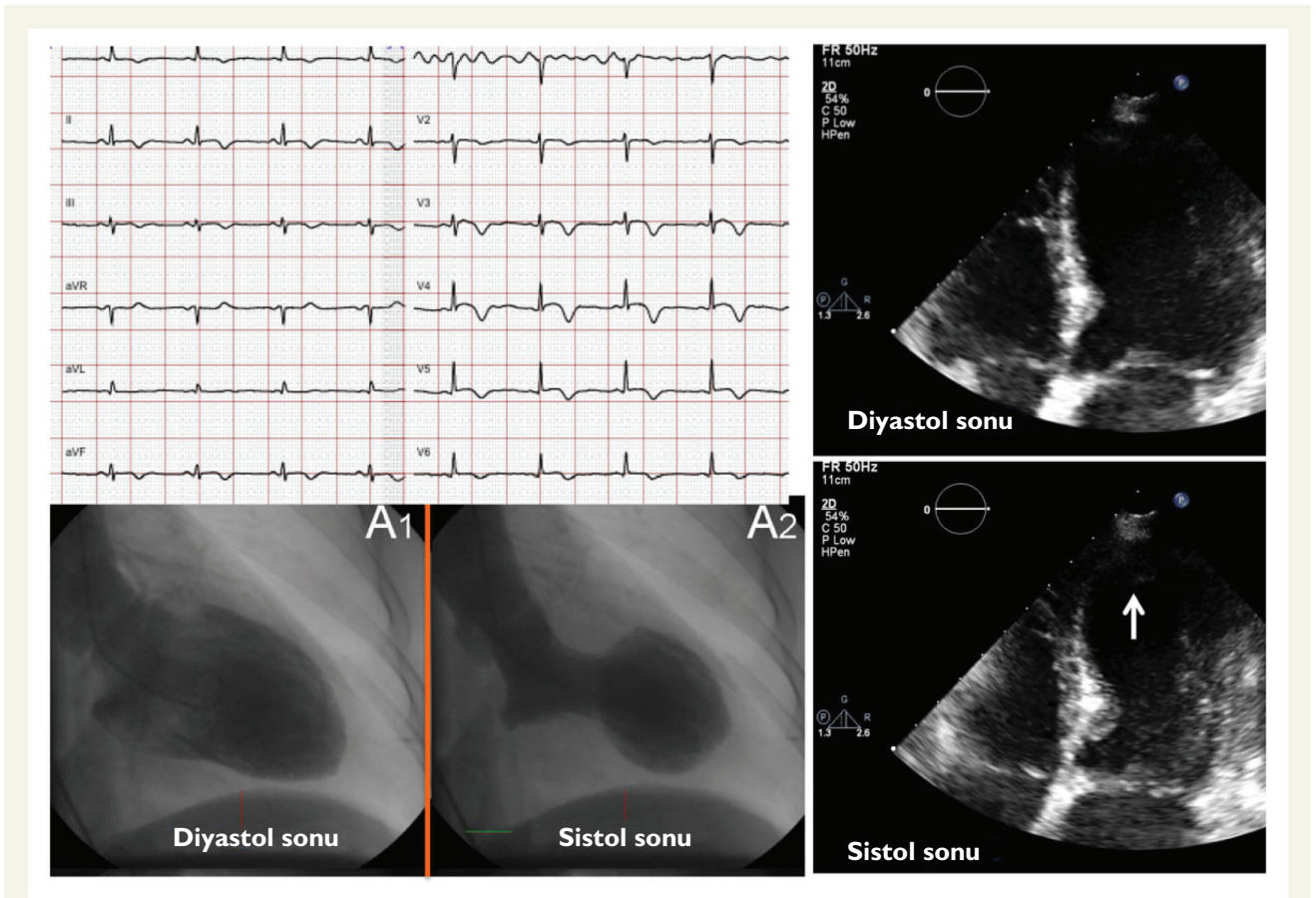
Takotsubo kardiyomiyopatisi, AKS'u taklit eder, göğüs ağrısı ve EKG değişikliği olur fakat AKS için anjiyografik kanıt bulunmaz.³⁹ Tam olarak koroner arterin tipik beslediği alan ile uyuşmayan, geri dönüşebilen SIV işlev bozukluğu ile beraber bölgesel duvar hareket bozukluğu ile karakterizedir. Tipik Takotsubo kardiyomiyopatisinde SIV apikal akinezi izlenir (Şekil I), bu da pek çok hastada ekokardiyografiyi ideal tanı aracı yapar. Fakat Takotsubo kardiyomiyopatisi şüphesi olan hastalarda, tıkaçıcı koroner arter hastalığını dışlamak için koroner anjiyografi yapılması şarttır. Takotsubo, daha önce düşünüldüğünden çok daha farklı klinik tiplerde, örneğin SIV orta, SIV bazali ve SğV akinezisi şeklinde karşımıza çıkabilir, buna diğer SIV segmentlerinin tutulumu eşlik edebilir veya etmeyebilir. Yaklaşık dörtte bir hastada her iki ventrikülün tutulumu tanımlanmıştır⁴⁰ ve bütün vakaların %40'ında ventrikülün orta segmentlerinin de etkilendiği rapor edilmiştir.⁴¹ Takotsubo kardiyomiyopati tanısı için, birkaç gün ile birkaç hafta arasında SIV işlevinin tamamen düzelmesi gerekir.⁴²

Aort diseksiyonu ve diğer akut aortik sendromlar

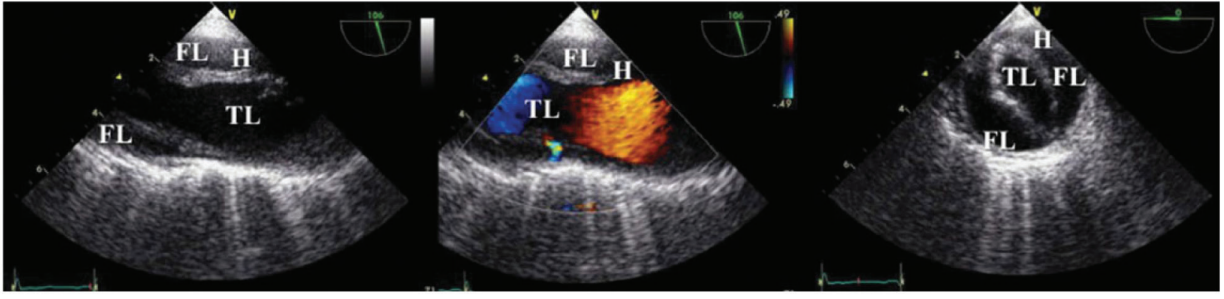
Aort diseksiyonu, erken teşhis ve doğru tedavinin sonucu önemli derecede etkilediği, hayatı tehdit eden acil bir durumdur.^{43,44} Aorta içerisinde gerçek ve yalancı lümeni ayıran intimal flepin görüntülenmesi tanı koydurucudur. Yalancı lümen, sistol

sırasında sıkışma, spontan eko kontrast, ters sistolik akım, gecikmiş akım veya akımın olmaması ve trombüs oluşumu ile ayırt edilir (Şekil 2). Gerçek lümeni belirlemek için özgül kriterler; sistolde genişleme, diyastolde lümenin kollabe olması, spontan eko kontrastın az veya hiç olmaması, sistolik jetin lümeden uzağa yönelmesi, ve sistolik ileri doğru akımdır. Yırtığın giriş kısmının ve çıkan aortun etkilenip etkilenmediğinin tespit edilmesi, tedavi stratejileri çok farklı olduğundan, tip A ve tip B aort diseksiyonu ayrımı için hayatidir.

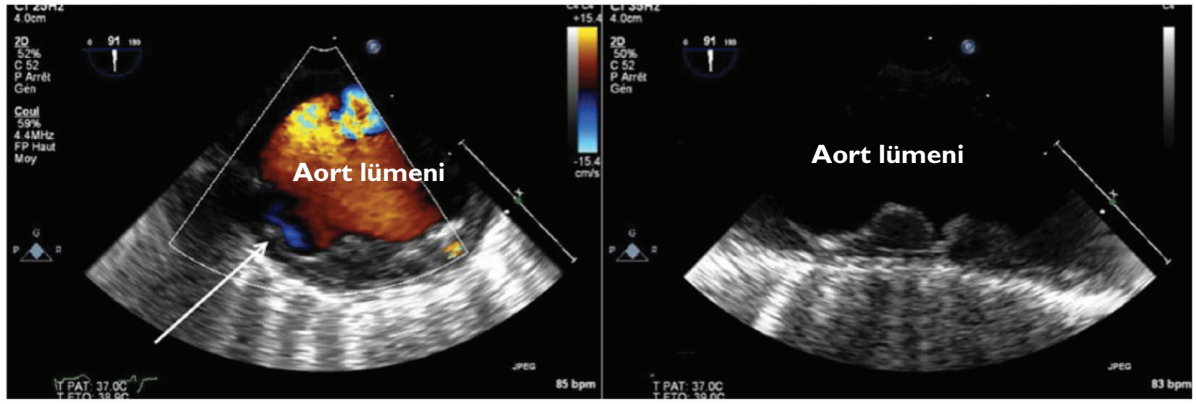
Normal bir TTE değerlendirmesi aort diseksiyonunu dışlamaz; ancak aort kökünde ve arkustaki intimal flepi gösterebilir ve komplikasyonları belirleyebilir (akut aort yetmezliği, perikardt effüzyonu veya koroner arterleri de içine aldığı düşündürülen bölgesel duvar hareket bozukluğu). Yansımaya bağlı görüntü artefaktları ekokardiyografideki en önemli tuzaklardır, görüntülemeyi yapan kişinin yanlış teşhis koymaması için bu konuda tecrübeli olması gerekir. Transözofageal ekokardiyografi, daha duyarlı bir tanı yöntemidir,^{45,46} fakat her TÖE'den önce odaklanmış/hızlı transtorasik görüntüleme ile duvar hareket bozukluğu ve kalp tamponadı açısından hızlı bir değerlendirme yapmak kuvvetli bir şekilde önerilir. Kalp tamponadı tip A aort diseksiyonunda olabilir, bu durumda TTE hem diseksiyonu hem de perikartta



Şekil I Akut göğüs ağrısı, apekte duvar hareket bozukluğu (ok) ve troponin değerinde hafif yükselme olan hastanın EKG, ventrikülografi ve ekokardiyografisi. Takotsubo kardiyomiyopatisi tanısı koroner anjiyografide ciddi koroner hastalığı dışlandıktan sonra konmuştur.



Şekil 2 Tip B akut aort diseksiyonu olan hastada transözofageal ekokardiyografi görüntüleri. TL: gerçek lümen; FL: yalancı lümen H: yoğun spontan kontrast ve trombüs.



Şekil 3 Yaşlı hastada inen torasik aortada ciddi aterosklerotik hastalık. Artmış aort duvar kalınlığı, aort lümenine doğru çıkmış konturları kıvrıntılı, aterosklerotik plak. Beyaz ok aort duvarının içine girmiş ülseri gösteriyor.

toplanmayı gösterdiğinde, TÖE yapılmasına gerek kalmadığı gibi bu işlem hastanın hemodinamisini bozabileceğinden tehlikeli de olabilir. Böyle durumlarda diseksiyonun uzanımını saptamak için ameliyathanede TÖE yapılabilir.

KMR veya BT ile karşılaştırıldığında, TÖE arkusunun proksimal kısmına yakın olan çıkan aortanın en distal kısmını, ve ayrıca inen aortayı görüntüleyemez. Fakat çıkan aortanın sadece bu kısımlarına sınırlı diseksiyon çok nadirdir, genellikle intimal yırtık arkus aortaya kadar ilerler ve TÖE ile görüntülenebilir. Abdominal aortun akut diseksiyonu ile gelen hastanın klinik bulguları (karın ağrısı gibi), BT veya KMR'ı TÖE'den önce tercih ettirir.

Diğer akut aortik sendrom nedenleri; intramural hematoma ve duvarın içine giren aterosklerotik ülserlerdir.⁴⁷ (Şekil 3). TTE sınırlı bilgi sağlıyorsa ve eğer ekokardiyografi ulaşılabilen tek tanı yöntemi ise, hastanın klinik durumu uygunsa TÖE önerilir. Medya tabakasındaki vazo vazorumun yırtılması sonucu oluşan aortik intramural hematoma, klasik diseksiyonun habercisi olarak değerlendirilir (Sınıf 2 Aort Diseksiyonu). Akut aort diseksiyonuna ilerleyebilir veya bazı hastalarda gerileyebilir. Ekokardiyografik olarak intramural hematoma, aort duvarında >5 mm üzerinde

himal şeklinde veya çevresel kalınlaşma ile karakterizedir. Bazen kanama veya hematoma sınırlanmasını düşündürülen ekodan boş alan gözlenebilir. Eğer tanı şüpheli ise KMR gibi diğer görüntüleme tekniklerini kullanmak gerekir. Delici aterosklerotik ülser (Sınıf 3-4 Aort Diseksiyonu), en sık inen aortada olur. Böyle bir durumda BT ve KMR tanıda tercih edilecek yöntemlerdir. Künt göğüs travmasından aşağıda, kalp ve aortanın travmatik yaralanmalarında bahsedilmiştir.

Perikardit

Akut perikardit, perikardı ilgilendiren sorunlardan en sık görülenidir. Altta yatan kardiyak veya ekstrakardiyak hastalığın ilk bulgusu olabileceği gibi tek başına sadece perikardit hastalığı olarak da karşımıza çıkabilir. Akut göğüs ağrısı ile gelen hastada perikardit tanısının, AKS'dan ayırılması gerekir. Az miktarda perikardiyal effüzyon, AME'nün sık komplikasyonlarından biridir (özellikle sorumlu koroner arter reperfüzyonu yapılmayan hastalarda) ve ayrıca subakut dönemde de (Dressler sendromu) görülebilir. Tanı, klinik öyküsüne (nefes almakla ve hareketle değişen göğüs ağrısı), fizik muayeneye (perikard sürtünme sesi; sadece 1/3 hastada duyulabilir), EKG bulgularına (tüm derivasyonlarda konkav şeklinde ST

segment yükselmesi ve PR segment çökmesi) ve TTE bulgularına dayanır. Ancak, normal bir ekokardiyografi tanıyı dışlamaz, perikart effüzyonu vakaların sadece %60'ında saptanabilir.⁴⁸ Perikart kalınlaşması (>3mm) görülebilir ve ekokardiyografi kesin doğru olmasa da, TÖE, TTE'dan üstündür (Şekil 4). Kardiyak troponin değerlerinde yükseklik varsa⁴⁹ (akut perikarditle başvuran hastaların %50'ye kadar olan kısmı) perimiyokardit terimi kullanılır. Burada troponin yüksekliği inflamasyon sürecinden miyokardın da etkilendiğini gösterir ve eşlik eden bölgesel duvar hareket bozukluğu olabilir.

Kronik perikardit, fibrozis ve kalsifikasyon ile giden uzun süreli inflamasyondur ve perikardiyal konstriksiyona sebep olarak ciddi dispne nedeni olabilir. Fakat bu durumda dispne giderek artan tarzdadır ve çok nadir acil servise geliş şikayetidir. Tüm ekokardiyografi yöntemleri konstriktif perikardit tanısında ve restriktif kardiyomyopatinde ayırmada çok yardımcıdır.

Perikart hastalığı şüphesi olan hastalarda ekokardiyografi önerileri

Öneriler:

- (1) Effüzyon, konstriksiyon veya effüsv konstriktif süreç dahil perikart hastalığı şüphesi olan hastalar;
- (2) Akut miyokart infarktüsünde gelişen, devam eden göğüs ağrısı, hipotansiyon ve bulantı semptomlarının eşlik ettiği perikart sürtünme sesi;
- (3) Perikart boşluğuna kanama şüphesi olan hastalar (travma, perforasyon gibi);
- (4) Perikardiyosenteze rehberlik ve takibinde.

Akut dispne

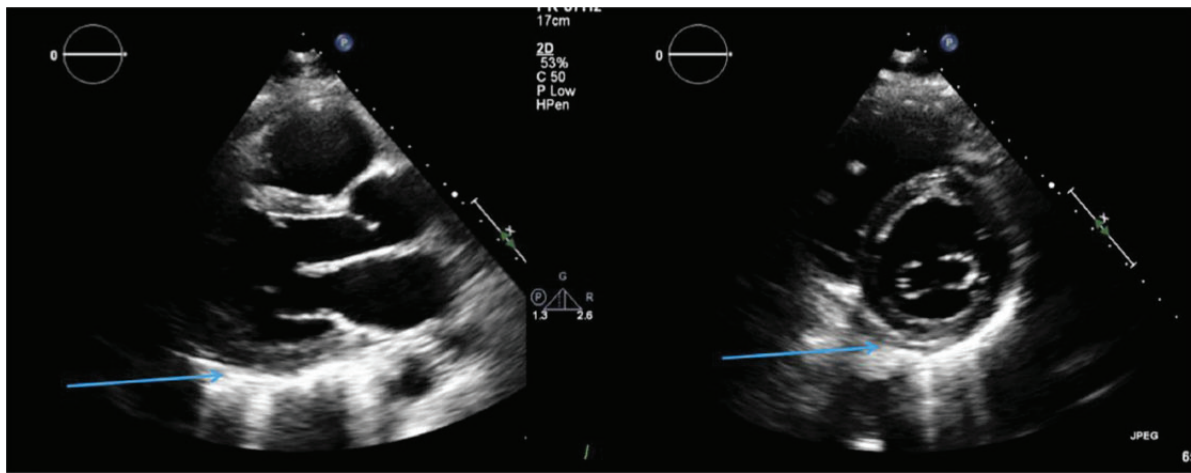
Kalp yetmezliği

Akut dispne, acil serviste sık karşılaşılan bir durumdur. Kalp yetmezliği (KY), akut dispnenin en sık kardiyak nedenidir.⁵⁰ ve yeni gelişen KY veya daha önceden olan KY'nin kötüleşmesi ile ilgili olabilir.⁵¹ Hastalar akut pulmoner ödemden, kardiyojenik

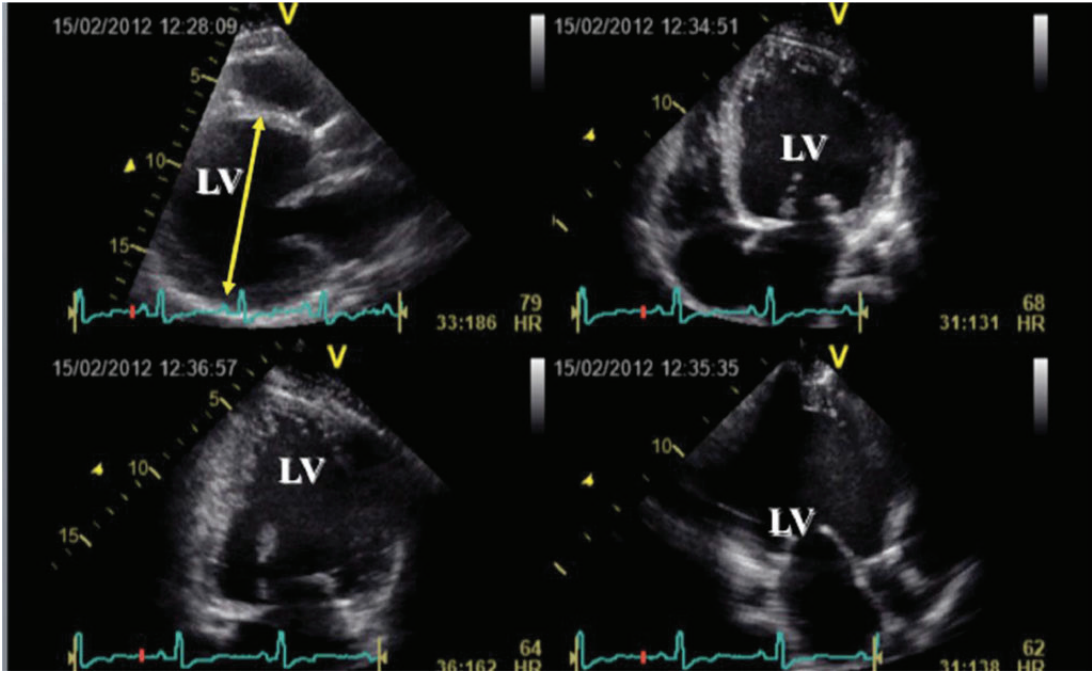
şok, izole SğV işlev bozukluğu veya AKS komplikasyonu olarak gelişen KY'ne kadar farklı durumlarda gelebilirler. Akut dispne tanısı için, tüm ve eksiksiz bir anamnez ve fizik muayene ile başlar. Ancak, KY'nin kesin tanısı, belirti ve bulguların duyarlılık ve özgüllüğü düşük olduğundan zor olabilir.⁵² Ayrıca KY kendisi bir tanı değil, daha çok bir sendromdur; bu yüzden altta yatan nedeni bulmak için daha ayrıntılı araştırma yapmak gerekir. Ekokardiyografi, KY ile ilişkili ve/veya ona neden olan yapısal ve işlevsel değişiklikleri belirlemek açısından çok önemli bir yöntemidir. TTE, nefes darlığı ile gelen hastada KY şüphesi varsa erken dönemde yapılmalıdır. Altta yatan nedenin hızlı tanısı ve sistolik veya izole diyastolik işlev bozukluğuna bağlı KY ayırımının yapılması akut durumda erken tedaviyi belirleyecek faktörlerdir.

Sistolik KY'nin (Şekil 5) ekokardiyografik özellikleri Tablo 1'de listelenmiştir. Pozitif inotrop tedavi alan ve/veya mekanik dolaşım desteğinde olan kritik hastalarda, kritik durumda olmayan hastalarla yapılmış çalışmalardan elde edilen 'normal' değerlerin geçerli olmayabileceği unutulmamalıdır. Burada her parametre, kalp ve solunum desteğinin seviyesi de dahil o anki klinik şartlara göre yorumlanmalıdır. Nefes darlığı ile gelen ve göğüs radyografisinde her iki taraflı pulmoner infiltratları olan hastada sol atriyum basıncının yüksek veya düşük olup olmadığı ekokardiyografide farklı tekniklerin bir arada kullanımı ile saptanabilir (Şekil 6). Gevşeme bozukluğu (E/A <1) olan ve tepe E hızı <50 cm/sn olan hastalarda SIV dolu basınçları genelde normaldir. Restriktif dolularda (E/A ≥2, mitral E deselerasyon zamanı <150 msn) ortalama SIA basıncı sıklıkla yüksektir. E/A oranı ≥1 ile <2 olan hastalarda SIV dolu basıncının yüksek olup olmadığını ayırtetmek için ek Doppler parametrelerinin kullanımı önerilir⁵³ ve ventilatördeki hastalarda da farklı Doppler parametrelerinin (mitral içe akım, Doppler miyokart görüntülemesi, pulmoner ven Doppler, renkli Doppler M-mod akım ilerleme hızı) birlikte kullanımı önerilir.⁵⁴

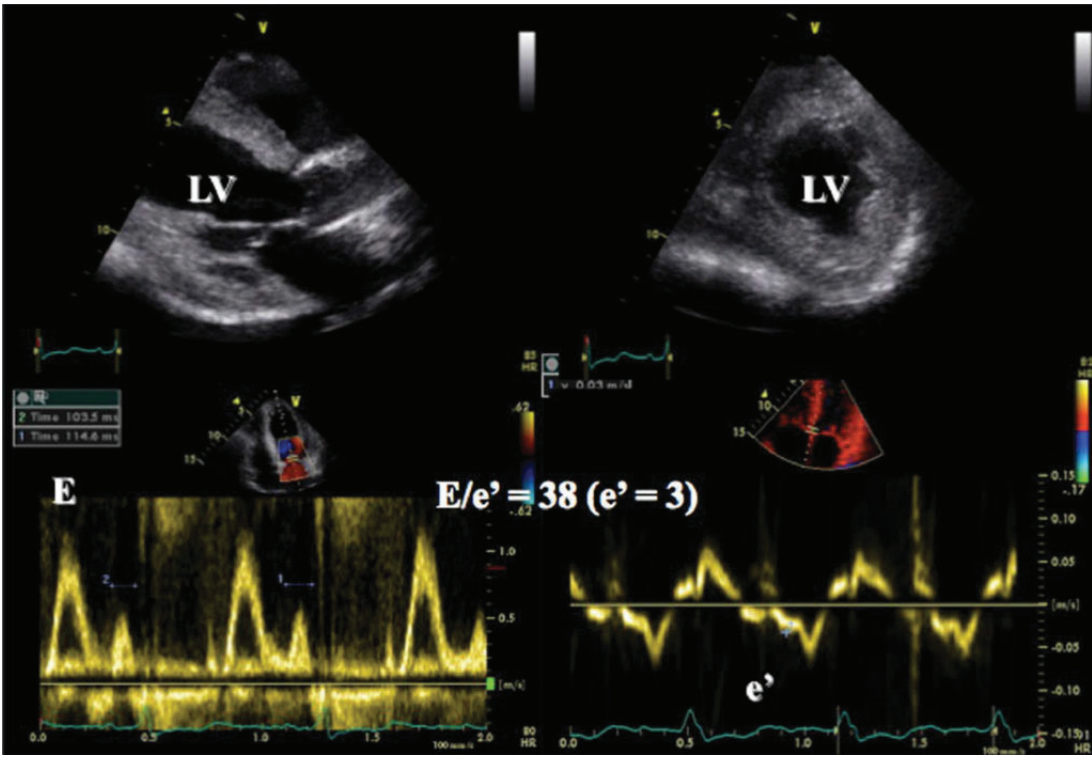
Genellikle diyastolik KY'ne karşılık gelen, normal ejeksiyon fraksiyonlu kalp yetmezliği (KYnEF) tanısı daha güçtür. KYnEF, tüm KY hastalarının %50'den fazlasını oluşturur.⁵⁵



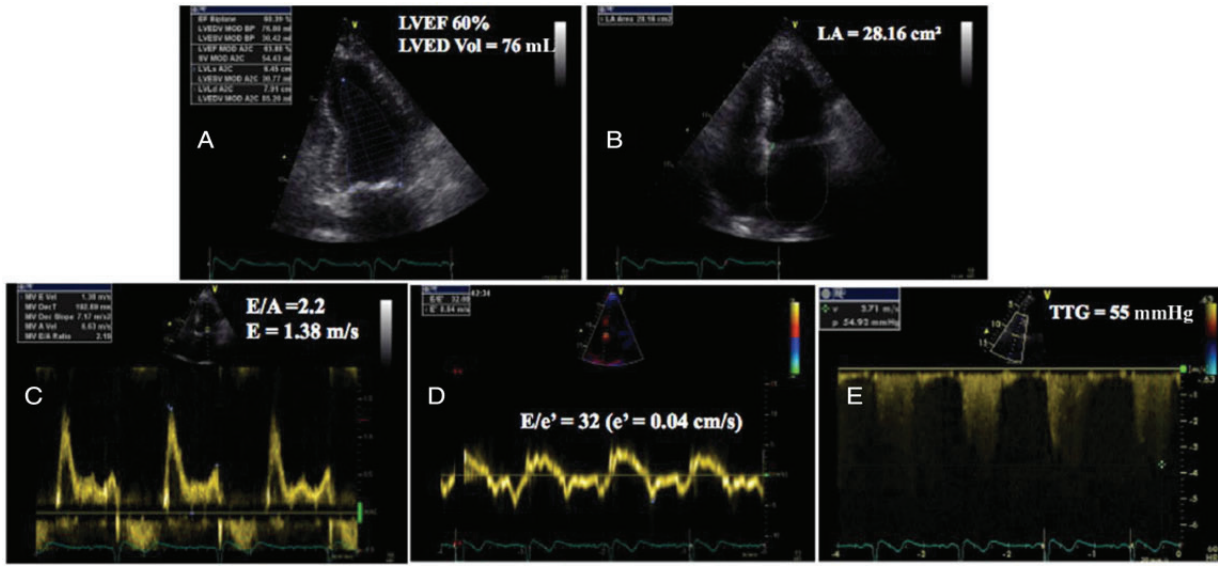
Şekil 4 Akut perikardit tanısıyla başvuran hastada ekokardiyografik inceleme. Akut perikarditi olan bu hastada sol ventrikülün anterolateral ve inferolateral duvar komşuluğunda artmış perikart kalınlığı ve perikart effüzyonu olmamasına dikkat ediniz (oklar).



Şekil 5 Akut dispne ile gelen dilate kardiyomyopati ve bozuk sol ventrikül sistolik işlevli hastanın ekokardiyografi incelemesi. (Online ek verilere bakınız, Video 1).



Şekil 6 Akut dispne ile başvuran bir hastada korunmuş sol ventrikül sistolik işlevini gösteren ekokardiyografi incelemesi. Diyastolik kalp yetmezliği tanısını doğrulayan spektral doku Doppler ile E/e' oranı sol ventrikül doluş basınçlarının yüksek olduğunu gösteriyor. E: erken mitral içeakım hızı; e': erken diyastolik mitral annüler hız.



Şekil 7 Dispne ile gelen hastada korunmuş sol ventrikül ejeksiyon fraksiyonu ile beraber kalp yetmezliği tanısı. Korunmuş LVEF >%50(A); sol atriyum dilatasyonu (B); transmitral akımda restriktif örnek (C); yüksek E/e' oranı (D); artmış pulmoner sistolik basınç (E). ED Vol: diyastol sonu hacim, E:erken mitral içeakım hızı e': erken diyastolik mitral annüler hız, A: pulmoner ters akım süresi, TTG: transtriküspit basınç farkı.

KYnEF, KY ve korunmuş SIV ejeksiyon fraksiyonu (Şekil 7) olarak tanımlanır, KY belirtisi ve/veya bulgularının ve ayrıca Tablo 3'de sıralanan ekokardiyografik parametrelerin bazılarının bulunması gereklidir. Mitral dolum örneklerinden elde edilen konvansiyonel eko parametreleri, SIV işlevi korunmuş hastaların hemodinamikleri ile klasik olarak zayıf korelasyon gösterir.^{56,57} Akut durumda ve tedaviden önce, diyastolik işlev bozukluğu olan hastalar dispne ile geldiğinde bunun büyük olasılıkla nedeni SIV doluş basınçlarının yüksekliğidir. Sol ventrikül doluş basınç yüksekliğinin ileri ekokardiyografik bulgularından biri kesintili akım Doppler (PW) ile ölçülen tepe E hızının, erken mitral annüler hızı (e') oranının artmış olmasıdır ($E/e' \geq 13$).⁵³ Sol ventrikül diyastolik ilevinin yorumlanması Şekil 8'de anlatılmıştır. İki veya üzerinde anormal ölçüm tanının güvenilirliğini artırır. Not olarak tepe E hızının renkli M mod akım ilerleme hızına oranı bu durumda daha az doğrudur.

Diyastolik işlevin değerlendirilmesinde çeşitli eko Doppler parametrelerinin avantajları ve kısıtlılıkları ayrıntılı şekilde başka bir yerde anlatılmıştır.⁵³ Atriyal fibrilasyon ve sinüs taşikardisi akut KY ile başvuran hastalarda diyastolik işlevi değerlendirmeyi daha da zorlaştıran sık karşılaşılan iki durumdur. Genellikle, SIV ejeksiyon fraksiyonu düşük olduğunda mitral E deselerasyon zamanının <150 msn olması SIV doluş basınçlarının arttığı yönünde değerlendirilir.⁵⁸ Hem azalmış hem de korunmuş SIV ejeksiyon fraksiyonunda, eğer SIA hacim indeksi artmışsa ($>34 \text{ mL/m}^2$) veya Ar-A süresi ≥ 30 msn (A: pulmoner ters akımın süresi; Ar: A dalgasının süresi) ise veya valsalva manevrası ile delta E/A oranı >0.5 ise, E/e' oranı $>10-11$ (lateral mitral anülüs) hala yüksek SIV doluş basınçlarını tahmin etmede kullanılabilir.

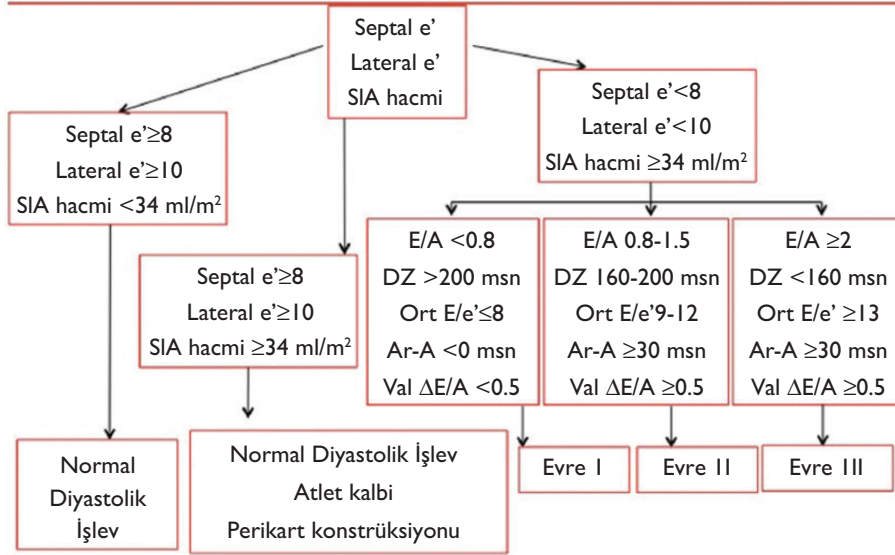
Tablo 3 Ekstrakorporeal destek için ekokardiyografi kontraendikasyonları

VA ECMO/LVAD için mutlak kontraendikasyonlar	VV ECMO için mutlak kontraendikasyonlar
• Aort diseksiyonu (onarılmamış)	• Ciddi ventrikül işlev bozukluğu
• Ciddi aort yetmezliği	• Kardiyak arrest
• Aort koarktasyonu (onarılmamış)	• Ciddi pulmoner hipertansiyon
VA ECMO/LVAD için göreceli kontraendikasyonlar	VV ECMO için göreceli kontraendikasyonlar
• Ciddi aort ateromu	• Geniş PFO/ASD
• İntraluminal trombus ile beraber abdominal/toraksik aort anevrizması	• Ciddi triküspit kapak patolojisi (TD/TY)

PFO/ASD:patent foramen ovale, atriyal septal defekt; TD/TY: triküspit darlık/triküspit yetmezlik, VA ECMO/LVAD:veno-arteriyel ekstrakorporeal zar oksijenizasyonu/ sol ventrikül destek cihazı; VV ECMO: veno-venöz ekstrakorporeal zar oksijenizasyonu.

Hem akut sistolik hem de diyastolik KY'de, iki taraflı anormal olarak yüksek sayıda sonografik B-çizgilerinin (ultrasonunda akciğer 'kuyruklu yıldız' diye adlandırılır) gösterilmesi ile yatak başında interstisyel ödem tanısı koyulabilir. B-çizgileri, interlobüller septaların sıvı birikmesi sonucu kalınlaşması ile gelişir, artan pulmoner venöz basınca hızlı yanıt olarak oluşur ve göğüs kafesi üzerine kardiyak ultrason probu yerleştirilerek tespit edilebilir.^{14,19} (Şekil 9). İnterstisyel ödemin tanısında akciğer ultrasonu için birçok protokol bulunmaktadır ve akut kardiyak bakımda

Ekokardiyografi ile Sol Ventrikül Diyastolik İşlev Bozukluğunun Değerlendirmesine Pratik Yaklaşım



Şekil 8 Ekokardiyografi ile diyastolik işlev bozukluğunu değerlendirmek için pratik yaklaşım. Sol ventrikül diyastolik işlevini ekokardiyografi ile değerlendirmek için EACVI/ASE klavuzlarından hazırlanmıştır. SIA hacim:sol atriyum hacmi, DZ:E dalgası hızı deselesasyon zamanı, Ort:ortalama, Val: valsalva manevrası, E: erken mitral içe akım hızı, A: pulmoner ters akım süresi, Ar: Pulmoner ven atriyal ters akım süresi.

çalışan doktorlar bu alanda ilave eğitim almayı düşünmelidirler. Akciğer ultrasonunun interstisyel ödemin varlığını gösterdiği, nedenini göstermediği belirtilmelidir.

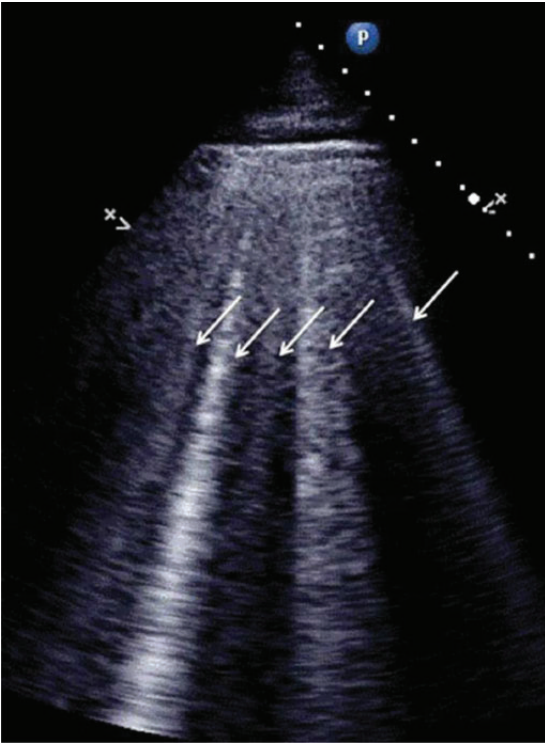
Kardiyomiyopatiler

Akut kardiyak bakımda, kardiyomiyopatili hastalarda, ekokardiyografinin ana kullanım nedeni akut KY tanısı ve tedavisi içindir. Bütün kardiyomiyopatiler, ejeksiyon fraksiyonu düşük veya normal olsa da, kardiyak semptomların ve prognozun asıl belirleyicisi SIV dolum basıncındaki artış olduğundan, akut KY ataklarına sebep olabilir.⁵⁹ Eko Doppler incelemesi, kardiyak görüntüleme yöntemleri içinde anahtar olmalıdır çünkü doluş basınçlarının yüksekliği ve akut kötüleşmenin mekanizması ile ilgili bilgiyi verebilen tek yöntemdir.

Ventilatör desteği altında normal değerler tam olarak bilinmediğinden kritik hastalarda ejeksiyon fraksiyonu ventrikül fonksiyonlarını değerlendirmek için yeterli değildir. Kardiyomiyopatisi olup akut KY bulunan hastada, ejeksiyon fraksiyonu dışında iki-boyutlu benek takibi ekokardiyografi uygulaması özellikle ejeksiyon fraksiyonu korunmuş görünüyorsa faydalı bilgiler sağlar.⁶⁰ Sistolik işlevi bozuk olan hastada tüm strain bileşenleri ve SIV burulması (twisting) ciddi olarak azalmış olsa da, SIV sistolik işlevi korunmuş hastada (restriktif kardiyomiyopatinin (RKMP) erken dönemi, hipertrofik kardiyomiyopati (HKMP) gibi) ise radial strain göreceli ve uzunlamasına (longitudinal) strain, ejeksiyon fraksiyonu düşük olan hastalara benzer şekilde, ciddi olarak azalmıştır. Ancak, ejeksiyon fraksiyonunu normal aralıkta tutmak için den-

geleyici bir mekanizma olarak, sirkumferensiyel strain korunmuş, ve SIV burulması normal veya normalden iyi görünmektedir.⁶¹ Bu yüzden KY olan özellikle SIV ejeksiyon fraksiyonu korunmuş her hastada subendokardiyal liflerin global uzunlamasına strain (GUS) ölçümleri yapılmalıdır. Global uzunlamasına strain değeri <%-16 ise hafif depresyon, <%-10 olan değerler ciddi azalma olarak değerlendirilir. Belirtilmelidir ki, bu değerlerin akut durumlar için hala onaylanması gereklidir, mekanik dolaşım desteği veya inotropik ajan tedavisi altında olan sistolik KY hastalarında uygulanamaz. GUS değerlendirilmesi bu klinik durumda daha kolay uygulanabilir ve tekrarlanabilirken, sirkumferensiyel, radial strain ve aynı şekilde SIV burulması daha az tekrarlanabilir özelliktedir.⁶⁰ Bazı belirli kardiyomiyopatilerde, bölgesel uzunlamasına strain azalması gözlenir. Bu yüzden, kardiyak amiloidoz veya Löeffler kardiyomiyopatisi (eozinofilik infiltrasyon) gibi infiltratif kardiyomiyopatilerde, sol ventrikülün bazal segmentlerinde bölgesel uzunlamasına strain'de daha belirgin azalma gözlenirken (Şekil 10), HKMP'de GUS azalması daha yaygın olarak görülür (Şekil 11).

HKMP tanılı hastalarda bireysel klinik durumuna göre, tüm ekokardiyografik verilerin (pulmoner arteriyel basınç, mitral doluş patterni, E-e' gibi) göz önüne alınmasıyla, SIV doluş basınçlarını değerlendirmek için kapsamlı bir yaklaşım önerilir. Akut olarak kötüleşmiş HKMP hastalarında SIV çıkım yolu darlığı mutlaka dışlanmalıdır. Darlık bölgesindeki tepe hızı ölçmek için SIV çıkım yolunda devamlı akım (CW) Doppler kullanılır, bu yolla ölçülen basınç farkı kalp kateterizasyonu ile çok iyi korelasyon gösterir.



Şekil 9 Transtorasik akciğer ultrasonu akut pulmoner ödemli hastada çok sayıda sonografik B çizgilerini (Ultrason akciğer kuyruklu yıldızları, beyaz oklar) gösteriyor.

Renkli akım haritalama ile SIV çıkım yolunda (SIVÇY) veya SIV kavite içindeki daralmanın seviyesi belirlenebilir. Ciddi SIV hipertrofisi ve olası SIVÇY darlığı olan hastalarda, pozitif inotrop ajanlar veya hipovolemi bunu abartılı gösterebilir. Özellikle beraberinde sağ KY varsa sol ventrikülün normalden az dolması, dinamik SIVÇY darlık riskini artırır. Burada ekokardiyografi tanı ve tedaviye yanıtın izlenmesi açısından çok önemlidir.

Akut iskemik inme ile gelen idiyopatik kardiyomiyopati (İKMP) ve SIV 'noncompaction' hastalarında ekokardiyografide intrakardiyak trombus sıklıkla görülür. Spontan eko kontrast (duman), artmış tromboembolik olay riski ile birliktelik gösteren, trombus öncesi bir durum olarak kabul edilir.⁶² Sol ventrikül içerisinde trombus çoğunlukla apekte veya akinetik bölgelerde olduğundan, TTE'nin tanısal doğruluğu TÖE'den daha üstündür (duyarlılık=%90, özgüllük=%85).⁶² TTE'nin doğruluk oranı renkli Doppler ve/veya intravenöz kontrast ajanlar kullanıldığında daha fazla artar.¹³ Sol ventrikül trombusu olan hastalarda, trombusün şekli (mural veya kavite içine doğru), hareketi (hareketsiz veya belli bir yere kadar serbest hareket eden) ve komşuluğunda SIV anevrizması (ventrikülü hem sistolde hem diyastolde deforme eden lokalize akinetik veya diskinetik bölge) olup olmaması gibi ekokardiyografik özellikler değerlendirilmelidir.⁶³ Daha büyük trombus boyutu olan ve/veya hareketli ve SIV kavitesi içerisine doğru uzanan trombusu olan hastalarda, özellikle de yaşlılarda embolizasyon riski daha yüksektir.

Atriyal flutter veya fibrilasyonun eşlik ettiği kardiyomiyopati hastalarda, trombus sıklıkla sol atriyumda ve sol atriyal appendikte (SIAA) yer alır. TÖE, SIA ve SIAA trombusu tanısında yüksek duyarlılığa ve özgüllüğe sahip olup altın standarttır. TÖE ile SIAA trombusu, birden fazla eko penceresinde gözlenen, endokarttan ayrı ekojenik bir kitle olarak görülür. Birçok düzlemden görüntüler alınarak pektinat kaslardan ayırılması gerekir. Burada özellikle anatomik olarak komplike SIAA değerlendirilirken, çift plan görüntüleme kullanılabilir. Mekanik dolaşım desteğine bağlı hastalarda, kalp ejeksiyon yapmadığında özellikle kanüllerle ve ayrıca kapaklarla (protez kapak dahil) ilişkili olabilecek kalp içi trombus yönünden değerlendirilmelidir. Bu oldukça özelleşmiş bir ekokardiyografidir, alanında uzman kişiler tarafından yapılmalıdır.

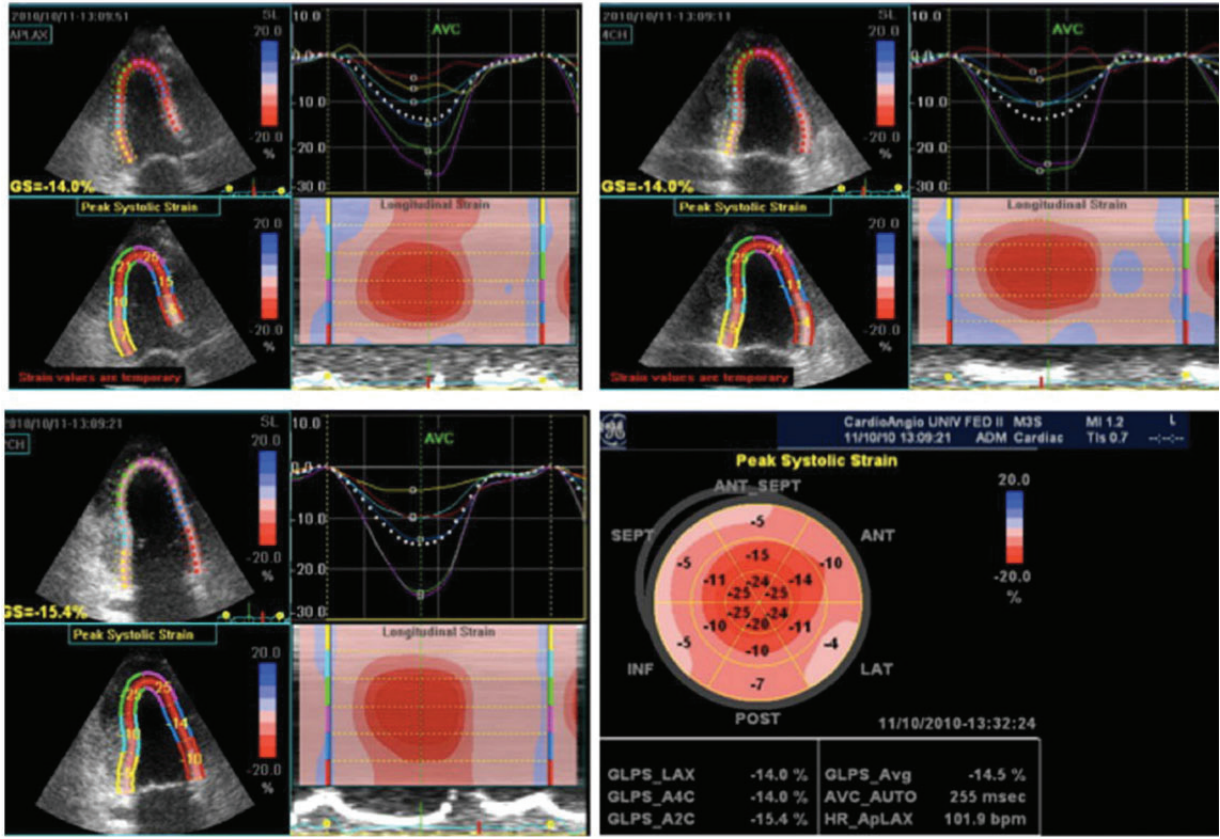
Kardiyomiyopati şüphesi olan hastalarda acil ekokardiyografik değerlendirmede anahtar noktalar

- 2B SIV ejeksiyon fraksiyonu ve ek olarak diğer SIV sistolik işlev bozukluğu bulgularının hesaplanması (siferisite indeksi, PW ile mitral annülüs hızındaki s' dalgası, indekslenmiş atım hacmi)
- SIV geometri ve olası bölgesel miyokart duvar kalınlıkları farklılıkları dikkate alınmalı
- SIV dolm basınçlarının tahmin edilmesi (E-e' oranı, Ar-A süresi farkı, SIA hacim indeksi, pulmoner arter sistolik basıncı)
- Normal ejeksiyon fraksiyon olması halinde bile GUS azalmasının dikkate alınması
- HKMP/SIV hipertrofisi olan hastalarda aktif olarak SIVÇY darlığı tanısının konması veya dışlanması
- Kardiyorespiratuvar desteğin derecesi ve seviyesi dikkate alınmalı

Pulmoner emboli

Acilde akut pulmoner emboli tanısını koymak, hem semptomları (dispne ve/veya göğüs ağrısı) hem de klinik belirtileri özgül olmadığından zordur.⁶⁴ Eğer yapılabiliyorsa TTE hızlı tanıda ve yüksek riskli hastaları belirlemede yardımcıdır. TTE'nin pulmoner emboli tanısını koymada duyarlılığı %50-60, özgüllüğü %80-90'dır. Bazı durumlarda örneğin kritik hastalarda TÖE duyarlılığı artırılabilir.⁶⁵ Akut pulmoner embolili seçilmemiş hastaların yaklaşık %50'sinde TTE normaldir, fakat tanı için direk ve/veya indirek kanıtları sağlayabilir. Sağ kalp boşluklarında veya pulmoner arterde hapsolmuş büyük, hareketli ve kıvrımlı trombusün gösterilmesi nadir olsa da tanıyı aşık yapar.⁶⁶ Genellikle diğer tanı testleri (BT, d-dimer, V/Q tarama) tanıyı doğrulamak için kullanılsa da, ekokardiyografi tamamlayıcı görüntüleme tekniği olarak değerlidir. Hastanın hemodinamisinin çok kötü olduğu durumlarda, TTE hemen yapılabilen tek uygun görüntüleme metodu olabilir.⁶⁷

Pulmoner embolinin temel dolaylı bulguları, akut olarak artan sağ kalp ve pulmoner arter basınçlarının meydana getirdiği etkilerdir. Özgül olmasa da, bunlar: sağ kalp boşluklarının dilatasyonu (SğV çap veya alanının SIV çap ve alanına oranının anormal olması ve inferior vena kavanın anormal olması gibi), SğV hipokinezisi, interventriküler septumun anormal hareketidir. Uygun öyküsü ve klinik bulguları olan hastada, diyastol sonu SğV çapının



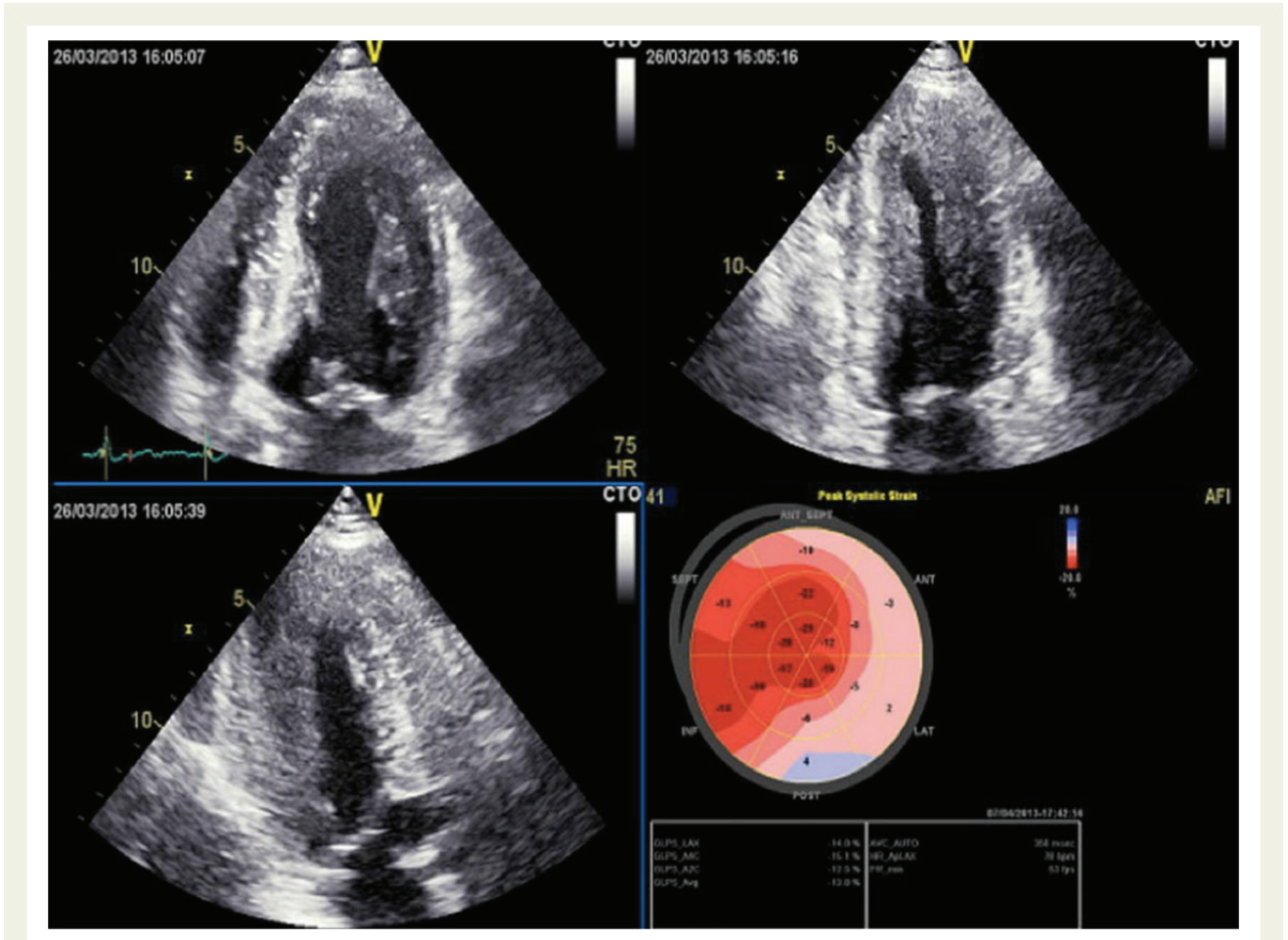
Şekil 10 Bölgesel uzunlamasına strain görüntüsü (APLAX:apikal uzun eksen; 4CH: dört boşluk görüntüsü), kardiyak amiloidozis tanı hastanın öküç gözü görüntüsü. Ejeksiyon fraksiyonu normal olduğunda bölgesel uzunlamasına strain değerlerinde azalma çoğunlukla sol ventrikülün bazal segmentlerinde olur. Sol taraftaki her renkli görüntü altı miyokart bölgesine ait tepe bölgesel strain değerlerini ifade eder (normalde negatiftir). Sağ üst görüntülerde bölgesel renkli sistolik strain eğrileri vardır, kesik çizgili olan global ortalama strain eğrisidir (GLPS). Sağ alt kısımda renkli M mod strain, altı ardışık miyokart segmentini niteliksel olarak temsil edilir. En altta sol ventrikül (SIV) bazal sağ segmentler (kırmızı renkte), santral bölümde SIV apeksi; en üstte SIV bazal segmentler (sarı renkli); kırmızı ve pembe renk sistolik deformasyonu gösteriyor.

SIV çapına oranı >0.6 , ve diyastol sonu SğV alanının SIV alanına oranı >1.0 olması akut masif pulmoner emboli ile uyumludur⁶⁸ (Şekil 13).

Pulmoner embolide, SğV hipokinezisi global olmak zorunda değildir, apeks kontraksiyonu normal veya hiperdinamikken, hipokinezi SğV serbest duvarının mid bölgesiyle sınırlı olabilir (McConnel işareti).⁶⁹ Önceden pulmoner emboli tanısına özgül iken, şimdi farklı durumlarda görülebileceği ile ilgili soru işaretleri vardır. Pulmoner emboli tanısı konduğunda ekokardiyografi, yüksek riskli olmayan-orta risk (SğV işlev bozukluğu) veya düşük riskli hasta (SğV işlev bozukluğu yok) ayrımı için kullanılabilir. Hipotansiyon veya şok ile gelen yüksek riskli pulmoner emboli şüphesi olan hastada SğV basınç yüklenmesi ve/veya işlev bozukluğunun ekokardiyografik bulgularının olmaması hemodinamik dengesizlik nedeni olarak masif pulmoner emboliyi ekarte ettirir.

Orta-yüksek riskli pulmoner emboli hastalarında ikincil triküspit yetmezliği sıktır. Pulmoner kapakta darlık olmadığında, SğV

sistolik basıncı dolayısıyla pulmoner arter sistolik basıncı (PAsB) hesaplanmasına olanak sağlar. PAsB, basitleştirilmiş Bernoulli denklemi kullanılarak triküspit yetmezlik akımının tepe hızından hesaplanabilir fakat triküspit yetmezliği çok ciddiye normalden düşük bulunabilir. Sağ atriyum basıncı, juguler venlerin klinik muayenesi, inferior vena kavanın çapı ve solunumla değişimi veya kritik hastalarda direk santral ven katateri ile ölçülerek hesaplanabilir. Sağ ventrikül akut olarak 60 mmHg ya kadar PAsB oluşturabildiğinden, akut durumda triküspit yetmezlik jet akım hızının 2.5-3.5 m/sn den daha yüksek olması beklenmez, bu da akut pulmoner embolide PAsB için 40-50 mmHg ya denk gelir. Tam tersi PAsB >60 mmHg olduğunda bu daha çok tekrarlayan akut pulmoner emboli atakları (Şekil 13) veya kronik akciğer parankim hastalığı ve/veya bunun üzerine eklenen pulmoner emboli gibi kronik bir süreci düşündürür. Doppler miyokart görüntülemesi ve strain gibi diğer yöntemler SğV işlevinin değerlendirilmesinde önemli bilgiler eklese de, bu teknikler henüz özellikle akut durumlar için deneysel düzeydedir.



Şekil 11 Hipertrofik kardiyomyopati hastada bölgesel uzunlamasına strain görüntüleri (öküz gözü). Ejeksiyon fraksiyonu normal olduğunda (%57) kardiyak amiloidozisten farklı olarak bölgesel uzunlamasına strain değerlerindeki azalma sol ventrikül duvarlarında daha homojen olur.

Pulmoner emboli şüphesi olan veya tanısı almış hastalarda ekokardiyografi önerileri

Öneriler:

- (1) Şok veya hipotansiyon varlığında yüksek riskli pulmoner emboli şüphesi olan hastalarda ve BT hemen çekilemiyorsa (*);
- (2) Tüm klinik ve laboratuvar verileri kuşkulu olduğunda, dispnenin kardiyak ve nonkardiyak nedenini ayırt etmek için;
- (3) Orta riskli pulmoner emboli hastasında tedavi seçeneklerini belirlemek için.

Yapılması makul:

- (1) Pulmoner emboliyi ve sağ atriyum veya sağ ventrikül veya ana pulmoner arter dallarındaki şüpheli pıhtıyı araştırmak için;
- (2) Yüksek riskli olmayan pulmoner embolide risk sınıflaması yapmak için.

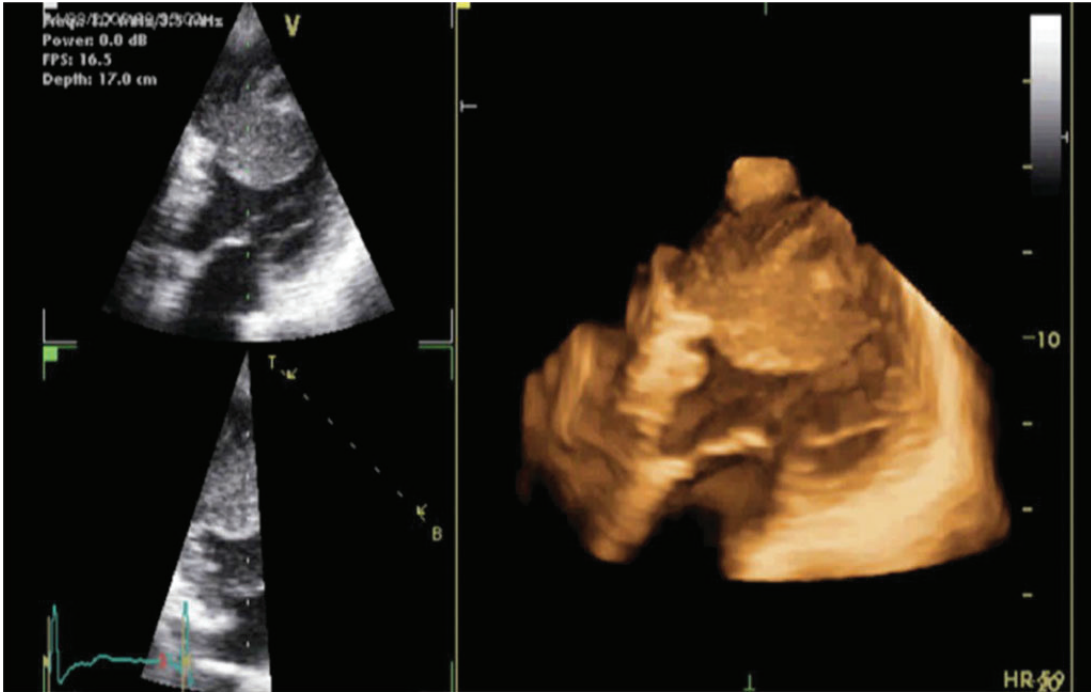
Önerilmeyen:

- (1) Hemodinamik olarak stabil, normotansif hastada pulmoner emboli şüphesi varsa elektif tanı amaçlı.

*TTE tanısız olmadığında TÖE gerekli olabilir, sedasyon ile çok kötü sonuçlu dekompanseasyon oluşabilir.

Pnömotoraks

Pnömotoraks (PTX), acil servise göğüs ağrısı ile beraber veya olmadan akut dispne ile gelen hastalarda, santral katater takıldıktan ve/veya pozitif basınçlı ventilatör sonrası akciğer hasarı olan hastalarda hayatı tehdit eden bir durumdur. Son yıllarda ultrason, PTX değerlendirilmesinde hızlı gelişen bir teknik olmuştur.^{14,70} Normalde akciğerlerde iki plevra tabakası karşılıklıdır, ultrason, solunumla senkronize olarak visseral plevra üzerindeki parietal plevranın hareketini gösterir (akciğer/plevra kayması). Eğer hava, iki tabakayı ayırırsa parietal plevra halen görüntülenebilir fakat akciğerin kayması görülemez. Akciğer kaymasının olmaması PTX'in sonografik tanısı için gereklidir, fakat olmaması her zaman PTX tanısını koydurmaz, çünkü birçok diğer durumda (masif ateletaksi, ana bronkus entübasyonu, plevral yapışıklık) da akciğer kayması görülmeyebilir. Bunun dışında ultrasonun duyarlılığını arttıran ve tanı için gerekli olan ek PTX için sonografik bulgular (i) B çizgilerinin olmaması (ii) akciğer nabzının olmaması (iii) akciğer noktasının olması. B çizgilerinin görülebilmesi için parietal ve visseral plevranın karşılıklı olması gerekir bu nedenle bakılan alanda



Şekil 12 Yakın zamanda ST elevasyonlu anterior miyokart enfarktüsü geçiren hastanın, sol ventrikül apeksinde bulunan trombüsün 3B transtorasik ekokardiyografi ile gösterilmesi (bakınız online ilave veriler, Video 4).

sadece bir izole B çizgisinin görülmesi bile o bölgede PTX ı dışlar.⁷¹ Akciğer nabızı, kardiyak ritim ile senkronize parietal plevra ve altındaki akciğer dokusu üzerinde visseral plevranın ritmik hareketini ifade eder.

Intraplevral hava, parietal plevraya hiçbir hareketinin iletilmesi-ne izin vermediğinden PTX, akciğer kayması ve nabzının görülmesi ile karakterizedir. Bu nedenle görüntülenen bölgede akciğer nabzının olması PTX ı dışlar.¹⁴ Akciğer noktası, göğüs duvarında normal plevra ile PTX in kenarının keşiştiği yerdir. B mod ultrasonda akciğer noktası, normal akciğer kayması ile PTX paterni (akciğer kayması ve B çizgilerinin görülmemesi) arasındaki sınır olarak görülecektir. Akciğer noktası, PTX in göğüs duvarında gösterildiği üzere fiziksel sınırını temsil eder ve PTX in en özgül bulgusudur.⁷² Acil durumlarda, akciğer kayması ve nabızı ile beraber B çizgilerinin olması akciğer noktasını aramaya ihtiyaç bırakmaz ve güvenli bir şekilde PTX ı (bakılan bölgede) dışlar. Eğer hemodinamik olarak stabil olmayan hastada tansiyon PTX şüphesi varsa, özellikle ultrasonu yapan kişi bu alanda uzman değilse, ultrason özelliklerine güvenmeksizin, klinik olarak tedavi edilmelidir.

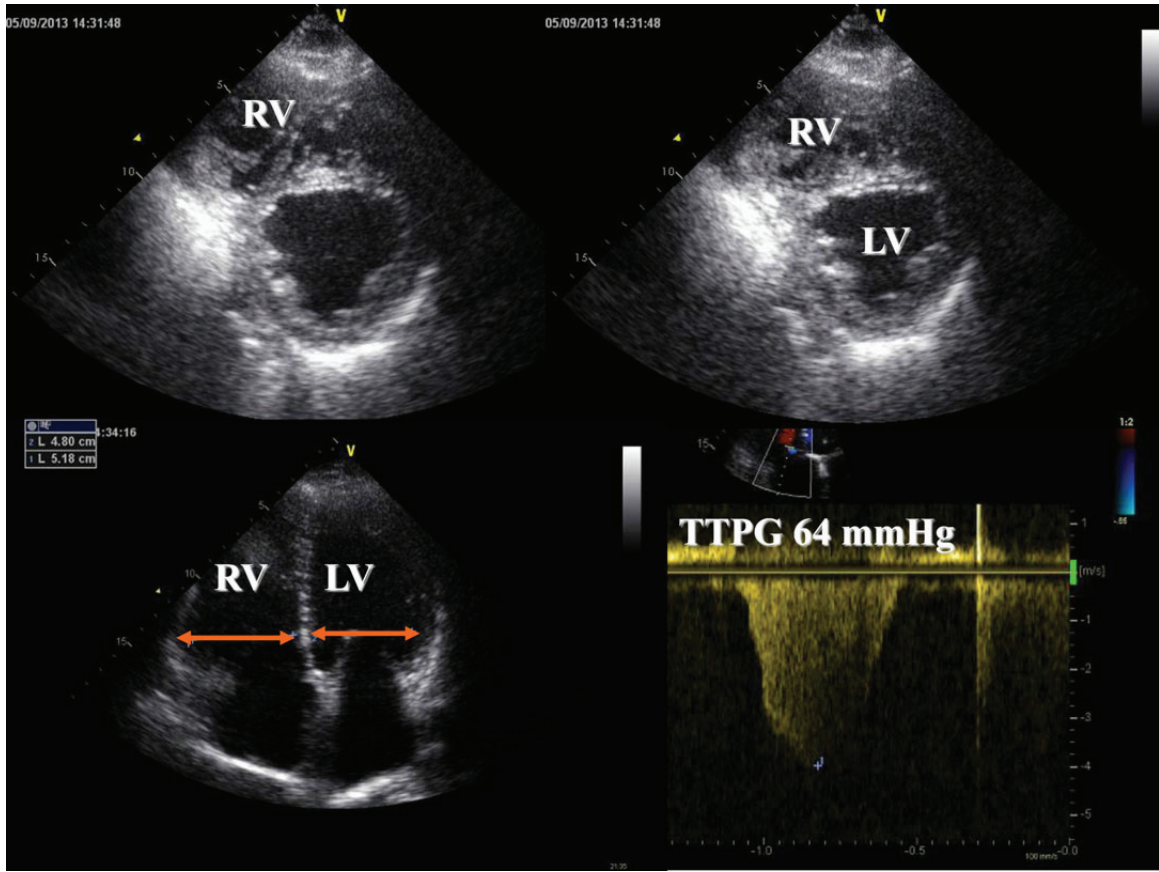
Kalp-akciğer etkileşimi ve ventilasyon

Yoğun bakım ünitesinin çeşidine bağlı olarak, mekanik ventilatördeki pek çok hastayı ventilatörden ayırmakta problemler olur. Ventilatörden ayırmada başarısızlığın en sık kardiyak nedeni alveolar ödem olmasına rağmen, başka kardiyak nedenler de buna katkıda bulunur. Kardiyak katkıyı belirlemek zor olabilir ve ekokardiyografi ventilatörden ayırmanın başarıya ulaşmasında esas rol oynayabilir. Fakat bu, normal ve mekanik ventilasyonun

kalbin basınç/hacim ilişkisine etkisini ve mekanik ventilatörden spontan solunuma geçişteki fizyolojik değişiklikleri anlamayı gerektirir.

Kalp çıktısı, temel olarak ortalama sistemik basınç ve sağ atriyal basınç farkı ile belirlenir ve dolayısıyla normal inspirasyon sırasında bu basınç farkı arttığı için, venöz dönüş ce artar. Sağ kalpte artan hacim ventriküller arası etkileşimden dolayı sol kalpte akımın azalmasına neden olur. Pozitif basınçlı ventilasyon sırasında bu değişiklikler tersine döner ve pozitif basıncın devamlı uygulanması, [pozitif ekspirasyon sonu basınç (PEEP)] venöz dönüşte kalp döngüsü boyunca daha da fazla düşüğe neden olur. Ek olarak, transpulmoner basınç artışı SğV artıyıkü artırır ve bu da sağ kalp ejeksiyonunda düşüğe neden olur. Buna karşılık gelen intratorasik basınç artışı, SIV artıyükünde düşüğe ve SIV önyükünde artışa neden olur, bu da sol kalp ejeksiyonunda artışla sonuçlanır. Bu döngüsel değişiklikler kolayca Doppler ekokardiyografi kullanılarak gösterilebilir ve tamponat, ventilatör basınçlarının çok yüksek olmasının tanısında ve hacim verilmesine yanıtın tahmin edilmesinde kullanılan eko özelliklerinin temelini oluşturur.

Bu yüzden mekanik ventilatörden ayırmada başarısızlık yaşandığında ilk olarak SIA basıncının ciddi olarak yüksek olup olmadığı (istirahatte ve ayrılma döneminde) gösterilmeli ve daha sonra alta yatan potansiyel geri döndürülebilir kardiyak nedenler belirlenmeli/dışlanmalıdır. Bu hasta grubunda SIA basıncını tahmin etmek karmaşıktır, az sayıda teknik bu ortamda tam olarak değerlendirilmiştir. Düşünülmesi gereken faktörler



Şekil 13 Tekrarlayan pulmoner emboli atakları ile gelen hastanın ekokardiyografik incelemesi. Sağ ventrikül (SğV) sol ventrikül (SIV) ile karşılaştırıldığında genişlemiştir ve diyastol sonu SğV/SIV çapı >0.6 dir. Transtriküspit basınç farkı (TTPG) belirgin artmıştır, ciddi kronik pulmoner hipertansiyonu gösterir. TAPSE bir ay önceki ölçülmüş değerine göre azalmıştır (8-11 mm). Sağ ventrikül sistolik fonksiyonunda düşme olması tekrarlayan pulmoner emboliyi şüphelendirmelidir.

yukarıda Kardiyomyopatiler konusunda anlatılmıştır. Tüm vakalarda, kritik hastalığın karıştırıcı faktörleri (kalp hızı, kalp çıktısı, SIV kompliyansı, hacim durumu ve ventilasyon) henüz tamamen değerlendirilmemiştir.⁷³

Fizyolojik stres ekokardiyografi (ayırma denemesi sırasında hedeflenmiş ekokardiyografi), taşikardi, takipne ve hasta ajitasyonu ile sınırlı olabilir. Burada, diğer stres yöntemlerine ihtiyaç olabilir. Farmakolojik stres ekokardiyografi, kritik hastalarda kullanılmıştır, hatta pozitif inotrop desteği alan hastalara uygulanabilir. Dinamik mitral yetmezlik şüphesi olduğunda (akut ME'nün komplikasyonu olarak kardiyojenik şokta, aşağıda) yetmezliğin doğası, ciddiyeti ve dinamik özelliğini ortaya çıkarmak için hacim ve basınç yüklemesi kullanılabilir. Diğer mekanik ventilatörden ayrılmama sebepleri etkin şekilde araştırılmalıdır; bunlar ilerleyici SIV ve/veya SğV yetmezliği, hastanın patolojisine göre ciddi taşikardi/bradikardi (Kardiyak aritmiler bölümü, aşağıda) veya çıkım yolu darlığı (SIVÇY darlığı, aşağıda) gelişmesidir. Araştırılması gerekli diğer durumlar; orantısız hipoksi ile sonuçlanan

dinamik intrakardiyak şant ve intrapulmoner şant varlığının dışlanmasıdır.

Akut dispne ile gelen hastada ekokardiyografi önerileri

Önerilir:

- (1) Dispnesi olan hastada etiyolojiye yönelik yapılan klinik ve laboratuvar testleriyle yeterli sonuç alınmadığında nedenin kardiyak- nonkardiyak ayrımının yapılmasında
- (2) Kalp yetmezliği klinik şüphesi olan hastada SIV boyutları ve işlevinin hesaplanmasında
- (3) Mekanik ventilasyondan ayırmadaki başarısızlığın nedenini araştırmada yardımcı

Önerilmeyen:

- (1) Nefes darlığı olan hastada nedenin kardiyak nedenli olmadığı aşikarsa

Not: TTE tanısal değilse TÖE endikedir.

Hemodinamik dengesizlik ve şok

Hipotansiyon ve şoktaki hastayla uğraşırken altta yatan nedenin hızla belirlenmesi hayat kurtarıcı olabilir ve uygun tedavinin zamanında başlanmasına olanak sağlar. Burada ekokardiyografi kalbin yapısı ve işlevi, global ve bölgesel ventrikül duvar hareketleri, kalp odacıklarının boyutları, kapak hastalıkları ve perikart birikimi varlığı veya yokluğu açısından hızlı değerlendirmeye olanak sağlar. Hemodinamik açıdan kararlı olmayan hastalarda TTE, TÖE'den önce, ilk görüntüleme metodu olarak düşünülmelidir. TÖE, TTE ile tanı konulamıyorsa ve hasta entübe, ventilatörde ise endikedir. Şok kabaca hipovolemik, kardiyojenik, dağılımsal (anafilaktik, septik, nörojenik) ve tıkaçıcı olarak sınıflandırılabilir.

Hipovolemik şok

Hipovolemik şok, damar içi hacimde kritik azalma (kanama, yetersiz sıvı alımı, dışarıya sıvı kaybı) nedeniyle olur. Venöz dönüşte (önyük) azalma, ventrikül dolumunda ve atım hacminde azalmaya neden olur. Eğer kalp hızında artışla kompanse edilmezse, kalp çıktısı düşer. Hipovolemide ekokardiyografi, küçük, hiperdinamik, yüklü olmayan, SIV diyastol sonu alanı azalmış olan ventrikülü hızlıca doküman eder. Fakat bu özellikleri kullanarak hipovolemi tanısını koymada ve hacime yanıtı değerlendirmede birçok uyarılar vardır ve bu teknik sadece normal SIV varlığında kullanılmalıdır. Derin hipovolemide (hacim yüklemesine kalp çıktısı artışıyla, yüksek olasılıkla cevabın olduğu), spontan solunumu olan hastada inferior vena kava çapı inspiyum ile kollabe olabilir ve küçüktür (<10 mm). Hipovolemi olan mekanik ventilatördeki hastalarda, inferior vena kava çapı yüne küçük olabilir fakat ekspiyum sonunda küçüktür ve solunumsal değişiklikler değişikendir (ventilatöre adaptasyona bağlı olarak).⁷⁴ Sıvı replasmanına yanıtı öngörmede SIV diyastol sonu alanı değerlendirilmesine gelince, özellikle kardiyak/kardiyopulmoner patolojiler eşlik ediyorsa, kritik/akut hasta grubunda bu tekniğin kullanılamayacağı birçok durum vardır. Ventilatörde olan hastada uygulanamaz.

Dağılımsal şok, sepsis ve sepsis sendromları

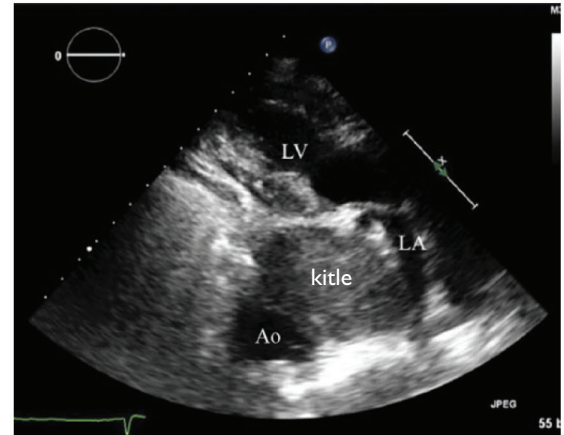
Dağılımsal şok, vazodilatasyona ikincil olarak damar içi kan hacminin yetersiz olmasından kaynaklanır. Septik şok en sık nedendir. Sıklıkla göreceli hipovolemi (kapiller kaçığa bağlı damar içi hacim kaybı), nispeten yüksek kalp çıktısı (potansiyel olarak kardiyak hastalık varlığı dışında) ve her iki ventrikülün hiperkinetik sistolik işlevi ile ilişkilidir. Sol ventrikül eğer altta yatan kronik kardiyak işlev bozukluğu yoksa nadiren dilatedir. Bazı hastalarda, yaygın geçici hipokinezi görülebilir fakat kalp çıktısı hala yüksek veya normal olabilir.⁷⁵ Diğer durumlarda, hiperdinamik SIV ve SğV işlevinin olmaması, sıklıkla göreceli miyokart işlev bozukluğunu gösterir. Belirli derecede pulmoner hipertansiyon ve/veya yükselmiş pulmoner vasküler direnç siktir. Sağ ventrikül sistolik işlev bozukluğu, hastaların üçte birine kadar gelişebilir. Sağ ventrikül miyokart işlevinin azalması, SğV hipokinezisi olarak tespit edilir ve değişen derecelerde SğV dilatasyonu olarak, yarı nicel olarak belirlenir. Septik şok, endokardit veya damar yolu/kanül enfeksiyonu ile aynı zamanda diğer sistemik hastalıklarla ile de ilişkili olabilir. Pnömoninin eşlik ettiği sepsiste, solunum yetmezliği ol-

duğu zaman ventrikül işlevinin değerlendirilmesi sırasında, SğV'ün önemli derecede ek hacim yükünü (yaklaşık 4L/dk'ya kadar) tolere edebilmesi gerekliliği nedeniyle, potansiyel ekstrakoroporeal solunum desteği gereksimini göz önüne alınmalıdır. Burada SğV işlevinin ileri değerlendirilmesi gereklidir. Yeni çalışmalar, septik şokta konvansiyel ekokardiyografi ile belirlenemeyen ventrikül işlev bozukluklarını belirlemek için benek takibinin kullanımını önermektedir. Bu çalışmalarda, sepsisteki çocuklarla kontrol grubu arasında fraksiyonel kısalma ve ejeksiyon fraksiyonu açısından gösterilebilir bir fark olmamasına rağmen sirkumferansiyel ve uzunlamasına strain, strain rate, radyal yerdeğiştirme ve rotasyon hızı ve yerdeğiştirmede belirgin anormallikler gösterilmiştir.⁷⁶

Endokarditin klinik bulguları olan ve/veya yüksek riskli endokardit şüphesi olan hastalarda sepsisin kardiyak kökeni açısından kapak endokarditini dışlamak için uzman düzeyinde ekokardiyografi yapılmalıdır (Yeni kardiyak üfürüm bölümü, altta). Kalıcı katarer varlığında enfeksiyonu tespit etmek zor olabilir. Kalıcı santral venöz katateri olan hastalarda trombüs gelişimi siktir ve kalıcı pillerde fibrin ağları sıklıkla görülür. Damar yolu/katater/tel enfeksiyonlarını belirlemek zor olabilir ve sadece ekokardiyografi ile tespit etmek mümkün olmayabilir. Burada, yeni veya devam eden sepsis ile beraber antikoagülasyona rağmen giderek büyüyen hareketli kitlenin varlığı taniyi destekleyebilir. Kalıcı implante edilmiş cihazları olan hastalarda, endokardit şüphesi varsa, fakat TÖE negatifse intrakardiyak ekokardiyografi önerilmiştir; ancak kritik hastalarda endokardit varlığındaki kullanımı değerlendirilmemiştir.⁷⁷

Tıkaçıcı şok

Kalbin veya büyük damarların dolumuyla (tamponad, mediastinal kitleler, inferior veya süperior vena kava kompresyonu veya trombozu, tansiyon pnömotoraks, ciddi astım, intrakardiyak tümörler veya pıhtı) boşalmasıyla (akut masif pulmoner emboli, aort darlığı, SIVÇY darlığı) etkileşen mekanik faktörler tıkaçıcı



Şekil 14 Tıkaçıcı şok ile gelen hastada mediastinal kitle. İnen torasik aortun önünde sol atriyumun arkasında sol atriyuma bası yapan yuvarlak kitle. Ao: aort LV: sol ventrikül.

şoka neden olabilir (Şekil 14). Düşük kalp çıktısının sonucunda doku hipoperfüzyon belirtileri ile beraber hasta taşikardik olur ve bunu kompanse etmek için sistemik vasküler direnç artar.

SIVÇY darlığı

Intravasküler hacim azalmasının dinamik SIVÇY darlığına neden olduğu bir grup hasta (genellikle büyük bölümünde hipertansiyon ve SIV hipertrofisi veya aort kapak replasmanı öyküsü) vardır, beraberinde mitral kapağın sistolik öne hareketi ve sekonder mitral yetmezlik görülür. Bu durum kalp çıktısında ilerleyici düşmeye neden olur. Burada sağ kalp kateterizasyonu (mitral yetmezlik ve hiperdinamik nonkompliyant SIV sonucunda artmış pulmoner kama basıncı) yanıtıcı olabilir ve uygun olmayan kararlar verilmesine neden olabilir (mesela beta bloker veya intravenöz sıvı yerine pozitif inotrop verilmesi). Özellikle artan inotrop desteğe cevap olarak kalp çıktısı artmıyorsa, bu hastalarda şüphe edilmedir. Ekokardiyografi tanısaldır.

Kardiyak tamponat

Kardiyak tamponat, perikart alanında önemli ve/veya hızlı sıvı birikmesi sonucu perikart içi basıncının artması, kavite içi basıncın üstünde olması ve transmural basınçta önemli düşme sonucu olur. Bu nedenle, odacıkların dolumu azalır ve kalp çıktısı tehlikeye girer. Kompansatuvar taşikardi ve vazokonstriksiyon başlangıçta normal kalp çıktısını devam ettirir fakat perikart içi basınçta kritik seviyeye gelindiğinde, kalp çıktısı ve arteriyel basınç düşer. Kalbe venöz dönüşte inspiratuvar artış SğV hacimlerini artırır ve septumda oluşan kayma (septal shift) nedeniyle (ventriküler interdependens) SIV dolumu azalır, öyle ki ardından SIV atım hacmi düşer ve pulsus paradoksus olabilir (inspirasyonla sistolik kan basıncında >10 mmHg düşüş). Bu klinik özellikler bazı ekokardiyografik bulgularla da uyumludur.⁷⁸

Hemodinamik olarak önemli perikart sıvısı birikmesini düşündüren birçok 2B eko bulgusu vardır. Fazla miktarda perikart sıvısı birikmesi, az birikmesine göre daha fazla artmış perikart içi basınç ile ilişkili olsa da bu, birikme hızına da bağlıdır. Bu yüzden, malign perikart effüzyonu olan hastada minimal veya hiç hemodinamik sorun olmazken, pil takılması sırasında süregelen SğV perforasyonu ile oluşan minimal sıvı birikmesi kardiyojenik şoka neden olabilir. Tamponatın en duyarlı işareti döngüsel kompresyondur; yani perikart içi basıncın ciddi şekilde arttığı durumda, geç diyastolden erken ventrikül sistolüne kadar devam eden sağ atriyumun kollabe olmasıdır. Fakat bu işaret sadece orta derecede özgüllüğe sahiptir. Diyastolik SğV kollapsı (SğV serbest duvarının içeri diyastolik hareketi) geç oluşmasına rağmen daha özgül bir işarettir, en iyi parasternal veya subkostal uzun eksen görüntülerden belirlenir. Derin inspirasyon sırasında değişiklik olmaksızın inferior vena kavada dilatasyon, makul bir duyarlılığa sahipken, tamponad tanısı için, pozitif basınçlı ventilasyon durumunda daha da düşen orta derecede özgüllüğe sahiptir (beraberinde sağ kalp hastalığı yoksa). Kesintili akım (PW) Doppler, tamponad tanısında ilave bilgiler sağlar. Burada solunum sırasında transvalvüler hızlarda değişiklikler (en iyi düşük hızda kaydedilir); SğV içeri akım hızlarında inspiratuvar artış (>%35-40), buna paralel (fakat transpulmoner geçişte hafif gecikme) SIV içeri akımda ve aort ejeksiyon hızlarında inspirasyon

sırasında azalmayı kapsar. Belirtmelidir ki, solunum sırasında akımdaki böyle fazık değişiklikler pozitif basınçlı ventilasyon sırasında tersine döner.

Eğer hastanın durumu acil perikardiyosentezi gerektiriyorsa girişimsel işlem ekokardiyografi eşliğinde yapılabilir, bunun komplikasyonları azalttığı gösterilmiştir.⁷⁸ Ekokardiyografi biriken sıvının en derin yerinin ve hastanın cildi ile sıvı arasındaki mesafenin belirlenmesi için kullanılabilir. Eğer gerekli ise perikart iğnesinin yeri görüntülenebilir, ve şüphe durumunda iğnenin yerini doğrulamak için ajite salın kontrast verilebilir. Ayrıca ekokardiyografi sıvının tamamen boşalıp boşalmadığını belirlemek için kullanılabilir. Bu durumda TÖE çok nadir gereklidir.

Kalp cerrahisi sonrası dönem, sıvı birikiminin az ve bölgesel olabildiği özel bir durumdur ve erken postoperatif dönemde perikart tamponadının ekokardiyografik özellikleri olmayabilir (hatta derin hemodinamik bozulma olsa da). TTE ye güvenmek olası yanlış tanıya neden olabilir ve eğer şüphe ya acil olarak cerrahi olarak açılmalı veya cerrahın ihtiyacı olduğu yerde hemen girişim öncesi TÖE yapılmalıdır.

Kardiyojenik şok

Kardiyojenik şok, dokuların ihtiyacının karşılanmadığı yetersiz kalp çıktısı durumudur. En sık karşılaşılan neden AME sonrası gelişen ciddi SIV sistolik işlev bozukluğudur. Sol ventrikül işlev bozukluğuna bağlı şok, AME'de en önemli mortalite nedenidir (%50-70).⁷⁹ Diğer nedenler; SğV işlev bozukluğu, AME'nün mekanik komplikasyonları, kardiyomiyopati, ciddi kalp kapak hastalıkları, miyokardit, miyokart zedelenmesi ve akut aort diseksiyonudur. Kardiyojenik şokun nedeninin tanısını doğrulamada ekokardiyografi başlangıç olarak mükemmel bir araçtır, hastanın hemodinamik değerlendirmesine ilişkin ilave bilgi sağlar (doluş basınçları ve atım hacmi dahil) ve kardiyojenik şokun diğer nedenlerini dışlar. Bu yüzden kardiyojenik şok şüphesi olduğunda hızlıca TTE yapılmalıdır. TTE suboptimal olduğunda TÖE endike olabilir.

AME komplikasyonu kardiyojenik şok

AME durumunda, SIV işlevinde azalma, SğV enfarktüsü, akut ciddi mitral yetmezliği, SIV serbest duvar rüptürü, ventriküler septal rüptür ve papiller kas rüptürü gibi mekanik komplikasyonlar gibi kardiyojenik şokun birçok nedeni vardır.

SIV işlev bozukluğu

Kardiyojenik şok, kardiyomiyosit işlevlerinin büyük bir yüzdesinin (en az SIV'ün %40'ı) akut kaybı veya daha önce hasarlanmış SIV'ün üzerine ek olarak miyokart işlev kaybı nedeniyle olabilir. ME sonrası şoka, çok yaygın miyokart nekrozu veya sersemlemiş işlev göstermeyen fakat canlı miyokart, katkıda bulunabilir. Bütün bunlar ekokardiyografide, azalmış sol ventrikül global (ejeksiyon fraksiyonu) ve bölgesel işlevi (bölgesel duvar hareket bozukluğu), kalp çıktısında ve atım hacminde azalma, sekonder mitral yetmezliği olsun veya olmasın artmış SIV dolum ve pulmoner basınçlar şeklinde tespit edilir. Hem SIV ejeksiyon fraksiyonu hem de mitral yetmezliğinin ciddiyeti mortalitenin majör öngördürücüleridir; ancak başvuruadaki ejeksiyon fraksiyonu sonlanım ile korele değildir.⁸⁰

SğV enfarktüsü

SğV enfarktüsü, sıklıkla inferior AME ile ilişkilidir, ancak nadir olarak da izole bir durum olabilir. Ekokardiyografi, SğV bozulmuş eş etkinliğini, dilatasyonu, paradoksik septum hareketini, ve McConnell işaretini gösterebilir. Genellikle azalmış triküspit anülüs sistolik hareketi (TAPSE) bulunur. Dik basınç-yarılanma zamanını ile birlikte pulmoner yetmezliğin eşlik ettiği, düşük pulmoner basınç ve triküspit yetmezliği gösterildiğinde, tanıdan şüphelenilmelidir. Akut, ciddi SğV işlev bozukluğunda, SIV göreceli olarak dolmadığından SIV işlevini değerlendirmek zor olabilir. Sağ ventrikül destek cihazları kullanılması gibi ekstrakorporeal destek planlandığında, sol ventriküle iletilen artmış hacim, ciddi SIV işlev bozukluğunu ortaya çıkartabileceğinden, dikkatli olunmalıdır.

Serbest ventrikül duvar yırtılması

AME sonrası serbest ventrikül duvar yırtılması en ciddi komplikasyondur ve elektromekanik ayrışma ile beraber akut ani yıkıcı kollapse, hipotansiyonun eşlik ettiği veya etmediği sinsi perikart effüzyonuna kadar farklı şekillerde karşımıza çıkabilir. Ekokardiyografi, bazen aşikar perikart tamponatını veya subakut serbest duvar yırtılmasında (yırtılmaların %30'u) sadece perikart sıvısı birikimini gösterir. Dolayısıyla AME durumunda perikart sıvısı birikimi subakut serbest duvar yırtılmasından şüphelendirmelidir ve duvar yırtılması açısından dikkatli görüntüleme yapılmalıdır. Bu durumda perikart birikimi kan/trombüsten oluşabilir, ve inferior-da lokalize olabilir, tanıyı zorlaştırır.

Akut mitral yetmezliği

Akut mitral yetmezliği, AME'nün hayatı tehdit eden bir komplikasyonudur. En sık yapısal kapak hastalığı olmaksızın SIV işlev bozukluğuna ikincildir (işlevsel), yaprakçıkların çekintiye uğraması ve azalmış mitral kapanma kuvvetleri sonucunda meydana gelir. İkincil mitral yetmezlik ciddiyeti çeşitli derecelerde olabilir, sıklıkla dinamiktir, pozitif basınçlı ventilasyon varlığında azalır. AME durumunda hafif derecede mitral yetmezliği bile kötü prognozla ilişkilidir. Mitral yetmezliği, daha nadir olarak akut papiller kas işlev bozukluğu veya yırtılmasından kaynaklanabilir. Posterior papiller kas yırtılması (tek bir koroner arterden beslenen) daha sık görülür ve tamamen veya kısmi olabilir. Ekokardiyografi, kısmen veya tamamen 'flail' mitral kapağı gösterir. Tanı, flail yaprakçığın ucuna yapışık papiller kasın başını temsil eden üçgen, hareketli yapının sistolde sol atriyumun içine prolabe olması ile konur. Renkli Doppler genellikle kusurlu yaprakçıktan uzaklaşan egzantrik jeti gösterir (posterior flail yaprakçık durumunda anteroseptuma yönelmiş mitral yetmezliği). Yıkıcı şekilde ciddi olduğunda, iki odacık arasındaki basınç hızlı bir şekilde eşitlendiğinden, renkli jet, mitral yetmezliğin ciddiyetini olduğundan daha az gösterir.

Akut mitral yetmezliği, ayrıca dinamik SIVÇY darlığına ikincil, mitral kapağın akut sistolik öne hareketine bağlı da gelişebilir. Burada eko sol ventrikül çıkım yolundan geçen artmış akım hızını ve tipik geç tepe yapan kılıç kını şeklinde CW Doppler görüntüsünü (apikal görüntüden) gösterir. Mitral yetmezlik ciddiyeti hafiften şiddetliye kadar olabilir. Jet tipik olarak merkezidir, fakat SIA içerisinde egzantrik bir yol çizebilir (sol atriyumun lateral

duvarına doğru yönelmiş). Akım süresi ve Doppler spektral görüntüsü, mitral yetmezliğini SIVÇY darlığından ayırt etmeye yardımcı olur. Mitral yetmezliğinde, sistol ortasında yükselen eğim genellikle taban hattına diktir oysa SIVÇY sinyalinde en yüksek hıza ulaşana kadar eğriseldir. Dahası mitral yetmezlik akımı ejeksiyon süresinin ötesine uzanırken başlangıcı dinamik SIVÇY darlığı akımından daha erkendir. Akut mitral yetmezliğin ciddiyetinin değerlendirilmesi farklı yerde anlatılmıştır.⁸¹ AME'nin diğer mekanik komplikasyonları da farklı yerde tartışılmıştır.^{80,81}

Şoktaki hastada ekokardiyografi önerileri

Önerilir:

- (1) Kardiyak veya kardiyak olmayan etiyojiji belirleyerek, hipotansiyon veya şokun nedeninin ayırıcı tanısında
- (2) Kardiyojenik şokun farklı kardiyak nedenlerinin ayırımında ve endike olduğunda cerrahi girişim dahil, uygun tedaviye yön vermede

Not: TTE tanisal olmadığında TÖE endikedir.

Yeni kardiyak üfürüm

Kardiyak üfürümler, kalp kapak hastalıklarına, normal kapaktan geçen artmış akım hızına veya konjenital ya da akkız defektlerle ilişkili şantlara bağlı gelişebilir. Akut kardiyak-solunumsal semptomları olan veya yapısal kalp hastalığını destekleyen klinik bulguları olan hastalarda, üfürüm olması ekokardiyografi için mutlak gerekliliktir. Kapak morfolojisi ve işlevi, kapak hastalığının etiyojisi, kapak lezyonunun şiddeti, odacıkların boyutu ve ventrikül işlevi, duvar kalınlığı ve pulmoner arter basıncı gibi değerler sağlar. Ekokardiyografi ayrıca fibrozis, kalsifikasyon, trombüs veya vejetasyon gibi yapısal anormallikleri ve hareketsizlik, 'flail' ve prolabe yaprakçıklar gibi kapak hareket anormalliklerini veya protez kapak ayrışmasını tespit eder. Kapak hastalıklarının değerlendirilmesi EACVI önerilerinde kapsamlıca anlatılmıştır.⁸¹

Yoğun bakım yatışına neden olan kapak hastalığı büyük olasılıkla ciddi ve daha çok sol taraflı kapaklarla ilgilidir. Hem aort hem de mitral yetmezliği akut kapak yetmezliklerinin en sık olanıdır fakat kapak hastalıkları için cerrahi işlem arttığından protez kapak işlev bozukluğu görülme sıklığı da artmaktadır.⁸¹

Kritik aort darlığı, akut dekompanasyon olduğu zaman yoğun bakım yatışına neden olabilir veya başka nedenlerle yatan hastada tesadüfen tespit edilebilir. Mitral darlığına bağlı akut dekompanasyon genellikle atriyal fibrilasyon başlangıcı ile ve/veya artan dolaşım hacmi (gebelik gibi) ile ilişkilidir. Sağ taraf kapak patolojileri kendilerine bağlı yatışa neden olacak kadar dekompanasyona nadiren sebep olur fakat alta yatan patoloji (endokardit gibi) yoğun bakıma yatışı tetikleyebilir.

Kapak yetmezlikleri

Akut mitral yetmezliği, AME komplikasyonu olarak veya posterior ve lateral SIV duvarlarını ilgilendiren geçici miyokart is-

kemisi atağı sırasında gelişebilir. Akut mitral yetmezliği ayrıca, spontan korda yırtılması (dejeneratif veya romatizmal mitral kapak), enfektif endokardit, akut KY (sistolik veya diyastolik) ve travma veya protez mitral kapak işlev bozukluğundan kaynaklanabilir. Akut aort yetmezliği, genellikle akut aort diseksiyonu, travma, enfektif endokardit ve konjenital olarak delik kapağın yırtılması veya daha önceki biyoprotez kapağın dejenerasyonu nedeniyle olur. Akut klinik semptomlar varlığında, yeni gelişen mitral ve aort yetmezliği olduğunda enfektif endokardit açısından şüphe yüksek olmalıdır. Bu durumda TTE zorunludur,⁸³ enfektif endokardit şüphesi olur olmaz yapılmalıdır. TÖE tanıda şüphe varsa ve/veya cerrahi tedavi planlanıyorsa yapılmalıdır. TÖE özellikle protez kapağın değerlendirilmesinde gereklidir. Önemli tanısal değerine ek olarak, ekokardiyografi kapak hasarının kardiyak sonuçlarını, prognozu ve emboli riskini belirlemede faydalıdır. Son olarak, akut kardiyak bakımda ekokardiyografi, klinisyene cerrahi için karar vermede ve zamanlamada yardım eder.

Ekokardiyografik olarak akut ve kronik ciddi kapak yetmezliğindeki en önemli fark kalp odacıklarının genişleme derecesi ve SIV veya SIA basıncındaki artış miktarıdır. Sol ventrikül sistolik veya diyastolik işlev bozukluğu olmadığında, akut mitral yetmezliği ile, SIV ve SIA boyutları normal veya hafif derecede artmıştır. Yetmezliğin ciddiyetinin değerlendirilmesi karmaşıktır, birkaç parametrenin birleştirilmesi gereklidir ve hastanın kardiyorespiratuvar desteğine göre yorumlanmalıdır zira pozitif basınçlı ventilasyon ve sedasyon/analjezi için kullanılan farmakolojik ajanlar mitral yetmezliğinin ciddiyetini önemli derecede azaltabilir. Bazı durumlarda kapak anatomisini doğru bir şekilde değerlendirmek için TÖE gerekli olabilir. Papiller kas yırtılmasında mitral yetmezliği hemen hemen her zaman ciddidir. Yetmezlik akım jetinin varlığını ve yönünü tespit etmede renkli akım görüntüleme yardımcı olsa da renkli Doppler çok ciddi mitral yetmezliğinin ciddiyetini olduğundan az gösterebilir ve egzentrik jetleri niteliksel olarak değerlendirmek daha zordur. Bu nedenle yetmezlik jet akımının renkli akım alanı akut aort veya mitral yetmezlik akımının ciddiyetini ölçmek için önerilmez. Uygulanabilirse hem aort hemde mitral yetmezliğini değerlendirmek için vena kontrakta ölçümü ve PISA metodu önerilir. Aort yetmezliği için, vena kontrakta kalınlığı >6 mm veya etkili yetmezlik orifis alanı ≥ 30 mm² ciddi yetmezliği gösterir. Mitral yetmezliği için, vena kontrakta kalınlığı >7 mm veya etkili yetmezlik orifis alanı ≥ 40 mm² ise yine ciddi yetmezliği gösterir. Fakat mitral yetmezlik hacmi orta derecede olsa da küçük, esnek olmayan SIA içerisine akut olarak gelişmişse ciddi pulmoner konjesyon ve sistemik hipotansiyona neden olabilir. Bu durumda dolaşım için gerekli müdahalelerin yapılması ve pozitif basınçlı ventilasyon, hastanın hemodinamisini ve ekokardiyografi bulgularını ciddi olarak değiştirebilir.

Daha kapağa özgül diğer Doppler yaklaşımları, yetmezliğin derecesini pekiştirmeye yardımcı olur. Mitral yetmezliğinde mitral yetmezlik hızının erken kesilmesi ve ters sistolik pulmoner ven akımı özellikle bilgi vericidir. Aort yetmezliğinde kısa aort yetmezliği basınç yarılanma zamanı (<200 ms) ve inen aortada ters diyastolik akım (diyastol sonu hız >20cm/sn) yardımcıdır.

Ciddi akut aort yetmezliğinde, aort kapağının diyastolde erken açılması ve mitral kapağın diyastolik mitral yetmezliği ile birlikte erken kapanması özellikle çok ciddi yetmezliği gösterir. Çok ciddi yetmezlik durumunda ekokardiyografi parametreleri ek olarak yüksek SIA basıncını da işaret eder (kısa izovolumetrik gevşeme zamanı (İVGZ), SIV içeri akımda artmış E hızı > 1.5 m/sn ile beraber restriktif örnek, interstisyel ödem gösteren akciğer ultrasonu). Kapak yetmezliklerinde, çeşitli eko Doppler parametrelerinin avantajları ve kısıtlılıkları ESC/EACVI klavuzlarında anlatılmıştır. Ancak ciddiyeti değerlendirmeden önce hastanın solunumsal, farmakolojik, ve mekanik durumu gözönünde bulundurulmalıdır.^{81,84}

Mekanik dolaşım desteği endikasyonu olan hastada kapak yetmezliği dikkatli değerlendirilmelidir. Burada hafif aort yetmezliği bile önemli olabilir, çünkü kalp ejeksiyon yapmadığında yetmezlik devamlı hale gelir ve ilerleyici SIV dilatasyonuna sebep olabilir.⁸¹

Kapak darlıkları

Girişim ihtiyacı olduğu düşünülen ciddi kapak hastalığı tanısı konduğunda⁸⁵ ekokardiyografi, hastanın anatomisinin katater yolu girişime uygun olup olmadığı hakkında bilgi sağlar.^{86,87} Akut olarak kötüleşen kardiyak hastada katater yolu girişim endikasyonları sınırlıdır fakat perkütan mitral kommisurotomi (PMK), balon aort valvuloplasti (BAV) dahil girişimler potansiyel olarak hayat kurtarıcıdır, sonraki bir tarihte yapılacak kesin girişimsel işlemler için bakış açısı sağlar.

Ciddi mitral darlığı

Ciddi mitral darlığı, azalmış gaz alış-verişi ve iki taraflı pulmoner infiltrasyonla kendini gösteren akut solunumsal sıkıntı sendromunu (ASSS) taklit edebilir; ancak öykü ve fizik inceleme genellikle alta yatan tanıyı işaret edecektir. Akut kötüleşmede hazırlayıcı faktör atriyal fibrilasyonun başlaması olabilir. Hasta aşırı uçta olduğunda (extremis), PMK iyi bir etkiyle uygulanabilir. Gerçekten de PMK, yüksek riskli kritik hastalarda cerrahi köprü olarak bir tedavi seçeneğidir. Ekokardiyografi, PMK için anatomik uygunluğu değerlendirmek ve kontraendikasyonları dışlamanın yanı sıra, mitral darlığın etyolojisini, ciddiyetini ve sonuçlarını değerlendirmede kullanılan esas yöntemdir. Kapak değerlendirmesinin detayları ve işlem sırasında ekokardiyografi kullanılarak monitörizasyon başka yerde yayınlanmıştır.⁸⁵

Kritik aort darlığı

Kritik aort darlığı, yoğun bakım/acil servise yatışta birincil neden olabilir veya diğer semptomlarla hastaneye gelen hastada tesadüfen saptanabilir (örneğin kalça kırığı nedeniyle operasyon öncesi). Yoğun bakımda özellikle düşük kalp çıktısı durumunda tanı zor olabilir; ancak TTE bulguları karakteristiktir. Kritik aort darlığında BAV; hemodinamik olarak kararsız cerrahi için yüksek riskli hastalarda cerrahi veya katater yolu aort kapak implantasyonuna (TAVI) köprü olarak veya acil majör kalp dışı cerrahi gereken semptomatik ciddi aort darlığında uygulanabilir. Mitral darlıktaki gibi, aort kapağının BAV için uygunluğunun değerlendirilmesi ile ilgili kılavuzlar ve öneriler farklı bir yerde yayınlanmıştır.⁸¹⁻⁸⁵

Kardiyak üfürümü olan hastada ekokardiyografi önerileri

Öneriler:

- (1) Kardiyak üfürümü olup yoğun bakımda yatan ve kalp yetmezliği miyokart iskemisi/enfarktüsü, senkop, tromboembolizm, enfektif endokardit belirtisi ve bulguları olan veya yapısal kalp hastalığının klinik kanıtı olan hastalarda;
- (2) Pozitif basınçlı ventilasyondaki hastada mitral yetmezlik şüphesi varsa stres ekokardiyografi (hacim ve/veya basınç yükü) endike olabilir.
- (3) Kritik aort darlığı ve kardiyojenik şoktaki hastada, BAV için uygunluğun değerlendirilmesinde ekokardiyografi kullanılmaktadır;
- (4) Ciddi mitral darlığı ve kardiyojenik şok ve/veya pulmoner ödemli olan hastada ekokardiyografi PMK değerlendirmesi için yapılmalıdır;
- (5) Ekstrakorporeal mekanik dolaşım desteği ihtiyacı olan hastalarda kapak yetmezliğinin (özellikle aort yetmezliği) derecelendirilmesi açısından önemlidir ve deneyimli kişiler tarafından yapılmalıdır.

Protez kapak işlev bozukluğu

Protez kapak varlığında hemodinamik dengesizlik ciddi protez kapak darlığı veya yetmezliğinden şüphe ettirmeli, ek olarak hasta sepsisteyse protez kapak endokarditi olasılığı da düşünülmelidir. Akut dekompanasyon, sağ-taraf kapak hastalıklarında çok nadirdir. Özellikle dinamik SIV ile beraber pulmoner ödem ve/veya kardiyojenik şok varlığında; septal hareket normalizasyonu varsa sol-taraf protez kapak işlev bozukluğundan şüphelenilmelidir. Protezlerin hemodinamisinin genel değerlendirilmesi için okuyucu ilgili önerilere yönlendirilir.⁸⁸ Protez kapakları değerlendirmek doğal kapaklardan daha zordur ve bu yüzden olası protezle ilişkili

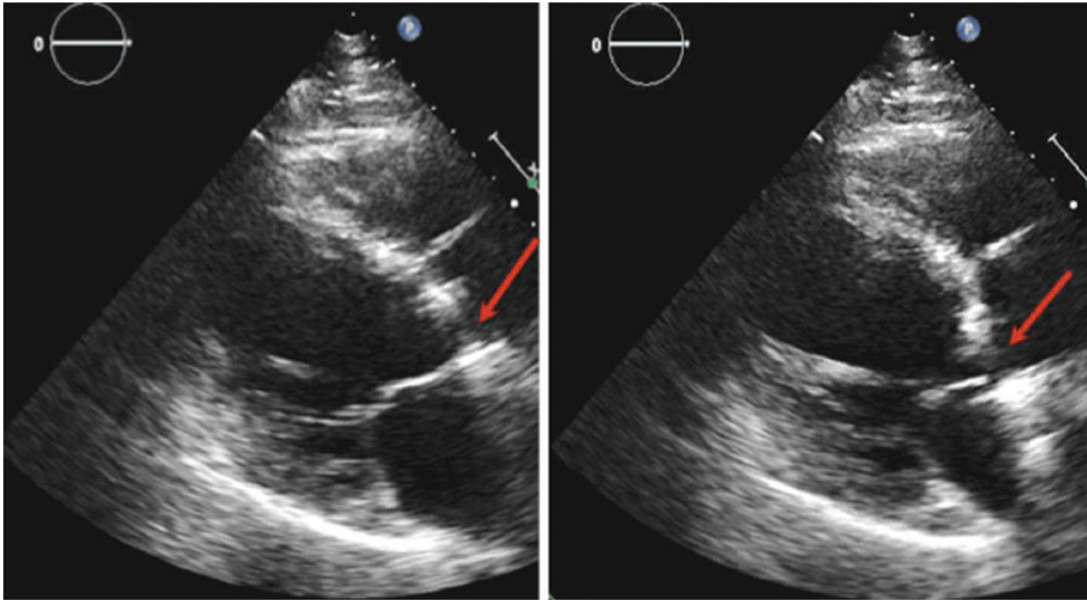
acil durumlarda uzman bir kişi tarafından hem TTE hem de TÖE ile değerlendirilmelidir.

Protez kapak yetmezliği

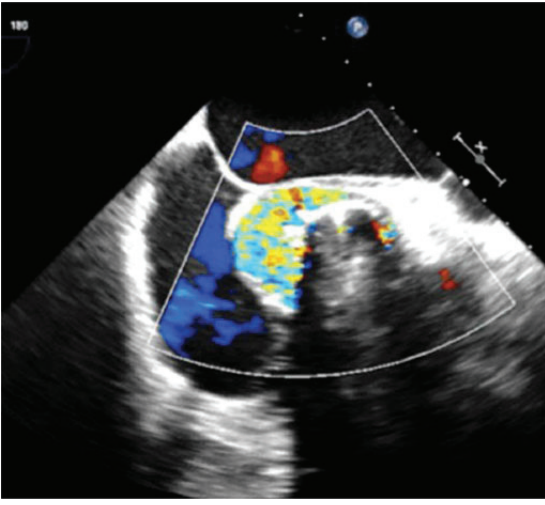
Biyoprotez kapaklardaki ani yapısal kötüleşme, ciddi transvalvüler yetmezliğe neden olabilir de protez yetmezlikleri genellikle paravalvülerdir. Nadir vakalarda mekanik protezin kırılması olabilir ve şiddetli yetmezlikle beraber kapatıcı (disk) embolizasyonuna sebep olur. Fazla miktarda paravalvüler kaçaklar sıklıkla ayrışma (Şekil 15) denilen, tüm protezin anormal artmış hareketi/dengesizliği (rocking) ile ilişkilidir. Protez dikiş halkasının anormal hareketi neredeyse her zaman ciddi paravalvüler yetmezlik anlamına gelir. Standart ölçümler kullanarak özellikle aort protezlerinde yetmezliğin ciddiyetini belirlemek zor olabilir. Kısa eksen görüntüde, protezin çevresindeki kaçığın yaygınlığı, ciddiyetin değerlendirilmesinde kullanılabilir, çevrenin >%20'si (>72°ye denk gelir) ciddi yetmezliği gösterir (Şekil 16).^{89,90} Aort protezinin akut yetmezliğinde, mitral kapağın erken kapanması tespit edilebilir ve şiddetli yetmezliğe işaret eder. Akut/acil durumda yeni oluşan paravalvüler kaçak çoğunlukla endokardit nedenidir. Doğal kapaklardaki endokarditin aksine, vejetasyon sıklıkla yoktur ve ekokardiyografide tek anormallik paravalvüler yetmezlik ve/veya kapağın dengesizliği olabilir.

Protez kapak darlığı

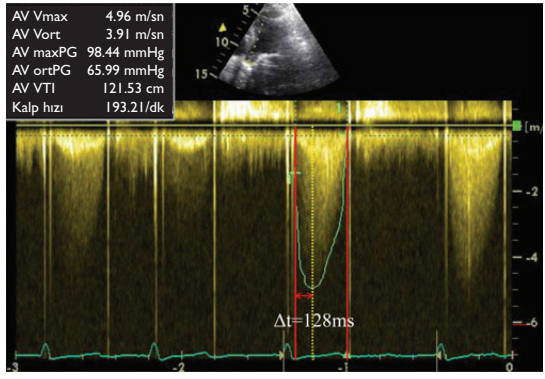
Normal işleve sahip olsa da, tüm protez kapaklar akıma belli derecede darlık gösterdiğinden gerçek protez darlığını tespit etmek zor olabilir. Darlık, genellikle tromboza (en sık mitral veya triküspit mekanik kapaklarda) veya pannusa bağlı olur. Mitral ve triküspit protez kapakları için direk kapak mekanizmasını gözlemlemek genellikle mümkündür, fakat aort pozisyonundaki protez kapak için TÖE ile bile, özellikle de beraberinde mitral kapak



Şekil 15 Ayrışmayı belirten, mekanik aort protezinin sallanma (rocking) hareketi (oklar). Transtorasik parasternal uzun eksen görüntüsü, sol: sistolde sağ: diyastolde (Bakınız ilave online veriler, Video 7).



Şekil 16 Şekil 15'teki vaka ile aynı. Aort protezinde, renkli Doppler ile ciddi paravalvüler kaçığın gösterildiği transözofageal kısa eksen görüntüsü (yaklaşık saat 7'den 1'e kadar ve dolayısıyla çevresinin %50'si).



Şekil 17 Kısmi trombotik darlığı olan iki yapraklı mekanik aort protezinde CW Doppler görüntüsü (cerrahi olarak doğrulanmıştır).Yüksek akım hızları (tepe 496 cm/sn) ve akselerasyon zamanı: 128 ms (kırmızı oklar arasında).

değişimi varsa, bu zor olabilir. Bütün vakalarda uzman değerlendirmesi gereklidir. Transprotez gradyanın normal aralığı geniştir ve gerçek darlık normal sınırlar içerisinde gradyanlarla ortaya çıkabilir. Ayrıca eşlik eden protez yetmezliği veya hasta için küçük protez (hasta-protez uyumsuzluğu) gerçek mekanik darlık olmadan anormal yüksek hızlara neden olacaktır. Bu mekanik aort protezlerinde diğer protezlere göre daha sık olur. İdeal olarak, her kapak için, daha önceki hızlarla karşılaştırma (ideali takılma zamanındaki) yapılmalı ve gerektiğinde basıncın toparlanması hesaplanmalıdır.⁹¹ Özellikle bir hastada yüksek kalp çıkışı durumu varsa veya sepsiste ise, artmış kalp çıkışı, kapak darlığı ile ilişkili olmayan, artmış hızlara sebep olabilir. Burada tüm kapaklardan geçen artmış hızlar saptanacaktır. Uzamış hızlanma zamanları

(ejeksiyonun başlama zamanından tepe ejeksiyon hızına kadar >100 ms; Şekil 17) mekanik aort kapak değişimlerinde protez darlığı ile yakın ilişkilidir. TÖE ve BT, özellikle aort protezlerinde ve mitral protezlerin atrial yüzünde trombüs ile pannus ayrımını yapmada yardımcıdır, ve hala şüphe varsa floroskopide mekanik protez değerlendirilmelidir.

Protez kapak işlev bozukluğu şüphesi olan hastalarda ekokardiyografi önerileri

Öneriler:

- (1) Akut protez kapak işlev bozukluğu şüphesinde yetmezlik ve/veya darlığın derecesini ve mekanizmasını belirlemek için tüm hastalarda acil TTE zorunludur.
- (2) TTE'nin kesin sonuç verdiği durumlar dışında TÖE gereklidir.
- (3) İşlev bozukluğunun mekanizması ile ilgili belirsizlik olduğunda ekokardiyografi diğer tanı tekniklerine paralel kullanılmalıdır.
- (4) Eğer protez darlığından şüpheleniyorsa floroskopi ve/veya BT düşünülmelidir.

Kardiyak aritmiler

Kritik durumda hasta grubunda, hastane dışında kabul edilebilir kalp hızları, yetersiz olabilir. Bu nedenle atım hacmi sınırlı olduğunda (örneğin restriktif SğV) yeterli kalp çıkışını sağlamak için göreceli taşikardi gerekebilir. Bu hasta grubunda 100-120 atım/dk kalp hızına ihtiyaç olabilir. Diğer patolojiler farklı zorluklar içerir; mitral darlığında düşük SIA basıncını sağlamak için uzun diyastol süresi gerekli olabilir, kısa diyastol süresi sadece SIV/SğV restriksiyonunda gereklidir ve geçici uzun süre mitral ve/veya triküspit yetmezliği olan hastalarda taşikardi ventrikül dolumunu ciddi şekilde kısıtlayabilir. Kritik hastalar değerlendirilirken, o hasta için ve o anki patolojisi gözönünde bulundurularak en düşük doluş basıncında en uygun kalp çıkışını sağlayacak uygun kalp hızı düşünülmelidir. Bu belki ekokardiyografik değerlendirmeyi zorlaştırır fakat bazı hastalarda kaçınılmazdır.

Atriyum aritmileri

Atriyal aritmiler, akut durumda sık görülür, özellikle düzensiz olduğunda (atriyal fibrilasyon gibi) kardiyak işlevi ve hemodinamiyi değerlendirmek zor olabilir. Atriyal kontraksiyon kaybı ve önyükte ve SIV kasılabilirliğinde ve atımdan atıma değişiklikler diyastolik dolumu ve ejeksiyonu etkiler. Çok fazla hızlı ve düzensiz kalp ritimleri gerçekten doğru bir şekilde kardiyak işlevi ve doluş basıncılarını değerlendirmeyi zorlaştırır.⁹² Atriyal fibrilasyonda, pulmoner ven A-hızı ile mitral içe akım A-hızı süreleri arasındaki fark hariç, doluş basıncılarını tespit etmek için sinüs ritminde kullanılan ekokardiyografi parametrelerini kullanabilmek için yaklaşık 10 ardışık kalp atımının ortalaması (≥ 13 de önerilmiştir⁹³) alınmalıdır. E/e' oranı (>13) ve E/Vp (>1.4) yüksek SIV doluş basıncını gösterir. Kritik hastalarda yine de dikkatli uygulanmalıdır. Pulmoner ven akımındaki diyastolik (D) hızın deselerasyon zamanı da ölçülebilir (<220 ms). Ardışık 10 atım ölçmek yerine, kalp hızı 70/dk iken ardı ardına gelen 3 atımı ölçmek yeterli gelebilir. Sol ventrikül ejeksiyon fraksiyonu düşük hastalarda, E hızının deselerasyon

zamanı ≤ 150 ms olmasının yüksek doluş basınçlarını öngördüğü gösterilmiştir.^{58,94} Diyastolik işlev parametreleri gibi sistolik işlevin değerlendirilmesinde de ortalama almak çok önemlidir; ancak diğer yaklaşımlar da önerilir.⁹⁵ 'İndeks atım' yöntemi, eşit kardiyak siklus çiftini takip eden kardiyak sıklusta ölçüm alınmasıdır.

Eğer atriyal fibrilasyon süresi >48 saat ise veya süresi konusunda şüphe varsa kardiyoversiyon öncesi kalp içi trombüsü dışlamak için TÖE yapılabilir. Bu konudan farklı bir yerde bahsedilmiştir.⁴⁴

Ventrikül aritmileri

Ventrikül aritmisi olan hastalarda, tedavi ve takip kararının verilebilmesi için aritmilerinin etiolojisinin belirlenmesi gerekir. Aritmi başarıyla sonlandırılır sonlandırılmaz ekokardiyografi, yapılması gereken ilk araştırmalardan biridir.

İskemi

İskemi, ventrikül aritmilerin en sık nedenidir, ventrikül fibrilasyonunu (acil defibrilasyon gerekir), ventrikül taşikardisini ve atriyal fibrilasyonu tetikleyebilir. Ekokardiyografi, acil durumda tıkalı/daralmış koroner damar ile ilişkili global veya bölgesel azalmış ventrikül işlevini gösterebilir ve hemen revaskülarizasyon yapılmalıdır [bakınız Akut Koroner Sendromlar (AKS), yukarıda]. ME sonrası, daha kronik hastalarda skar dokusu ve azalmış kardiyak işlevler aritmojenliğin önemli odağı olabilir. Yoğun bakım dışındaki durumlarda, kardiyak işlevler için SIV ejeksiyon fraksiyonu; ventrikül aritmilerin risk sınıflaması, prognoz ve daha önce ME geçiren hastalarda implante edilebilen kardiyoverter defibrilatör (ICD) için karar verme açısından en fazla kullanılan parametredir. Pozitif inotrop ve olası ventilatör desteğindeki kritik hastada en iyi parametrenin ne olduğu bilinmemektedir.

İskemi dışındaki nedenler

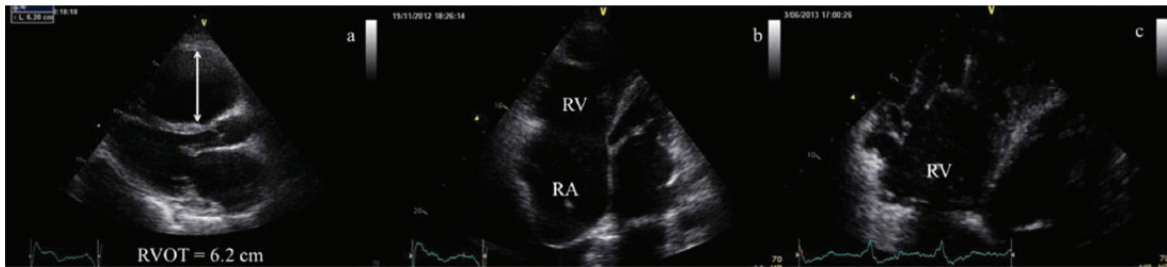Ventrikül aritmilerde, iskemik olmayan nedenler özellikle <35 yaş altı bireylerde düşünülmelidir. Bu hasta grubunda, hayatı tehdit eden aritmilerin en sık nedeni HKMP, aritmojenik SgV kardiyomyopatisi, ve ailesel dilate kardiyomyopati (DKMP) dahil kalıtsal genetik kalp hastalıklarıdır. Aritmojenik SgV kardiyomyopatisinde (ARVD) ekokardiyografide, işlevi azalmış dilate SgV, dilate SgVÇY, ilerlemiş vakalarda SgV anevrizması ve/veya SgV'de trabekülasyon artışı ile beraber SgV duvarında incelme gözlenir (Şekil 18). HKMP'de ekokardiyografi, tipik olarak simetrik veya asimetrik hipertrofiyi, normal veya hafif azalmış ventrikül ha-

cimlerini, diyastolik disfonksiyonu ve artmış atriyum hacimlerini gösterir. Hipertansiyon veya amiloidoz gibi herhangi açıklayıcı bir neden olmaksızın, hipertrofiye olmuş interventriküler septum veya herhangi bir segmentte duvar kalınlığının >15 mm olması HKMP tanısını muhtemel yapar.⁹⁷ Önemli olarak, ventrikül aritmisi olan genç hastada ekokardiyografi ve diğer görüntüleme teknikleriyle herhangi bir patoloji saptanmaması durumunda iyon kanalopatileri, toksik madde kullanımı veya doping düşünülmelidir. Standart ölçümlerle ekokardiyografi normal olur, fakat son zamanlarda yapılan çalışmalarda strain ekokardiyografi ile uzamış ve düzensiz miyokart kontraksiyonu gösterilmiştir.^{98,99}

Bu vakalarda standart ekokardiyografi ile ilgili ayrıntılı öneriler uygun EACVI kılavuzlarında mevcuttur.¹⁰⁰

Kalp ve aortanın travma ile yaralanmaları

Künt veya delici göğüs travması, kalp ve büyük damarlara ciddi hasar verebilir. Göğüs travmalı hastayı değerlendirmede TTE ve TÖE önemli rol oynar. TÖE, çoklu travma ve/veya mekanik ventilatörde veya travmatik akut aort sendromu şüphesi olduğunda endike olabilir. Toraksta önemli yaralanmayla sonuçlanan tüm künt travma vakalarının çoğunluğu motorlu araç kazalarıdır, sonra sırasıyla yüksekten düşme, yaya-otomobil çarpması ve ezilme yaralanmalarıdır. Aort yaralanmalarını kardiyak yaralanmalardan ayırmak önemlidir. Modern travma merkezlerinde, ciddi travma/çoklu travma durumunda hızlı BT görüntüleme hızlı ve geniş bir alanın görüntülenmesini sağlar ve hemen yapılması mümkünse seçilmesi gereken görüntüleme yöntemidir. Bu hastalarda aort yaralanması açıksa başka tanısal görüntülemeye gerek yoktur. Diğer görüntüleme tekniklerinden farklı olarak TÖE intraoperatif de kullanılır; cerrahi ve anestezi ile ilgili bilgi ve karar vermede destek sağlar. Son olarak, TÖE, duvar hareket bozuklukları için miyokardı değerlendirmeye ve perikart sıvısının hemodinamik sonuçlarını saptamaya yardım edebilir.^{8,101} Ancak, travma hastalarının %5-25'inde boyunda omurga kırığı vardır ve bu hastalarda TÖE kontraendikedir.⁸ Doğru tanı konulması ayrıca, aort yırtılmasını, onun ekokardiyografi bulgularını taklit eden aort debrisisi veya aterom plağı gibi durumlardan ayırt etmeyi gerektirir. Ayrıca travma ile oluşan psödoanevrizmalar gerçek anevrizmalardan ayırt edilmelidir.⁸



Şekil 18 İşlevi azalmış dilate sağ ventrikül, dilate sağ ventrikül çıkım yolu, sağ ventrikül apeksinde ve serbest duvarında trabekülasyon artışıyla beraber duvarında incelmenin hepsi aritmojenik sağ ventrikül kardiyomyopatisinin bulgularıdır. RA: sağ atriyum.

Akut travmaya bağlı aort yaralanmaları

Torasik aort hasarlarının %75-80'i motorlu araç kazalarından kaynaklanır, başa ya da vücudun yanına ciddi darbe alınır. Künt travma kaynaklı akut travmatik aort hasarı önemli morbidite ve mortalite nedenidir, vakaların %80-90'ında olay anında ölümcüldür. Erken tespit edilirse, hastaneye canlı ulaşan hastaların %60-80'i (genellikle aort psödoanevrizması gösterilir) kesin tedaviden sonra hayatta kalır. Bu nedenle bu hasarların erken tanınması ve tedavisi sağkalım için hayattır.¹⁰¹ Açık cerrahi onarım; tedavinin temel dayanak noktasını oluşturmaya devam etse de perkütan endovasküler stent-greftleme onarımı, pekçok travma merkezinde giderek sık yapılmaya başlanmıştır. Travma; aort yırtılmasına, diseksiyona veya intramural hematoma neden olabilir. Aort duvarının kısmi yaralanması ise psödoanevrizmaya sebep olabilir. Aort hasarı şüphesi olan travmalı hastalarda TÖE tanımlanmış olsa da, pekçok hastaya rutin BT çekilir ve aort görüntülemesi toraksı değerlendirme protokolünün bir parçasıdır.

Görüntüleri yorumlayabilmek için aort hasarının mekanizmasını anlamak hayattır. Aortanın göreceli olarak hareketsiz kısımları (aort istmusu ve ligamentum arteriyosum, aort kökü ve diyafragmatik aort) künt travmadan en fazla etkilenen kısımlardır. Torasik aort hasarlarının patofizyolojisi karmaşıktır, muhtemelen birden fazla mekanizmanın etkileşmesinden kaynaklanır. Sternumun arkaya doğru yer değiştirmesinden kaynaklanan kemik parçası, aortu toraksın en dar noktasında hapseder. Çıkan aortada burulma olur ve sabit olan aort kapağının üzerinde kıvrılmayla sonuçlanır. Lümenin basıya uğraması kanı aşağı aort kapağına doğru akmaya zorlar bu da su-çekiç etkisine neden olur. Ligamentum arteriyosum seviyesinde, aorta hem bükülme hem de gerilmeden etkilenir. Bu torasik omurganın kemik uzantısına bağlı anatomik değişiklikler ve su çekiç etkisinden kaynaklanan basınç değişiklikleri ile artar. Kuvvetlerin birleşimi, inen torasik aortanın ligamentum arteriyosum seviyesinde olan sabit noktasında toplanır.¹⁰¹

Aort hasarı en çok enine yırtıklardan kaynaklanır, bölgesel veya çevresel, kısmi veya transmural olabilir. Kısmi yaralanmalar genellikle sadece iç kısımdaki iki duvar tabakasını etkiler ve gizli yırtılmaya neden olur. Vakaların %40'a kadar kısmında adventisyaya hasar görülebilir ve adventisyaya hasarı hızlı kan kaybından dolayı hemen hemen her zaman ölümcüldür. Mediyastendeki yumuşak dokular tarafından geçici tamponat oluşturulabilir.^{8,101}

Şüpheli akut travmaya bağlı aort hasarı olan hastalarda ekokardiyografi önerileri

Öneriler:

(1) Şüpheli akut travmaya bağlı aort hasarı hastalarında tanıyı doğrulamak için ilk önerilen tanı yöntemlerinden biri TÖE'dir. (Pratikte, birçok travma merkezinde, hızlı travma BT protokolleri ilk görüntüleme yöntemi olarak kullanılır)

(2) Cerrahi ve anestezi kararlarına kılavuzluk etmek için intraoperatif TÖE önerilir.

Önerilmeyenler:

(1) Servikal omurga kırıkları olan hastalarda TÖE göreceli olarak kontraendikedir.

Akut travmaya bağlı kalp yaralanmaları

Künt kardiyak travmada, omurga ile sternum arasında kalbin sıkışması, göğüs ve karında ani basınç dalgalanmaları, ani yavaşlamaya bağlı soyulma, patlama hasarı gibi kuvvetler etkili olabilir. Ayrıca kaburga kırıklarında oluşan parçalar kalbe direk hasar verebilir. Tedavi eden doktor eğer travma konusunda uzman değilse, künt travmalarda, özellikle patlama yaralanmasında potansiyel doku hasarını normalden az değerlendirebilir.

Hafif yaralanması olan, taşikardisi, hipotansiyonu, solunum sıkıntısı, göğüs ağrısı veya diğer kuşku uyandırıcı belirtileri olmayan hastalarda, klinik değerlendirmenin dışında girişim gerekmez. Ciddi travması olan hastalarda, klinik değerlendirme zordur ve kardiyak hasarı belirlemek için genellikle yeterince duyarlı ve özgül değildir.^{102,103} Klinisyen travma hastasında hipotansiyon ve taşikardinin ilk önce kanama kaynaklı olduğunu düşünmelidir. Ancak izole göğüs travması durumunda, hipotansiyon ve taşikardi varlığında kalp tamponadı ve/veya tansiyon pnömotoraks/hemotoraks dışlanmalıdır. Burada klinisyen, klinik olarak önemli hemoperikardiyum ve plevrada birikim dahil olmak üzere, standart yatak başı ultrason incelemesi [Focused Assessment with Sonography for Trauma (FAST)] yapmalıdır.¹⁶

Perikart tamponadı dışlandığında, KY bulguları veya anormal kalp sesleri olan hastalarda standart ekokardiyografi, işlev bozukluğunun nedenini araştırmak, sıvı veya inotrop destek ihtiyacını tahmin etmek ve girişim ihtiyacı olan diğer hasarları (SğV işlev bozukluğu dahil) belirlemek veya aritmileri monitörize etmek amaçlı kullanılır. Kalıcı hemodinamik dengesizliğin nedenini veya kardiyak hasarla ilgili olabilecek diğer sorunları araştırmak için TÖE, TTE'den daha üstündür.¹⁰⁴ TÖE; duvar hareket bozukluğu, kapak (kapak yırtılması) ve septum (septum yırtılması gibi) hasarları hakkında daha net görüntü sağlar. Künt kalp hasarı, klinik sessiz geçici aritmilerden ölümcül kalp duvar yırtılmasına kadar geniş bir yelpazede patolojiler içerir.

Kardiyak ezilme/işlev bozukluğu

Kardiyak ezilme (kontuzyon) için en sık kullanılan ifade kardiyak işlev bozukluğudur (aritmisi veya kanama olmaksızın kasılabilirliğin azalması). Önde yerleşimi nedeniyle en sık sağ kalp etkilenir ve ventrikül yaralanmaları da atriyum yaralanmaları kadar sık görülür. Global işlev bozukluğunun veya anormal bölgesel duvar hareketleri görülebilir. İlk ekokardiyografi raporunda TAPSE her zaman belirtilmeli ve çalışma esnasındaki hemodinami, ventilatör, inotrop ve basınç desteği ve arteriyel kan gazı değerleri de dikkate alınarak, SğV işlevi takibinde kullanılmalıdır. Yırtılma riski taşıyan incelmis miyokart segmentleri aranarak, SğV serbest duvarının dikkatli görüntülemesi yapılmalıdır. Perikartta birikim varlığında, SğV serbest duvar yırtılma riski yüksektir ve bütün uygun pencereleden psödoanevrizma için dikkatli görüntüleme yapılmalıdır. Septal paradoks hareket sağ dal bloğunun sonucu olabilir ve EKG'de tespit edilirse kalp kontüzyonundan şüphelenilmelidir.

Miyokart yırtılması

Künt kardiyak hasarın en ciddi tipi miyokart yırtılmasıdır, hastaların büyük çoğunluğu acil servise canlı ulaşamazlar. Hastaneye ulaşanlarda, ekokardiyografi ile hızlı tanı, ardından uygun girişim,

hayat kurtarıcı olabilir. Ventrikül duvarında daha az ciddi yaralanmalar, gecikmiş nekroza yol açabilir ve başvurduktan günler sonra geç yırtılma ile kendini gösterebilir, risk altındaki hastaların belirlenmesi için tarama yapılmalıdır.

Septum ve kapak yaralanmaları

Hem septum hem de kapak yaralanması nadirdir. Kapak yaralanması aort/mitral/triküspit kapaklarda görülür. Lezyon, akut yetmezlikle beraber, yaprakçıkta, papiller kas ve/veya korda tendineada yırtılmayı içerebilir, klinik olarak şüphe edilir ve ekokardiyografi ile doğrulanır.

AME

Nadir olsa da AME, koroner arter diseksiyonundan, laserasyon ve/veya trombozdan dolayı olabilir. Sol ön inen arter en fazla etkilenen arterdir. ME şüphesi olduğunda EKG ve ekokardiyografi erken yapılmalıdır.

Aritmi

Kanama dışlandıktan sonra, özellikle açıklanamayan sürekli taşikardi, yeni dal bloğu ve hafif aritmiler (ara sıra olan erken ventriküler vurular gibi) geliyorsa, aritmiler kardiyak travmadan şüphelendirmelidir. Böyle hastalarda hızlı ekokardiyografik değerlendirme gereklidir.

Şüpheli akut travmatik kardiyak hasarlarda ekokardiyografi önerileri

Öneriler:

- (1) İzole göğüs travması, hipotansiyon, taşikardisi olan hastalarda perikart tamponadı veya tansiyon pnömotoraksı (PTX) dışlamak için odaklanmış kalp ultrason incelemesi en erken dönemde yapılmalıdır.
- (2) Kalp tamponadı veya PTX olmayan fakat sürekli taşikardi veya hipotansiyon, KY bulguları, anormal dinleme bulguları, anormal EKG kaydı veya tekrarlayan aritmiler ile beraber izole göğüs travması olan hastalarda acil ekokardiyografik inceleme zorunludur. Böyle hastalarda ekokardiyografi; anormal bulguların nedenini belirlemek, sıvı veya inotrop destek ihtiyacını tahmin etmek ve girişim gerektiren diğer hasarları saptamada yardımcı olur.
- (3) Travmatik kardiyak hasarı değerlendirmede; TÖE, TTE'den daha üstündür.

Önerilmeyenler:

- (1) Hafif yaralanması olan, taşikardisi, hipotansiyonu, solunum sıkıntısı, göğüs ağrısı veya diğer ilişkili belirtileri olmayan hastalarda, klinik değerlendirme dışında girişim gerekmez.

İşlem sonrası komplikasyonlar

Ameliyat veya işlemler sırasındaki ekokardiyografinin endikasyonları ve süreçleri detaylı bir şekilde doküman edilmiştir. Kalp ameliyatı veya kateter laboratuvarında girişim sonrası eğer hastada hemodinamik dengesizlik ve/veya yetersiz kalp çıktısı varsa alta yatan tanıyı koymak için ekokardiyografi, ilk inceleme olarak yapılmalıdır. Tam bir TTE incelemesi yapılmalı fakat özellikle kardiyotorasik cerrahiden hemen sonra transtorasik görüntüler yetersizse TÖE tercih edilmelidir.

Cerrahi sonrası komplikasyonlar

Perikart sıvısı birikmesi ve kalp tamponadı kardiyak cerrahiden sonra sık karşılaşılan komplikasyonlardır. Tanı kliniklidir; ancak, ekokardiyografi gerektiğinde, eğer TTE negatifse ve tanısızlık varsa, cerrahi boşaltma için, ameliyathaneye geri dönmeden TÖE yapılmalıdır. Sıklıkla ekokardiyografide tamponat bulguları olmaz, ve perikart birikimi az ve bölgeseldir (ve TTE ile atlanabilir).

Uzun bypass süresi ve/veya kardiyoplejiye zorluklar sonrası miyokart işlevi ciddi olarak bozulabilir. Koroner girişim yapıldığında, koroner akım bozukluğu için şüphe seviyesi yüksek ve koroner anjiyografi uygulanması için de eşik düşük olmalıdır. TÖE kullanılarak koroner arterlerin ilk 2-4 cm'lik kısımları belirlenebildiğinden, bu durumda uygulanan her çalışmada, koroner arterler görüntülenmeli ve mitral kapak cerrahisi yapılmışsa özellikle posterior mitral kapak halkası bölgesindeki sirkumfleks arterin seyri değerlendirilmelidir.

SğV, bypass sonrası işlev bozukluğuna özellikle duyarlıdır, mekanizması tam belli değildir. SğV işlev bozukluğu hastanın prognozunu ciddi olarak kötüleştirebileceğinden, her kardiyak cerrahi sonrası SğV boyutları ve işlevi dikkatle kontrol edilmelidir. TAPSE; ameliyat öncesi ve ameliyat sırasında yapılan ekokardiyografi değerlendirmesinde belirtilmesi önerilen, SğV işlevini gösteren parametrelerden bir tanesidir. Her zaman hemodinami, solunum ve inotrop desteğinin derecesi göz önünde bulundurulmalıdır. TAPSE; kardiyak cerrahi sonrası hemen azalacağından TAPSE'nin operasyon sırasında (kardiyopleji öncesi ve sonrası, girişimden sonra, protamin verilmesinden sonra, sağ ventrikülün pulmoner artere kondüitine bağlanması gibi belli durumlarda ve göğüs kafesinin kapatılmasından sonra) ölçülmesi önerilir. Koroner arterlerle ilgili bir işlem yapıldığında SğV işlev bozukluğunun tek sebebinin kardiyopleji ile ilişkili olduğu düşünülmemelidir.

Kalp naklinden hemen sonra, özellikle hemodinamisi dengeli olmayan hastalarda ekokardiyografi yapılması zorunludur. Erken rejeksiyon, erken SğV işlev bozukluğu, tamponat veya diğer dengesizlik nedenlerinin dışlanmasına olanak tanır.

Kalp cerrahisi sonrası komplikasyonların ekokardiyografi tanısının detayları perioperatif dönemde ekokardiyografi yapanlar için çok önemlidir; ayrıca değerlendirilmeyi hak eder ve başka bir yerde anlatılmıştır. Kalp nakli olan hastalar için de benzer durum geçerlidir.

Kateter/elektrofizyoloji laboratuvarı sonrası komplikasyonlar

Ekokardiyografi uygulayıcısının karşılaştığı akut komplikasyonlar genellikle tamponat, ventrikül yetmezliği ve kardiyojenik şok, koroner stentlerin tıkanması ve implante edilen cihazların yerinden oynamasıdır. Bunlardan en sık olanlarından bu dokümandaki önerilerde bahsedilmiştir.⁸⁷ İntrakardiyak cihazlar implante edildiğinde hemodinamik dengesizlik olursa ilk olarak TTE yapılmalıdır. Ancak, bu genellikle işlemi yapan kardiyolog ile birlikte değerlendirilmesi gereken, bir uzmanın yaptığı TÖE işlemi ile devam eder. Cihazın yerinden oynadığının gösterilmesine ek olarak ekokardiyografi, bundan sonra yapılacak işlemin zamanını, aciliyetini ve stratejisini belirlemede kullanılmalıdır.

Ekstrakorporeal destek

Ekstrakorporeal destek, ciddi kardiyak ve/veya solunum yetmezliğindeki kritik hastalara destek amacıyla giderek artarak kullanılmaktadır. İyileşmeye, nakile, ileri bir girişime karara köprü olarak veya kardiyak yetmezliği olan çok az sayıda hastada son tedavi olarak kullanılabilir. Ekstrakorporeal destek için ekokardiyografi, ileri derecede özelleşmiş olsa da, bazı anahtar prensipler uygulanır. 105, 106 İlik olarak; ekstrakorporeal destek kendisi bir tedavi değil, daha çok altta yatan patolojik sürecin çözülmesi beklenirken destek tedavisidir. Bu nedenle ekokardiyografinin, kardiyorespiratuvar yetmezliğe sebep olacak altta yatan tedavi edilebilir bir sebebi dışlamada hayati rolü vardır. İkinci olarak; ekokardiyografi, SğV ve/veya SIV destek ihtiyacını, gerekli olan desteğin seviyesini belirlemede ve sağ ve sol ventrikülün ekstrakorporeal devreyi ne kadar destekleyebileceğini değerlendirmede temeldir. Bu uygulayıcının farklı tip devreleri ve herbirinin kalp üzerine getireceği yükü anlamasını gerektirir. Üçüncüsü; ekokardiyografi, desteğe başlamak için kardiyovasküler kont-raendikasyonları tespit etmek için zorunludur (Tablo 2). Ekokardiyografinin, doğru kanül yerleşimini doğrulamak/kılavuzluk etmek, desteğin hedeflere ulaştığını garantilemek, komplikasyonları tespit etmek ve desteğe toleransı değerlendirmek gibi uygulamanın başarısında hayati rolü vardır. Son olarak, ekstrakorporeal kardiyak desteğe ihtiyacı olan hastalarda, hangi hastaların başarıyla destekten ayrılabilceğini öngörmeye, birçok ekokardiyografi parametresinin, klinik ve hemodinami bulguları ile beraber kullanılması önerilmiştir. kimlerde desteğin başarılı bir şekilde kesilebileceğini tespit etmede kullanılır. Ekstrakorporeal desteği süren veya ihtiyacı olan hastalarda ekokardiyografi yapması planlanan tüm uygulayıcılar teknikler ve uygulamalarla ilgili özel eğitimden geçmelidir.

Sonuçlar

Ekokardiyografi, akut kardiyovasküler durumlarda yatakbaşı tanı ve hastaların monitarizasyonunda birincil görüntüleme aracı olmuştur. Girişimsel değildir, gerilimli durumlarda kardiyak morfoloji ve hemodinami hakkında hızlı ve doğru değerlendirme sağlar ve tedavi amaçlı yapılan işlemlere destekte çok faydalıdır. Ekokardiyografinin ihtiyaç olduğunda tekrarlanabilir özelliği acil/kritik bakım durumlarında onu özellikle faydalı yapmaktadır.

Çıkar çatışması: HB AstraZeneca, Bayer, Daichii-Sankyo, Eli-Lilly ve Novartis firmalarından tavsiye/konsultasyon ücreti ve Astra Zeneca'dan araştırma bursu almıştır.

Finansman

Bu araştırma kamu veya özel sektördeki hiçbir kuruluştan özel bir burs almamıştır.

Kaynaklar

- Douglas P, Khandheria B, Stainback R et al. ACCF/ ASE/ACEP/ASNC/SCAI/ SCCT/SCMR 2007 appropriateness criteria for transthoracic and transesophageal echocardiography: A report of the American College of Cardiology Foundation Quality Strategic Directions Committee Appropriateness Criteria Working Group, American Society of Echocardiography, American College of Emergency Physicians, American Society of Nuclear Cardiology, Society for Cardiovascular Angiography and Interventions, Society of Cardiovascular Computed Tomography, and the Society for Cardiovascular Magnetic Resonance endorsed by the American College of Chest Physicians and the Society

- of Critical Care Medicine. J Am Coll Cardiol 2007;50:187–204.
- Evangelista A, Flachskampf F, Lancellotti P et al. European Association of Echocardiography recommendations for standardization of performance, digital storage and reporting of echocardiographic studies. Eur J Echocardiogr 2008;9:438–448.
- Lang R, Badano L, Tsang W et al. EAE/ASE recommendations for image acquisition and display using three-dimensional echocardiography. Eur Heart J Cardiovasc Imaging 2012;13:1–46.
- Feneck R, Kneeshaw J, Fox K et al. Recommendations for reporting perioperative transoesophageal echo studies. Eur J Echocardiogr 2010;11:387–393.
- Skyba D, Camarano G, Goodman N et al. Hemodynamic characteristics, myocardial kinetics and microvascular rheology of FS-069, a second-generation echocardiographic contrast agent capable of producing myocardial opacification from a venous injection. J Am Coll Cardiol 1996;28:1292–1300.
- Garcia-Fernandez M, Macchioli R, Moreno P et al. Use of contrast echocardiography in the diagnosis of subacute myocardial rupture after myocardial infarction. J Am Soc Echocardiogr 2001;14:945–947.
- Mansencal N, Nasr I, Pilliere R et al. Usefulness of contrast echocardiography for assessment of left ventricular thrombus after acute myocardial infarction. Am J Cardiol 2007;99:1667–1670.
- Evangelista A, Flachskampf F, Erbel R et al. Echocardiography in aortic diseases: EAE recommendations for clinical practice. Eur J Echocardiogr 2010;11:645–658.
- Kusnetzky L, Khalid A, Khumri T et al. Acute mortality in hospitalized patients undergoing echocardiography with and without an ultrasound contrast agent: Results in 18,671 consecutive studies. J Am Coll Cardiol 2008;51:1704–1706.
- Main M, Ryan A, Davis T et al. Acute mortality in hospitalized patients undergoing echocardiography with and without an ultrasound contrast agent (multicenter registry results in 4,300,966 consecutive patients). Am J Cardiol 2008;102:1742–1746.
- Wei K, Mulvagh S, Carson L et al. The safety of deFinity and Optison for ultrasound image enhancement: A retrospective analysis of 78,383 administered contrast doses. J Am Soc Echocardiogr 2008;21:1202–1206.
- Exuzides A, Main ML, Colby C et al. A retrospective comparison of mortality in critically ill hospitalized patients undergoing echocardiography with and without an ultrasound contrast agent. JACC Cardiovasc Imaging 2010;3:578–585.
- Senior R, Becher H, Monaghan M et al. Contrast echocardiography: Evidence-based recommendations by European Association of Echocardiography. Eur J Echocardiogr 2009;10:194–212.
- Volpicelli G, Elbarbary M, Blaivas M et al. International evidence-based recommendations for point-of-care lung ultrasound. Intensive Care Med 2012;38:577–591.
- Gargani L. Lung ultrasound: A new tool for the cardiologist. Cardiovasc Ultrasound 2011;9:6.
- Neskovic A, Edvardsen T, Galderisi M et al. Focus cardiac ultrasound: The European Association of Cardiovascular Imaging viewpoint. Eur Heart J Cardiovasc Imaging 2014;15(9): 956–960.
- Breitkreutz R, Walcher F, Seeger F. Focused echocardiographic evaluation in resuscitation management: Concept of an advanced life support-conformed algorithm. Crit Care Med 2007;35:S150–S161.
- Breitkreutz R, Price S, Steiger H et al. Emergency Ultrasound Working Group of the Johann Wolfgang Goethe University Hospital, Frankfurt am Main. Resuscitation 2010;81:1527–1533.
- Neskovic A, Hagendorff A, Lancellotti P et al. Emergency echocardiography: The European Association of Cardiovascular Imaging recommendations. Eur Heart J Cardiovasc Imaging 2013;14:1–11.
- Sicari R, Galderisi M, Voigt JU et al. The use of pocket-size imaging devices: A position statement of the European Association of Echocardiography. Eur J Echocardiogr 2011;12:85–87.
- Popescu B, Andrade M, Badano L et al. European Association of Echocardiography recommendations for training, competence, and quality improvement in echocardiography. Eur J Echocardiogr 2009;10:893–905.
- The European Association of Echocardiography Certification in Echocardiography. <http://www.escardio.org/communities/EACVI/accreditation/Pages/welcome.aspx>
- Popescu BA, Stefanidis A, Nihoyannopoulos P et al. Updated standards and processes for accreditation of echocardiographic laboratories from The European Association of Cardiovascular Imaging. Eur Heart J Cardiovasc Imaging. 2014;15(7): 717–727.
- The European Association of Echocardiography Laboratory Accreditation Process. <http://www.escardio.org/communities/EACVI/accreditation/lab/Pages/welcome.aspx>.
- Nolan JP, Soar J, Zideman DA et al. European Resuscitation Council Guidelines for Resuscitation 2010 Section 1. Executive summary. Resuscitation 2010;81: 1219–1276.

26. Eek C, Grenne B, Brunvand H et al. Strain echocardiography predicts acute coronary occlusion in patients with non-ST-segment elevation acute coronary syndrome. *Eur J Echocardiogr* 2010;11:501-508.144 P. Lancellotti et al. Downloaded from by guest on July 12, 2015
27. Grenne B, Eek C, Sjøli B et al. Acute coronary occlusion in non-ST-elevation acute coronary syndrome: Outcome and early identification by strain echocardiography. *Heart* 2010;96:1550-1556.
28. Kaul S, Senior R, Firsche C et al. Incremental value of cardiac imaging in patients presenting to the emergency department with chest pain and without ST-segment elevation: A multicenter study. *Am Heart J* 2004;148:129-136.
29. Tong K, Kaul S, Wang XQ et al. Myocardial contrast echocardiography versus Thrombolysis In Myocardial Infarction score in patients presenting to the emergency department with chest pain and a nondiagnostic electrocardiogram. *J Am Coll Cardiol* 2005;46:920-927.
30. Conti A, Sammiceli L, Gallini C et al. Assessment of patients with low-risk chest pain in the emergency department: Head-to-head comparison of exercise stress echocardiography and exercise myocardial SPECT. *Am Heart J* 2005;149:894-901.
31. Nucifora G, Badano L, Sarraf-Zadegan N et al. Comparison of early dobutamine stress echocardiography and exercise electrocardiographic testing for management of patients presenting to the emergency department with chest pain. *Am J Cardiol* 2007;100:1068-1073.
32. Gaibazzi N, Squeri A, Reverberi C et al. Contrast stress echocardiography predicts cardiac events in patients with suspected acute coronary syndrome but nondiagnostic electrocardiogram and normal 12-hour troponin. *J Am Soc Echocardiogr* 2011;24:1333-1341.
33. Cooper L. Myocarditis. *N Engl J Med* 2009;360:1526-1538.
34. Escher F, Kasner M, Kuhl U et al. New echocardiographic findings correlate with intramyocardial inflammation in endomyocardial biopsies of patients with acute myocarditis and inflammatory cardiomyopathy. *Mediators Inflamm*. Epub ahead of print 20 March 2013. DOI:10.1155/2013/875420.
35. Felker G, Boehmer J, Hruban R et al. Echocardiographic findings in fulminant and acute myocarditis. *J Am Coll Cardiol* 2000;36:227-232.
36. Afonso L, Hari P, Pidlaon V et al. Acute myocarditis: Can novel echocardiographic techniques assist with diagnosis? *Eur J Echocardiogr* 2010;11: E5.
37. Bossone E, Lyon A, Citro R et al. Takotsubo cardiomyopathy: An integrated multiimaging approach. *Eur Heart J Cardiovasc Imaging* 2014;15:366-377.
38. Hurst R, Prasad A, Askew J et al. Takotsubo cardiomyopathy: A unique cardiomyopathy with variable ventricular morphology. *JACC Cardiovasc Imaging* 2010;3: 641-649.
39. Madhavan M, Rihal C, Lerman A et al. Acute heart failure in apical ballooning syndrome (TakoTsubo/stress cardiomyopathy): Clinical correlates and Mayo Clinic risk score. *J Am Coll Cardiol* 2011;57:1400-1401.
40. Haghi D, Athanasiadis A, Papavassiliu Tet al. Right ventricular involvement in Takotsubo cardiomyopathy. *Eur Heart J* 2006;27:2433-2439.
41. Kurowski V, Kaiser A, von Hof K et al. Apical and midventricular transient left ventricular dysfunction syndrome (tako-tsubo cardiomyopathy): Frequency, mechanisms, and prognosis. *Chest* 2007;132:809-816.
42. Sharkey S, Lesser J, Zenovich A et al. Acute and reversible cardiomyopathy provoked by stress in women from the United States. *Circulation* 2005;111:472-479.
43. Hagan P, Nienaber C, Isselbacher E et al. The International Registry of Acute Aortic Dissection (IRAD): New insights into an old disease. *JAMA* 2000;283:897-903.
44. Flachskampf FA, Wouters PF, Edvardsen T et al. Transoesophageal echocardiography: EACVI update 2014. *Eur Heart J Cardiovasc Imaging* 2014;15:353-365.
45. Nienaber CA, von Kodolitsch Y, Nicolas Vet al. The diagnosis of thoracic aortic dissection by noninvasive imaging procedures. *N Engl J Med* 1993;328:1-9.
46. Erbel R, Oelert H, Meyer J et al. Effect of medical and surgical therapy on aortic dissection evaluated by transesophageal echocardiography. Implications for prognosis and therapy. The European Cooperative Study Group on Echocardiography. *Circulation* 1993;87:1604-1615.
47. Nienaber C, Sievers HH. Intramural hematoma in acute aortic syndrome: More than one variant of dissection? *Circulation* 2002;106:284-285.
48. KimSH, Song JM, Jung IH et al. Initial echocardiographic characteristics of pericardial effusion determine the pericardial complications. *Int J Cardiol* 2009;136:151-155.
49. Bonnefoy E, Godon P, Kirkorian G et al. Serum cardiac troponin I and ST-segment elevation in patients with acute pericarditis. *Eur Heart J* 2000;21:832-836.
50. Metra M, Brutsaert D, Dei Cas L et al. Acute heart failure: epidemiology, classification, and pathophysiology. In: Tubaro M, Danchin N, FilippatosGet al. (eds) *The ESC textbook of intensive and acute cardiac care*. Oxford: Oxford University Press, 2010, pp. 471-482.
51. McMurray J, Adamopoulos S, Anker S et al. ESC Guidelines for the diagnosis and treatment of acute and chronic heart failure 2012: The Task Force for the Diagnosis and Treatment of Acute and Chronic Heart Failure 2012 of the European Society of Cardiology. Developed in collaboration with the Heart Failure Association (HFA) of the ESC. *Eur Heart J* 2012;33:1787-1847.
52. Dao Q, Krishnaswamy P, Kazanegra R et al. Utility of B-type natriuretic peptide in the diagnosis of congestive heart failure in an urgent-care setting. *J Am Coll Cardiol* 2001;37:379-385
53. Nagueh S, Appleton C, Gillebert Tet al. Recommendations for the evaluation of left ventricular diastolic function by echocardiography. *Eur J Echocardiogr* 2009;10:165-193.
54. Vignon P, AitHssain A, FrancoisBet al. Echocardiographic assessment of pulmonary artery occlusion pressure in ventilated patients: A transesophageal study. *Crit Care* 2008;12: R18.
55. PaulusW, Tschope C, Sanderson J et al. How to diagnose diastolic heart failure: A consensus statement on the diagnosis of heart failure with normal left ventricular ejection fraction by the Heart Failure and Echocardiography Associations of the European Society of Cardiology. *Eur Heart J* 2007;28:2539-2550.
56. Rivas-Gotz C, Manolios M, Thohan V et al. Impact of left ventricular ejection fraction on estimation of left ventricular filling pressures using tissue Doppler and flow propagation velocity. *Am J Cardiol* 2003;91:780-784.
57. Galderisi M, Lancellotti P, Donal E et al. European multicentre validation study of the accuracy of E/e' ratio in estimating invasive left ventricular filling pressure: EUROFILLING study. *Eur Heart J Cardiovasc Imaging* 2014;15(7): 810-816.
58. Nagueh S, Kopelen H, Quinones M. Assessment of left ventricular filling pressure by Doppler in the presence of Atrial fibrillation. *Circulation* 1996;94:2138-2145.
59. Stevenson L, Tillisch J, Hamilton M et al. Importance of hemodynamic response to therapy in predicting survival with ejection fraction less than or equal to 20% secondary to ischemic or nonischemic dilated cardiomyopathy. *Am J Cardiol* 1990;66: 1348-1354.
60. Mor-Avi V, Lang R, Badano L et al. Current and evolving echocardiographic techniques for the quantitative evaluation of cardiac mechanics: ASE/EAE consensus statement on methodology and indications endorsed by the Japanese Society of Echocardiography. *Eur J Echocardiogr* 2011;12:167-205.
61. Wang J, Khoury D, Yue Y et al. Preserved left ventricular twist and circumferential deformation, but depressed longitudinal and radial deformation in patients with diastolic heart failure. *Eur Heart J* 2008;29:1283-1289.
62. Ryan T. Masses, tumors, and source of embolus. In: Feigenbaum H, Armstrong WF (eds) *Feigenbaum's echocardiography*. 6th ed. Philadelphia, PA: Lippincott Williams and Wilkins, 2005, pp.701-733.
63. Pepi M, Evangelista A, Nihoyannopoulos P et al. Recommendations for echocardiography use in the diagnosis and management of cardiac sources of embolism: European Association of Echocardiography (EAE) (a registered branch of the ESC). *Eur J Echocardiogr* 2010;11:461-476.
64. Stein P, Henry J. Clinical characteristics of patients with acute pulmonary embolism stratified according to their presenting syndromes. *Chest* 1997;112:974-979.
65. Leibowitz D. Role of echocardiography in the diagnosis and treatment of acute pulmonary thromboembolism. *J Am Soc Echocardiogr* 2001;14:921-926.
66. Casazza F, Bongarzone A, Centonze F et al. Prevalence and prognostic significance of right-sided cardiac mobile thrombi in acute massive pulmonary embolism. *Am J Cardiol* 1997;79:1433-1435.
67. Torbicki A, Perrier A, Konstantinides S et al. Guidelines on the diagnosis and management of acute pulmonary embolism: The Task Force for the Diagnosis and Management of Acute Pulmonary Embolism of the European Society of Cardiology (ESC). *Eur Heart J* 2008;29:2276-2315.
68. Haddad F, Doyle R, Murphy D et al. Right ventricular function in cardiovascular disease, part II: Pathophysiology, clinical importance, and management of right ventricular failure. *Circulation* 2008;117:1717-1731.
69. McConnell M, Solomon S, Rayan M et al. Regional right ventricular dysfunction detected by echocardiography in acute pulmonary embolism. *Am J Cardiol* 1996; 78:469-473.
70. Moore C, Copel J. Point-of-care ultrasonography. *N Engl J Med* 2011;364:749-757.
71. Lichtenstein D, Meziere G, Biderman P et al. The comet tail artifact: An ultrasound sign ruling out pneumothorax. *Intensive Care Med* 1999;25:383-388.
72. Lichtenstein D, Meziere G, Biderman P et al. The 'lung point': An ultrasound sign specific to pneumothorax. *Intensive Care Med* 2000;26:1434-1440.
73. Diwan A, McCulloch M, LawrieGM et al. Doppler estimation of left ventricular filling pressures in patients with mitral valve disease. *Circulation* 2005;111:3281-3289.
74. Hollister N, Bond R, Donovan A et al. Saved by focused echo evaluation in resuscitation. *Emerg Med J* 2011;28:986-989.

75. Griffie M, Merkel M, Wei K. The role of echocardiography in hemodynamic assessment of septic shock. *Crit Care Clin* 2010;26:365–382.
76. Basu S, Frank LH, Fenton KE et al. Two-dimensional speckle tracking imaging detects impaired myocardial performance in children with septic shock, not recognized by conventional echocardiography. *Pediatr Crit Care Med* 2012;13:259–264.
77. Narducci ML, Pelargonio G, Russo E et al. Usefulness of intracardiac echocardiography for the diagnosis of cardiovascular implantable electronic device-related endocarditis. *J Am Coll Cardiol* 2013;61:1398–1405.
78. Pepi M, Muratori M. Echocardiography in the diagnosis and management of pericardial disease. *J Cardiovasc Med* 2006;7:533–544.
79. Klein T, Ramani G. Assessment and management of cardiogenic shock in the emergency department. *Cardiol Clin* 2012;30:651–664.
80. Engstrom A, Vis M, Bouma B et al. Mitral regurgitation is an independent predictor of 1-year mortality in ST-elevation myocardial infarction patients presenting in cardiogenic shock on admission. *Acute Card Care* 2010;12:51–57.
81. Lancellotti P, Tribouilloy C, Hagendorff A et al. Scientific Document Committee of the European Association of Cardiovascular Imaging. Recommendations for the echocardiographic assessment of native valvular regurgitation: An executive summary from the European Association of Cardiovascular Imaging. *Eur Heart J Cardiovasc Imaging* 2013;14:611–644.
82. Cosyns B, Garbi M, Separovic J et al. Education Committee of the European Association of Cardiovascular Imaging Association (EACVI). Update of the Echocardiography Core Syllabus of the European Association of Cardiovascular Imaging (EACVI). *Eur Heart J Cardiovasc Imaging* 2013;14:837–839.
83. Habib G, Badano L, Tribouilloy C et al. Recommendations for the practice of echocardiography in infective endocarditis. *Eur J Echocardiogr* 2010;11:202–219.
84. Vahanian A, Alfieri O, Andreotti F et al. Guidelines on the management of valvular heart disease (version 2012): Joint Task Force on the Management of Valvular Heart Disease of the European Society of Cardiology, European Association for Cardio-Thoracic Surgery. *Eur Heart J* 2012;33:2451–2496.
85. Baumgartner H, Hung J, Bermejo J et al. Echocardiographic assessment of valve stenosis: EAE/ASE recommendations for clinical practice. *Eur J Echocardiogr* 2009;10:1–25.
86. Smith LA, Monaghan MJ. Monitoring of procedures: Peri-interventional echo assessment for transcatheter aortic valve implantation. *Eur Heart J Cardiovasc Imaging* 2013;14:840–850.
87. Zamorano J, Badano L, Bruce C et al. EAE/ASE recommendations for the use of echocardiography in new transcatheter interventions for valvular heart disease. *Eur Heart J* 2011;32:2189–2214.
88. Zoghbi W, Chambers J, Dumesnil J et al. Recommendations for evaluation of prosthetic valves with echocardiography and Doppler ultrasound. *J Am Soc Echocardiogr* 2009;22:975–1014.
89. Goncalves A, Almeria C, Marcos-Alberca P et al. Three dimensional echocardiography in paravalvular aortic regurgitation assessment after transcatheter aortic valve implantation. *J Am Soc Echocardiogr* 2012;25:47–55.
90. Hamilton-Craig C, Boga T, Platts D et al. The role of 3D transesophageal echocardiography during percutaneous closure of paravalvular mitral regurgitation. *JACC Cardiovasc Imaging* 2009;2:771–773.
91. Bach DS. Echo/Doppler evaluation of hemodynamics after aortic valve replacement: Principles of interrogation and evaluation of high gradients. *JACC Cardiovasc Imaging* 2010;3:296–304.
92. Al Omari M, Finstuen J, Appleton C et al. Echocardiographic assessment of left ventricular diastolic function and filling pressure in atrial fibrillation. *Am J Cardiol* 2008;101:1759–1766.
93. Sumida T, Tanabe K, Yagi T et al. Single-beat determination of Doppler-derived aortic flow measurement in patients with atrial fibrillation. *J Am Soc Echocardiogr* 2003;16:712–715.
94. Poulsen S, Jensen S, Gotzsche O et al. Evaluation and prognostic significance of left ventricular diastolic function assessed by Doppler echocardiography in the early phase of a first acute myocardial infarction. *Eur Heart J* 1997;18:1882–1889.
95. Govindan M, Kiotseoglou A, Saha S et al. Validation of echocardiographic left atrial parameters in atrial fibrillation using the index beat of preceding cardiac cycles of equal duration. *J Am Soc Echocardiogr* 2011;24:1141–1147.
96. Nagueh SF, Bierig SM, Matthew JB et al. American Society of Echocardiography Clinical Recommendations for Multimodality Cardiovascular Imaging of Patients with Hypertrophic Cardiomyopathy. *J Am Soc Echocardiogr* 2011;24:473–498.
97. Gersh B, Maron B, Bonow R et al. 2011 ACCF/AHA guideline for the diagnosis and treatment of hypertrophic cardiomyopathy: A report of the American College of Cardiology Foundation/American Heart Association Task Force on Practice Guidelines. *Circulation* 2011;125(25):e212–e260.
98. Haugaa K, Edvardsen T, Leren T et al. Left ventricular mechanical dispersion by tissue Doppler imaging: A novel approach for identifying high-risk individuals with long QT syndrome. *Eur Heart J* 2009;30:330–337.
99. Haugaa K, Amlie J, Berge K et al. Transmural differences in myocardial contraction in long-QT syndrome: Mechanical consequences of ion channel dysfunction. *Circulation* 2010;122:1355–1363.
100. Lang RM, Badano LP, Afilalo J et al. Recommendations for cardiac chamber quantification by echocardiography: An update from the American Society of Echocardiography and the European Association of Cardiovascular Imaging. *Eur Heart J Cardiovasc Imaging* 2014; in press.
101. Steenburg S, Ravenel J, Ikonomidis J et al. Acute traumatic aortic injury: Imaging evaluation and management. *Radiology* 2008;248:748–762.
102. Karalis D, Victor M, Davis G et al. The role of echocardiography in blunt chest trauma: A transthoracic and transesophageal echocardiographic study. *J Trauma* 1994;36:53–58.
103. van Wijngaarden M, Karmy-Jones R, Talwar M et al. Blunt cardiac injury: A 10 year institutional review. *Injury* 1997;28:51–55.
104. Chirillo F, Totis O, Cavarzerani A et al. Usefulness of transthoracic and transesophageal echocardiography in recognition and management of cardiovascular injuries after blunt chest trauma. *Heart* 1996;75:301–306.
105. Estep J, Stainback R, Little S et al. The role of echocardiography and other imaging modalities in patients with left ventricular assist devices. *JACC Cardiovasc Imaging* 2010;3:1049–1064.
106. Ammar K, Umland M, Kramer C et al. The ABCs of left ventricular assist device echocardiography: A systematic approach. *Eur Heart J Cardiovasc Imaging* 2012;13:885–899. 146 P. Lancellotti et al. Downloaded from by guest on July 12, 2015.