

# LE CAS CLINIQUE DU MOIS

## COMPLICATION HÉMORRAGIQUE D'UNE FORME SÉVÈRE DE MALADIE DE MOYAMOYA

ANGELOZZI V (1), GERMAÏ C (1), GILBERT A (1), BRASSEUR E (1), GHUYSEN A (1), D'ORIO V (1)

**RÉSUMÉ :** La maladie de moyamoya est une vasculopathie cérébrale souvent méconnue. Sa découverte est majoritairement brutale dans les suites de la survenue d'un accident vasculaire ischémique ou, dans certains cas, hémorragique. L'artériographie est l'examen de choix pour confirmer le diagnostic. Différentes approches thérapeutiques ont été proposées, qu'elles soient médicamenteuses, endoscopiques ou chirurgicales. Nous présentons le cas d'une jeune patiente chez qui un diagnostic de maladie de moyamoya a été posé dans le décours d'une hémorragie cérébrale avec altération rapide de l'état de conscience.

**MOTS-CLÉS :** *Maladie de moyamoya - Hémorragie cérébrale - Accident vasculaire ischémique*

### HEMORRHAGIC MOYAMOYA DISEASE

**SUMMARY :** Moyamoya disease is a rare cerebral vasculopathy. Disease onset is mainly sudden presenting as an ischemic stroke but also sometimes as a brain hemorrhage. Cerebral angiography is the gold standard to confirm the diagnosis. Different therapeutic approaches have been described such as conservative management or endoscopic and surgical approaches. We report the case of a young patient who was diagnosed with a brain hemorrhage following a sudden loss of consciousness.

**KEYWORDS :** *Moyamoya disease - Brain hemorrhage - Stroke*

### INTRODUCTION

La maladie de moyamoya est une vasculopathie cérébrale rare passant fréquemment inaperçue jusqu'à se révéler de manière brutale. Elle peut être responsable d'accidents vasculaires ischémiques, mais également hémorragiques (1). Nous présentons le cas d'une jeune patiente chez qui un diagnostic de maladie de moyamoya a été posé dans le décours d'une hémorragie cérébrale avec altération rapide de l'état de conscience.

### PRÉSENTATION CLINIQUE

Une patiente âgée de 27 ans est admise aux urgences pour altération rapide de l'état de conscience. Cet épisode est précédé de céphalées brutales lors d'un effort sportif, accompagnées d'épisodes de vomissements. L'examen clinique d'admission démontre un score de Glasgow à 7/15 (E1V1M5), associé à des signes d'hypertension intracrânienne avec anisocorie débutante. Dans ces conditions, une intubation orotrachéale et une ventilation invasive sont effectuées. Un traitement par mannitol et chlorure de sodium hypertonique est mis en place.

La tomodensitométrie cérébrale démontre un hématome capsulo-lenticulaire gauche exerçant un effet de masse sur les cavités ventriculaires ipsilatérales (Figure 1).

Par conséquent, la patiente bénéficie d'une prise en charge neurochirurgicale comprenant craniectomie décompressive, vidange de l'hématome intraparenchymateux et mise en place d'une dérivation ventriculaire externe.

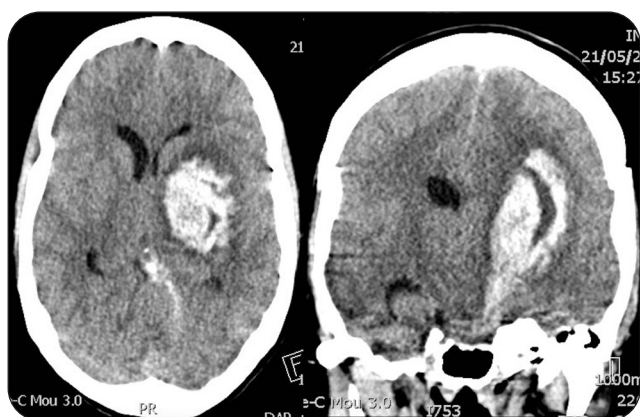Le bilan étiologique ultérieur par artériographie met en évidence une maladie de moyamoya sévère, touchant la circulation antérieure de façon bilatérale ainsi que la circulation postérieure, avec développement d'un réseau angiogénique exubérant particulièrement évolué (Figure 2).

En unité de Soins Intensifs, la patiente est rapidement extubée après levée de la sédation. La sonde de dérivation ventriculaire est ôtée après normalisation des valeurs de pression intracrânienne. La patiente quitte le service de Soins Intensifs après 12 jours de surveillance. Le bilan clinique neurologique démontre la persistance de troubles phasiques et d'une hémiparésie droite.

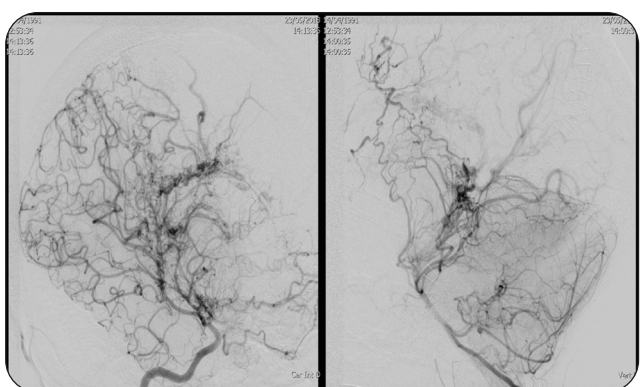
### DISCUSSION

La maladie de moyamoya est une vasculopathie cérébrale de développement progressif caractérisée par une sténose bilatérale évolutive des artères carotides internes dans leur partie distale ainsi que de leurs branches principales. Cette sténose est responsable d'un phénomène compensatoire par l'apparition d'un réseau vasculaire collatéral anormal permettant de pallier la diminution locale du flux sanguin cérébral. Cette anomalie vasculaire est à l'origine du nom de la maladie. En effet, elle entraîne un aspect artériographique pathognomonique dit en «nuage de fumée», se référant au terme japonais

(1) Service des Urgences, CHU Liège, Belgique.



**Figure 1.** TDM cérébrale : hématome capsulo-lenticulaire gauche de 56x51x32 cm exerçant un effet de masse sur les cavités ventriculaires ipsilatérales avec signes d'engagement temporal et procidence des amygdales cérébelleuses.



**Figure 2.** Artériographie cérébrale démontrant l'aspect en « fumée de cigarettes » classique dans un contexte de maladie de moyamoya sévère touchant la circulation antérieure bilatéralement et postérieure, avec développement d'un réseau angiogénique exubérant non seulement corticobasale mais également corticopimérien et de manière très importante transcorticale ainsi que de manière accessoire par des anastomoses duro-méningées dépendant de quelques branches des carotides externes et de l'artère ethmoïdale et méningée antérieure.

« moyamoya » (1). Elle fut décrite initialement en 1957, au Japon, par Takeushi et Shimizu qui la caractérisaient, alors, d'hypoplasie des artères carotides internes (cités dans 1). Ce n'est que plus tard, en 1969, qu'elle fut dénommée maladie de moyamoya par Suzuki et Takaku (2-4).

L'étiologie exacte et les mécanismes physiopathologiques de la maladie restent toujours mal élucidés. Divers facteurs génétiques, mais également environnementaux, ont été évoqués. Au niveau histologique, l'analyse des vaisseaux concernés démontre, entre autres, une hyperplasie des cellules musculaires lisses et la présence de thrombi intramuraux (1, 5). Quoi qu'il en soit, on se doit de distinguer, à l'heure actuelle, maladie et syndrome de moyamoya. Si la maladie de moyamoya est évoquée devant une occlusion bilatérale des artères carotides internes de manière isolée, le syndrome de moyamoya se définit, quant à lui, par l'atteinte bilatérale des vaisseaux de la base du crâne en présence de facteurs favorisants et entrant dans le cadre d'un phénomène secondaire à une affection locale (radiothérapie) ou systémique (syndrome de Down, maladie de Graves ou encore neurofibromatose de type 1) (2, 6).

La présentation clinique est variable, pouvant se révéler durant la petite enfance ou encore à

l'âge adulte. Différents modes de présentation ont été décrits tels que la survenue de phénomènes ischémiques à type d'accidents ischémiques transitoires à répétition, d'hémorragies cérébrales brutales (intraparenchymateuses, intraventriculaires ou sous-arachnoïdiennes), l'apparition de crises convulsives ou encore la présence de céphalées pseudo-migraineuses résistantes au traitement médical liées à une stimulation des nocirécepteurs durs suite à la dilatation des artères collatérales transdures. Cependant, l'évolution de la maladie peut également se faire sur un mode asymptomatique, avec découverte des anomalies vasculaires lors d'un examen radiologique de routine (1, 7, 8).

Le diagnostic formel est évoqué grâce à l'artériographie qui met en évidence les trois principaux critères diagnostiques que sont l'aspect caractéristique en « nuage de fumée », la présence d'une sténose ou occlusion des carotides internes et de leurs branches et, finalement, le caractère bilatéral de l'atteinte (9). Récemment, une définition plus élargie a été proposée, englobant certaines présentations à caractère unilatéral compte tenu d'une évolution ultérieure plus tardive vers l'atteinte bilatérale (10).

L'angiographie cérébrale reste le gold standard pour la mise au point de cette pathologie

puisqu'elle permet, également, de distinguer les 6 stades évolutifs de la maladie (Grades I à VI), initialement décrits par Suzuki et Takaku qui ont, en l'occurrence, donné leurs noms à cette classification. Celle-ci permet d'estimer la gravité de la sténose ainsi que l'importance du développement du réseau collatéral (2, 3, 11).

Plus récemment, avec l'évolution des techniques d'imagerie, l'angio-IRM, examen non invasif, se révèle également être un outil de choix pour le diagnostic de cette pathologie. Cependant, sa performance en termes d'évaluation et classification de la sévérité de la maladie est inférieure à celle de l'artériographie. De la sorte, l'angiographie cérébrale reste l'examen de référence, notamment en cas de nécessité d'évaluation pré-opératoire (12).

L'évolution de l'affection se fait inexorablement vers l'apparition de phénomènes ischémiques, plus souvent rencontrés chez l'enfant, ou encore la survenue d'hémorragies cérébrales, plus fréquemment chez l'adulte jeune. La détection précoce de la maladie permet une amélioration du pronostic, non seulement vital mais également fonctionnel (3, 13).

En termes de traitement, il n'existe toujours, à l'heure actuelle, aucune possibilité thérapeutique permettant d'empêcher l'évolution de la maladie (8). Un traitement médical peut être proposé, mais reste limité. Il est essentiellement constitué d'un traitement antiagrégant afin d'éviter autant que possible les phénomènes emboliques secondaires (1, 8).

Le traitement chirurgical par revascularisation compte actuellement deux méthodes, une directe et une indirecte. La méthode directe est représentée par l'anastomose d'une branche de la carotide externe sur une artère corticale. La méthode indirecte consiste en la mise en place de tissus vascularisés à la surface corticale pour promouvoir le développement d'un réseau collatéral par synangiose ou encore leur combinaison. L'indication opératoire dépend, avant tout, de la gravité de la symptomatologie et de la sévérité de la maladie (1, 11, 12, 14-16). Chez l'adulte, la revascularisation directe semble donner des résultats plus favorables. En cas de maladie de moyamoya hémorragique, l'approche chirurgicale semblerait également diminuer le risque de récurrence d'un saignement. De même, un traitement endovasculaire par embolisation des pseudo-anévrismes présents dans le réseau collatéral permettrait aussi de réduire les risques ultérieurs de saignements (15).

## CONCLUSION

La maladie de moyamoya est rare et souvent méconnue. Elle engendre pourtant des complications pouvant être gravissimes, qu'elles soient d'origine ischémique ou hémorragique. Dans le décours du bilan étiologique d'une hémorragie cérébrale chez le sujet jeune, son aspect radiologique caractéristique, en «nuage de fumée», doit faire évoquer le diagnostic.

## BIBLIOGRAPHIE

1. Michael Scott R, Smith ER. Moyamoya disease and moyamoya syndrome. *N Engl J Med* 2009;**360**:1226-37.
2. Suzuki J, Takaku A. Cerebrovascular «moyamoya» disease. Disease showing abnormal net-like vessels in base of brain. *Arch Neurol* 196;**20**:288-99.
3. Chibli R, Omor Y, Sebbouba NS, et al. Moya moya disease : a rare cause of ischemic stroke in children : about a case. *Pan Afr Med J* 2017;**28**:192.
4. Nassaf M, Draiss G, Rada N, et al. Moyamoya disease in children : a case report. *Arch Pediatr* 2012;**19**:493-6.
5. Sharma A, Soneji N, Farah G. Clinical and angiographic findings in Moya Moya. *Am J Case Rep* 2014;**15**:147-51.
6. Phi JH, Wang KC, Lee JY, et al. Moyamoya syndrome : a window of moyamoya disease. *J Korean Neurosurg Soc* 2015;**57**:408-14.
7. Janda PH, Bellew JG, Veerappan V. Moyamoya disease : case report and literature review. *J Am Osteopath Assoc* 2009;**109**:547-53.
8. Wan M, Duan L. Recent progress in hemorrhagic moyamoya disease. *Br J Neurosurg* 2015;**29**:189-91.
9. Research Committee on the pathology and treatment of Spontaneous Occlusion of the Circle of Willis, Health Labour Sciences Research Grant for Research on Measures for Intractable Disease.— Guidelines for diagnosis and treatment of Moyamoya Disease (Spontaneous Occlusion of the Circle of Willis). *Neurol Med Chir (Tokyo)* 2012;**52**:245-66.
10. Kim JS. Moyamoya disease : epidemiology, clinical features, and diagnosis. *JOS* 2016;**18**:1-11.
11. Kim JE, Jeon J. An update on the diagnosis and treatment of adult Moyamoya disease taking into consideration controversial issues. *Neurol Res* 2014;**36**:407-16.
12. Alcalde Odriozola E, Castillo de Juan J, Cisneros S, et al. Radiological findings in Moya Moya. European Congress of Radiology, 2013. Bilbao : ERS.
13. Ge P, Zhang Q, Ye X, et al. Clinical features of hemorrhagic moyamoya disease in china. *World Neurosurg* 2017;**106**:224-30.
14. Arias EJ, Derdeyn CP, Dacey RG, et al. Advances and surgical considerations in the treatment of Moyamoya disease. *Neurosurgery* 2014;**74**:S116-25.
15. Lee SU, Oh CW, Kwon O, et al. Surgical treatment of adult moyamoya disease. *Curr Treat Options Neurol* 2018;**20**:22.
16. Thines L, Petyt G, Aguetz P, et al. Surgical management of Moyamoya disease and syndrome : current concepts and personal experience. *Rev Neurol (Paris)* 2015;**171**:31-44.

Les demandes de tirés à part doivent être adressées au Dr V. Angelozzi, Service des Urgences, CHU Liège, Belgique.  
Email : Valeria.Angelozzi@chuliege.be