

# LE TRAITEMENT PERCUTANÉ DES OCCLUSIONS CORONAIRES CHRONIQUES

MARÉCHAL P (1), DAVIN L (1), LHOEST N (2), LANCELLOTTI P (3)

**RÉSUMÉ :** Bien que fréquentes, les occlusions coronaires chroniques («chronic total occlusion», CTO) ont longtemps été négligées par les cardiologues interventionnels, considérant que le risque de complications lié à une tentative de revascularisation était trop élevé par rapport aux bénéfices escomptés. La présence d'une CTO a, dès lors, été un facteur décisionnel essentiel pour l'orientation des patients vers une chirurgie de revascularisation coronarienne en cas d'atteinte pluritronculaire, ou pour le choix de l'optimisation du traitement médical chez les patients avec une CTO isolée. Les progrès techniques de ces dernières années et le développement d'un matériel spécifique pour le traitement percutané des CTO ont permis de progressivement modifier la vision au sein de la communauté des cardiologues interventionnels, d'autant que les bénéfices en ce qui concerne la qualité de vie et les possibilités de revascularisation complète ont été clairement démontrés. En revanche, les bénéfices sur la survie et l'amélioration de la fonction systolique ventriculaire gauche, bien que démontrés dans les méta-analyses et certains registres, doivent encore être confirmés par des études prospectives randomisées. Les différentes raisons d'envisager une revascularisation percutanée des CTO sont discutées dans cet article. Nous ferons également le point quant à la manière de sélectionner les patients sur base des données cliniques et angiographiques.

**MOTS-CLÉS :** Occlusion coronaire chronique - Qualité de vie - Angioplastie coronaire percutanée

## DEFINITION

Une occlusion coronaire chronique («chronic total occlusion», CTO) est définie par l'absence totale de flux antérograde (TIMI 0) au sein d'une occlusion d'un segment d'une artère coronaire datant de plus de 3 mois (1) (Figure 1). En pratique, il est souvent difficile de définir l'ancienneté de la CTO sur base des images angiographiques. C'est donc surtout l'histoire clinique (date des premiers symptômes ou histoire d'infarctus du myocarde dans le territoire concerné) qui permet, le plus souvent, de donner une idée de l'ancienneté de l'occlusion.

(1) Chef de Clinique en Cardiologie, CHU Liège, Belgique..

(2) Cardiologue clinique de l'Orangerie Strasbourg, France.

(3) Professeur à l'Université de Liège, Chef de Service de Cardiologie, Directeur du GIGA Cardiovasculaire, CHU Liège, Belgique.

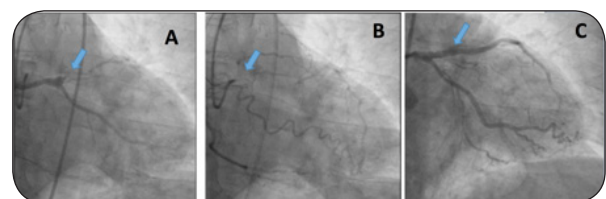
## PERCUTANEOUS TREATMENT OF CHRONIC TOTAL CORONARY OCCLUSION

**SUMMARY :** Although frequent, chronic total occlusion (CTO) has long been neglected by interventional cardiologists, considering that the risk of complications was too high compared to the expected benefits. The presence of a CTO has therefore been an essential decision-making factor for referral of patients with multivessel disease to surgical coronary revascularization, or for the choice of the optimization of medical treatment in patients with an isolated CTO. The recent years technical progress of and the development of specific tools for percutaneous treatment of CTO have allowed to gradually change the vision within the cardiology community as the benefits in terms of quality of life and of complete revascularization have been clearly demonstrated. In contrast, the benefit on survival and improvement of left ventricular systolic function, although highlighted in meta-analyses and in some registries, has yet to be demonstrated by prospective randomized studies. The different reasons for considering percutaneous revascularization of CTO are discussed in this article. We will also review how to select patients based on clinical and angiographic data

**KEYWORDS :** Chronic total coronary occlusion - Quality of life - Percutaneous coronary intervention

**Figure 1.** Occlusion chronique (CTO) de l'artère interventriculaire antérieure (IVA), avant et après traitement par angioplastie percutanée.

A. injection antérograde,  
B. vue rétrograde avec IVA revue par collatéralité,  
C. recanalisation antérograde et stenting de l'IVA.



## PRÉVALENCE

Les CTO sont fréquentes chez les patients présentant une maladie coronarienne, de 15 à 23 % selon les séries (2-8). L'incidence des CTO est supérieure (54 %) chez les patients avec antécédents de pontages aorto-coronaires et plus faible chez les patients subissant une angioplastie primaire dans le cadre d'un syndrome coronarien aigu (10 %). Environ la moitié des patients avec une CTO ont une fonction systolique ventriculaire gauche conservée (FEVG >

50 %) et plus de la moitié des CTO sont localisées au niveau de la coronaire droite (CD).

## CARACTERISTIQUES DES LÉSIONS DE CTO

Les caractéristiques de la plaque à l'origine de la CTO se modifient avec le temps (9). La lésion initiale, secondaire à une rupture de plaque avec phénomène thrombotique, évolue doucement pour constituer une lésion sténosante. D'abord pauvre en collagène, cette plaque «molle» va peu à peu se modifier, pour s'enrichir progressivement en collagène et calcium et devenir une plaque plus dense, fibrocalcique, prédominant surtout aux niveaux des extrémités proximales et distales de l'occlusion. La densité de cette lésion sera encore plus prononcée au niveau proximal, en raison d'une vitesse du flux supérieure en amont du site d'occlusion. Cette caractéristique explique que le franchissement de la plaque est souvent plus aisé au niveau distal de l'occlusion par voie rétrograde (Figure 2).

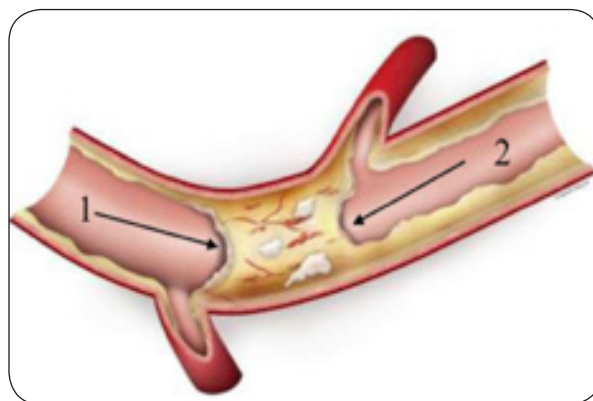
Parallèlement, on observe une intense néo-angiogenèse constituée de microvaisseaux d'un diamètre de l'ordre de 200  $\mu\text{m}$ , souvent invisibles à l'angiographie, mais constituant un tissu interconnecté permettant de retrouver un certain degré de flux antérograde. Avec l'ancienneté de la CTO, on retrouve souvent un micro chenal unique et tortueux secondaire à la réorganisation histologique au sein du thrombus, visible dans 85 % des cas (Figure 3, flèches).

Il en va de même des collatérales qui se développent à partir d'anastomoses préexistantes et qui permettent de fournir une circulation collatérale rétrograde. Leur présence permet de limiter les dommages myocardiques et de maintenir un certain degré de viabilité au sein du territoire myocardique dépendant de la CTO. Cette collatéralité est, cependant, parfois insuffisante pour préserver le myocarde d'une ischémie résiduelle comme en témoignent les mesures de FFR («Fractional Flow Reserve») réalisées lors de tests d'hyperhémie à l'adénosine en aval de l'occlusion chronique (10).

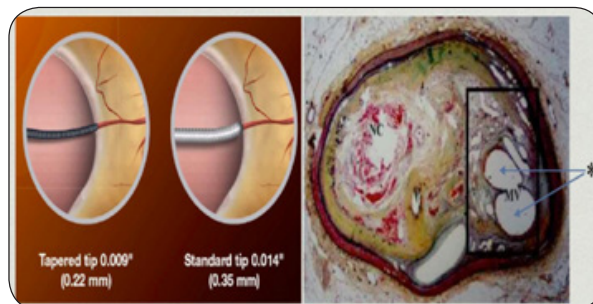
## BÉNÉFICES POUR LE PATIENT

L'objectif principal du traitement percutané des CTO est l'amélioration des symptômes angineux et de la qualité de vie des patients, comme démontré dans l'étude PRISON II («Primary stenting of Totally Occluded Native Coronary Arteries II») dans laquelle la proportion des patients avec un angor de classe > 3 était

**Figure 2.** caractéristiques de l'occlusion au niveau de la chape proximale et distale.  
1 : Bouchon fibreux proximal: point d'entrée dans la CTO comprenant souvent une couche dure épaisse et calcifiée, rendant la pénétration d'un fil guide potentiellement difficile. 2 : Bouchon fibreux distal: légèrement plus fin que le bouchon proximal, cette partie de l'occlusion peut faciliter un franchissement par voie rétrograde, en cas d'échec par la voie antérograde.



**Figure 3 :** Illustration de la présence de micro-canaux. A droite : coupe histologique au sein d'une occlusion chronique dans laquelle des micro-canaux sont visualisés par les flèches. A gauche : micro-canaux pouvant être franchis par des fils guides de diamètre inférieur à ceux utilisés habituellement dans les angioplasties classiques.



réduite de 62 à 25 % (11), et dans EuroCTO (12), étude plus récente comparant le traitement médical standard au traitement de recanalisation percutanée de la CTO.

Parmi les autres bénéfices associés au traitement des CTO, on retrouve :

- une amélioration de la fonction systolique ventriculaire gauche (VG) : confirmée par une méta-analyse incluant 34 études et 2.243 patients, dans laquelle le succès de recanalisation percutanée de la CTO était associée à une augmentation de la fraction d'éjection VG de 4,44% ( $p < 0,01$ ) et à une diminution du

volume télédiastolique VG de 6, 14 ml/m<sup>2</sup> (p < 0,01) (13).

- une amélioration de la stabilité électrique du myocarde à risque d'ischémie : suggérée dans une étude rétrospective, incluant 162 patients porteurs d'un défibrillateur automatique implantable (DAI) pour une dysfonction systolique VG d'origine ischémique, où la présence d'une CTO était associée à une augmentation significative du risque de survenue d'arythmies ventriculaires nécessitant une thérapie par le DAI (14).

- un bénéfice en terme de mortalité : en effet, en cas de survenue ultérieure d'un syndrome coronaire aigu dans le territoire de la CTO, les études ont démontré une augmentation de la taille de l'infarctus, une diminution de la fonction systolique VG et une mortalité accrue à court et long termes (15).

- une revascularisation myocardique plus complète : l'étude PRAGUE-4 («Off-pump vs conventional coronary artery bypass grafting») a ainsi démontré que si tous les greffons pontés sur l'artère interventriculaire antérieure chroniquement occluse et collatéralisée restaient perméables, seuls 23 % des greffons pontés sur l'artère circonflexe ou coronaire droite restaient perméables à un an (16). Par ailleurs, dans l'étude SYNTAX, qui comparait angioplastie (stent actif) *versus* chirurgie dans une population de patients avec atteinte tritonculaire et/ou du tronc commun, 32 % des artères chroniquement occluses n'étaient pas pontées, menant ainsi à une revascularisation incomplète (17).

- une diminution du recours à la chirurgie de pontage aorto-coronaire, notamment en cas de risque opératoire élevé, ou de patients ayant déjà fait l'objet antérieurement d'une revascularisation coronaire chirurgicale (18).

## INDICATIONS

La revascularisation d'une CTO doit être envisagée en présence (19) :

- de symptômes ischémiques (angor, dyspnée d'effort) réfractaires au traitement médical optimal;
- d'une ischémie myocardique significative (> 10 % de la masse myocardique ventriculaire gauche);
- d'une viabilité démontrée au sein du myocarde concerné par la CTO.

Le choix thérapeutique devra également tenir compte des facteurs de comorbidité associés (âge, insuffisance rénale, diabète, dysfonction ventriculaire gauche sévère), mais également

de la nature mono- ou pluri-tronculaire de la maladie coronarienne, de la complexité des lésions coronaires, évaluée notamment par le score SYNTAX (20), et des antécédents éventuels de chirurgie de pontage aorto-coronaire (Figure 4).

## EVALUATION DE LA BALANCE TAUX DE SUCCÈS/RISQUES DE COMPLICATIONS

Les taux de succès du traitement percutané dépendent à la fois du volume opératoire du centre, de l'expérience de l'opérateur et de la complexité de la lésion abordée. Dans le passé, les taux de succès des angioplasties CTO étaient de l'ordre de 70-80 % (21), alors que l'on approche actuellement, de par l'expérience des opérateurs et le développement de techniques spécifiques, des taux de réussite de 85-90 %, identiques à ceux des lésions non CTO (22-26).

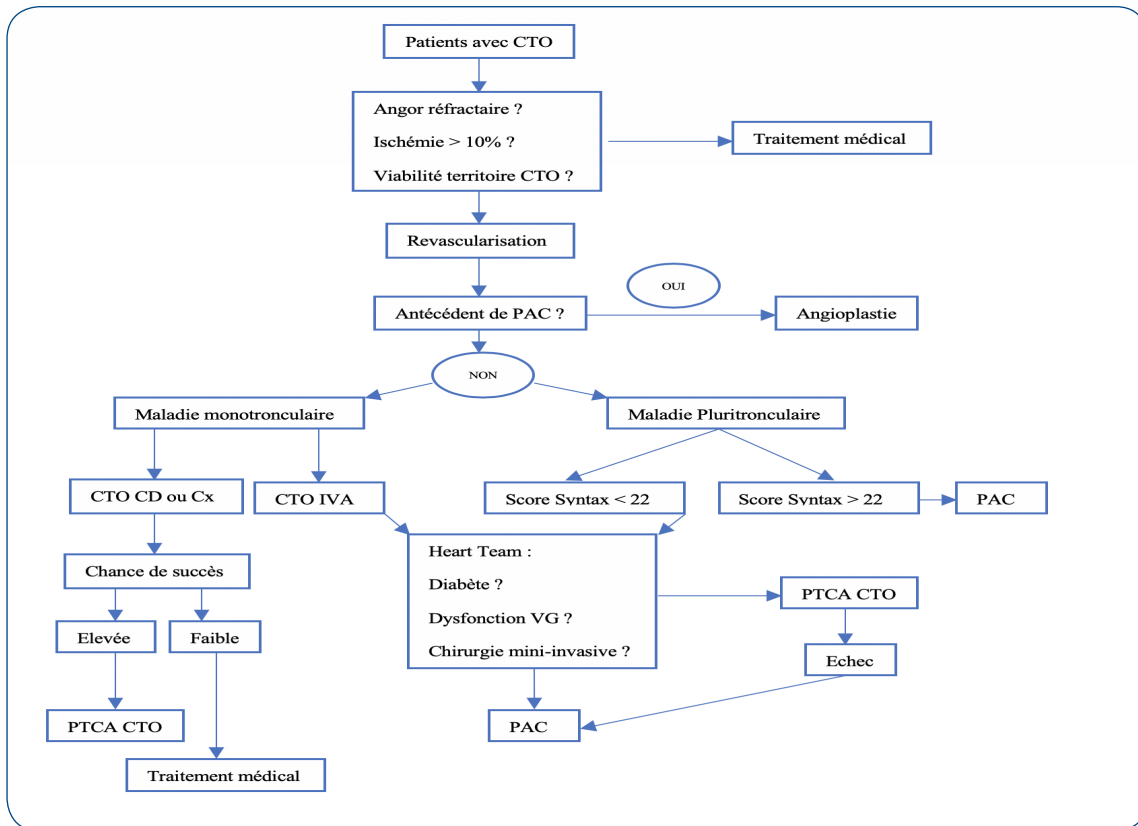
L'appréciation du degré de complexité de la CTO se fait à l'aide d'une échelle de score, le plus souvent le score J-CTO (Figure 5) (27), basée sur l'aspect angiographique de la chape («cap») au site proximal de l'occlusion, la présence de calcifications, l'existence d'angulation au sein du segment occlus et la longueur de l'occlusion. Une approche antérograde infructueuse majore le score de 1 point.

D'autres scores d'évaluation du type d'approche à envisager, du taux de succès, ou du risque de complications existent et peuvent être utilisés. En pratique, l'approche thérapeutique hybride ou algorithme moderne de désobstruction est de plus en plus privilégiée; elle a clairement démontré un taux de succès proche des procédures classiques d'angioplastie de lésions non CTO (28) (Figure 6).

Parmi les complications (29) que l'on peut rencontrer dans toute procédure d'angioplastie coronaire, mais plus fréquentes dans les procédures CTO (Tableau I), il faut citer :

- la perforation coronaire secondaire à une effraction de la paroi par le guide d'angioplastie ou une rupture du vaisseau liée à l'inflation du ballon. Le risque de perforation est, toutefois, réduit par l'utilisation de l'injection controlatérale, permettant de vérifier la bonne position du guide dans la structure du vaisseau. Lorsqu'elle survient, plusieurs options s'offrent, comme l'inflation prolongée du ballon, l'utilisation de coils ou l'embolisation de graisse cutanée ou, si nécessaire, la mise en place d'un stent couvert.

**Figure 4.** Algorithme décisionnel en présence d'une CTO. CD = coronaire droite, Cx = artère circonflexe, IVA : interventriculaire antérieur, PAC = pontage aorto-coronaire, PTCA : angioplastie percutanée, VG = ventricule gauche



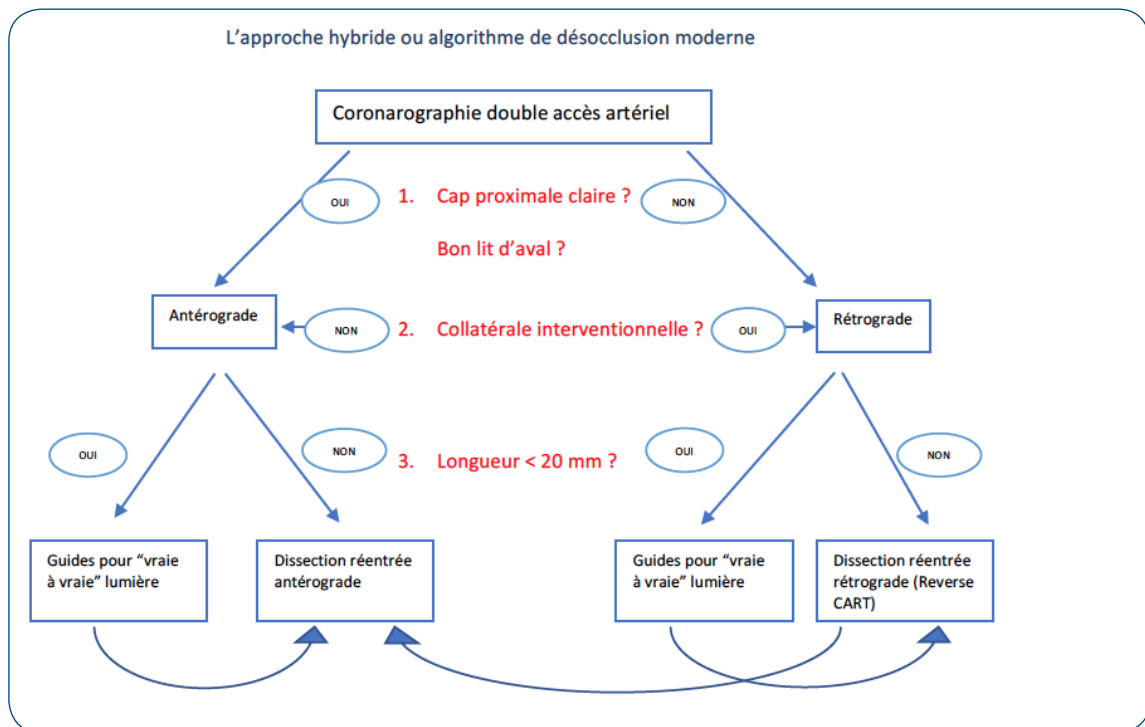
**Figure 5 : Composantes du score J-CTO (27)**

J-CTO Score		
<b>Critères de complexité et définitions</b>		
<b>Forme de l'occlusion de l'ostium</b>		
	Effilée	0
	Absence de moignon	1
<b>Calcification</b>		
	Absence	0
	Présence	1
<b>Angulation de l'artère</b>		
	< 45°	0
	> 45°	1
<b>Longueur de l'occlusion</b>		
	< 20 mm	0
	> 20 mm	1
<b>2<sup>ème</sup> tentative de CTO (reprise)</b>		
	Non	0
	Oui	1

Synthèse : Score de complexité		Total (pts)
Facile	0	
Intermédiaire	1	
Difficile	2	
Très difficile	≥ 3	

**Figure 6. Approche hybride ou algorithme de désocclusion moderne (28) Vraie à vraie lumière signifie que le fil guide reste intraluminal et ne passe pas en dissection en sous-intimal.**



**Tableau I. Taux d'échecs angiographiques et de complications dans les procédures d'angioplasties CTO (30)**

Complications	Taux estimé, %	Taux rapporté, min, max %
Echec angiographique	23,0	0 - 58,8
<b>Evènement majeur</b>	3,1	0 - 19,4
Décès	0,2	0 - 3,6
Pontage en urgence	0,1	0 - 2,3
Accident vasculaire cérébral	< 0,01	0 - 0,7
Infarctus du myocarde	2,5	0 - 19,4
Infarctus avec onde Q	0,2	0 - 2,6
Perforation coronaire	2,9	0 - 11,9
Tamponnade	0,3	0 - 4,7
Thrombose aiguë de stent	0,3	0 - 2,0
Complications vasculaires	0,6	0 - 2,8
Saignement majeur	0,4	0 - 3,7
Néphrotoxicité au produit de contraste	3,8	2,4 - 18,1
Radiodermite	< 0,01	0 - 11,1

- la néphrotoxicité liée à l'utilisation plus importante de produit de contraste dans certaines procédures longues de CTO.

- les lésions cutanées radio-induites, liées à un temps d'irradiation parfois beaucoup plus long que pour les procédures d'angioplasties

classiques, en grande partie évitées par l'utilisation de règles de radioprotection strictes (variation des incidences du tube à rayons X, diminution de la cadence d'images/seconde, etc.).

## CONCLUSION

Les CTO ont longtemps été le dernier obstacle à l'obtention d'une revascularisation percutanée complète. Le développement d'un matériel spécifiquement dédié à ces procédures complexes (filaments plus souples pouvant se faufiler dans des micro-canaux ou plus «rigides» pour perforer une plaque résistante, microcathéters, abord bi-artériel, etc.), le changement de mentalité au sein de la communauté des cardiologues interventionnels et l'augmentation de l'expérience des opérateurs dans des centres de volume suffisant permettent, actuellement, d'obtenir des taux de succès de revascularisation proches des angioplasties non CTO avec des taux de complications limités. Pour autant que la sélection des patients se fasse sur des critères précis, à la fois cliniques, fonctionnels et anatomiques, il existe un bénéfice non négligeable de la procédure de revascularisation sur la qualité de vie des patients coronariens. Quant au gain sur la survie, qui n'a pas encore été formellement démontré, des études prospectives randomisées sont nécessaires.

## BIBLIOGRAPHIE

- Sianos G, Werner GS, Galas AR, et al.— Recanalization of chronic total coronary occlusions: 2012 consensus document from the EuroCTO club. *Eurointervention*, 2012, **8**, 139-145.
- Grantham JA, Marso SP, Spertus JH et al.— Chronic total occlusion angioplasty in the United States. *JACC Cardiovasc Interv*, 2009, **6**, 479-486.
- Kahn JK.— Angiographic suitability for catheter revascularization of total coronary occlusions in patients from a community hospital setting. *Am Heart J*, 1993, **126**, 561-564.
- Christofferson RD, Lehmann KG, Martin GV, et al.— Effect of chronic total coronary occlusion on treatment strategy. *Am J Cardiol*, 2005, **95**, 1088-1091.
- Srinivas VS, Brooks MM, Detre KM, et al.— Contemporary percutaneous coronary intervention versus balloon angioplasty for multivessel coronary artery disease: a comparison of the National, Lung and Blood Institute Dynamic Registry and the Bypass Angioplasty Revascularization Investigation (BARI) study. *Circulation*, 2002, **106**, 1627-1633.
- Yamamoto E, Natsuaki M, Morimoto T, et al.— Long-term outcomes after percutaneous coronary intervention for chronic total occlusion (from the CREDO-Kyoto registry cohort-2). *Am J Cardiol*, 2013, **112**, 767-774.
- Fefer P, Knudtson ML, Cheema AN, et al.— Current perspectives on coronary chronic total occlusions: the Canadian Multicenter Chronic Total Occlusion Registry. *J Am Coll Cardiol*, 2012, **59**, 991-997.
- Jeroudi OM, Alomar ME, Michael TT, et al.— Prevalence and management of coronary chronic total occlusions in a tertiary veterans affairs hospital. *Catheter Cardiovasc. Interv*, 2014, **84**, 637-643.
- Hoebbers LP, Claessen BE, Dangas GE, et al.— Contemporary overview and clinical perspectives of chronic total occlusions. *Nat Rev Cardiol*, 2014, **11**, 458-469.
- Werner GS, Surber R, Kueth F et al.— Collaterals and the recovery of left ventricular function after recanalization of a chronic total coronary occlusion. *Am Heart J*, 2005, **149**, 129-137.
- Suttorp MJ, Laarman GJ, Rachel BM, et al.— Primary stenting of Totally Occluded Native Coronary Arteries II (PRISON II): a randomized comparison of bare metal stent implantation with sirolimus-eluting stent implantation for the treatment of total coronary occlusions. *Circulation*, 2006, **114**, 921-928.
- Werner GS, Martin-Yuste V, Hildick-Smith D et al.— A randomized multicentre trial to compare revascularization with optimal medical therapy for the treatment of chronic total coronary occlusions. *Eur Heart J*, 2018, **39**, 2484-2493.
- Hoebbers LP, Claessen BE, Elias J et al.— Meta-analysis on the impact of percutaneous coronary intervention of chronic total occlusions on left ventricular function and clinical outcome. *Int J Cardiol*, 2015, **187**, 90-96.
- Nombela-Franco L, Mitroi CD, Fernandez-Lozano I et al.— Ventricular arrhythmias among implantable cardioverter-defibrillator recipients for primary prevention: impact of chronic total coronary occlusion (VACTO Primary Study). *Circ Arrhythm Electrophysiol*, 2012, **1**, 147-154.
- Ramundadal T, Hoebbers LP, Henriques JP, et al.— Prognostic impact of chronic total occlusions: a report from SCAAR (Swedish coronary angiography and angioplasty registry). *JACC Cardiovasc Interv*, 2016, **9**, 1535-1544.
- Widimsky P, Straka Z, Stros P, et al.— One-year coronary bypass graft potency: a randomized comparison between off-pump and on-pump surgery angiographic results of the Prague-4 trial. *Circulation*, 2004, **110**, 3418-3423.
- Serruys PW, Morice MC, Kappetein AP et al.— Percutaneous coronary intervention versus coronary artery bypass grafting for severe coronary artery disease. *N Engl J Med*, 2009, **360**, 961-972.
- Azzalini L, Torregrossa G, Puskas JD, et al.— Percutaneous revascularization of chronic total occlusions: rationale, indications, techniques, and the cardiac surgeon's point of view. *Int J Cardiol*, 2017, **231**, 90-6.
- Galassi AR, Brilakis ES, Boukhris M, et al.— Appropriateness of percutaneous revascularization of coronary chronic total occlusions: an overview. *Eur Heart J*, 2016, **37**, 2692-2700.
- Mohr FW, Morice MC, Kappetein AP, et al.— Coronary artery bypass surgery versus percutaneous coronary intervention in patient with three-vessel disease and left main coronary disease: 5-year follow-up of the randomized, clinical SYNTAX trial. *Lancet*, 2013, **381**, 629-638.

21. Patel VG, Brayton KM, Tamayo A, et al. – Angiographic success and procedural complications in patients undergoing percutaneous coronary chronic total occlusion interventions: a weighted meta-analysis of 18,061 patients from 65 studies. *JACC Cardiovasc Interv*, 2013, **6**, 128-136.
22. Christopoulos G, Karpaliotis D, Alaswad K, et al.— Application and outcomes of a hybrid approach to chronic total occlusion percutaneous intervention in a contemporary multicentre US registry. *Int J Cardiol*, 2015, **198**, 222-228.
23. Maeremans J, Walsh S, Knaapen P, et al. – The hybrid algorithm for treating chronic total occlusions in Europe : the recharge registry. *J Am Coll Cardiol*, 2016, **68**, 1958-1970.
24. Galassi AR, Boukhris M, Azzarelli S, et al.— Percutaneous coronary revascularization for chronic total occlusions: a novel predictive score of technical failure using advanced technologies. *JACC Cardiovasc Interv*, 2016, **9**, 911-922.
25. Wilson WM, Walsh SJ, Yan AT, et al.— Hybrid approach improves success of chronic total occlusion angioplasty. *Heart*, 2016, **102**, 1486-1493.
26. Habara M, Tsuchikane E, Muramatsu T, et al.— Comparison of percutaneous coronary intervention for chronic total occlusion outcome according to operator experience from the Japanese retrograde summit registry. *Catheter Cardiovasc Interv*, 2016, **87**, 1027-1035.
27. Morino Y, Abe M, Morimoto T, et al.— Predicting successful guidewire crossing through chronic total occlusion of native coronary lesions within 30 minutes: the J-CTO (Multicenter CTO Registry in Japan) score as a difficulty grading and time assessment tool. *JACC Cardiovasc Interv*, 2011, **4**, 213-221.
28. Brilakis ES, Grantham JA, Rinfret S, et al.— A percutaneous treatment algorithm for crossing coronary chronic total occlusions. *JACC Cardiovasc Interv*, 2012, **5**, 367-379.
29. Brilakis ES, Banerjee S, Karpaliotis D, et al.— Procedural outcomes of chronic total occlusion percutaneous coronary intervention: a report from the NCDR (National Cardiovascular Data Registry). *JACC Cardiovasc Interv*, 2015, **8**, 245-253.
30. Patel VG, Brayton KM, Tamayo A, et al.— Angiographic success and procedural complications in patients undergoing percutaneous chronic total occlusion interventions: a weighted meta-analysis of 18,061 patients from 65 studies. *JACC Cardiovasc Interv*, 2013, **6**, 128-136.

Les demandes de tirés à part doivent être adressées au Prof P. Lancellotti, Université de Liège, Service de Cardiologie, CHU de Liège, 4000 Liège, Belgique.  
Email : [plancellotti@chuliege.be](mailto:plancellotti@chuliege.be)