

COMMENT JE TRAITE ...

LES TOXICITÉS MUCOCUTANÉES DES THÉRAPIES CIBLÉES EN ONCOLOGIE

DAMSI TH (1), COLLIGNON J (2), LEBAS E (1), LIBON F (3), DEZFOULIAN B (4), NIKKELS AF (5)

RÉSUMÉ : Le spectre des effets indésirables mucocutanés des thérapies ciblées (hors immunothérapies), comme les anti-EGFR, anti-VEGF, anti-TK et anti-BRAF, présente des similarités avec celui des traitements chimiothérapeutiques classiques, mais également des lésions plus spécifiques. Cet article abordera les toxicités dermatologiques des thérapies ciblées, à l'aide de 11 illustrations cliniques : les mucites et toxicités endobuccales, les éruptions acnéiformes, les modifications et complications unguéales, le syndrome main/pied, la radiosensibilisation, les alopecies, la xérose et les fissures cutanées. Après une brève description clinique et quelques notions théoriques, la prise en charge dermatologique est détaillée.

MOTS-CLÉS : *Oncologie - Dermatologie - Effets indésirables - Traitements ciblés - Chimiothérapie*

TREATMENT OF MUCOCUTANEOUS TOXICITY OF TARGET THERAPY IN ONCOLOGY

SUMMARY : The spectrum of the mucocutaneous adverse effects of directed oncologic therapies, such as anti-EGFR, anti-VEGF, anti-TK and anti-BRAF, presents similarities but also differences compared to that of the classic chemotherapeutics. This article reviews the dermatological toxicities of the targeted therapies, with 11 clinical cases, including mucositis and oral toxicities, the acne-like eruptions, nail changes and complications, the «hand/foot» syndrome, radiosensitization, alopecias, xerosis and skin fissures. After a brief clinical case presentation and theoretical issues, the clinical management is discussed in detail.

KEYWORDS : *Oncology - Dermatology - Adverse effects - Directed therapies - Chemotherapy*

INTRODUCTION

Aux toxicités mucocutanées des traitements chimiothérapeutiques classiques rencontrées en oncologie se sont ajoutées des nouvelles manifestations indésirables mucocutanées liées aux thérapies ciblées (hors immunothérapies), comme les anti-EGFR, anti-VEGF, anti-TK et anti-BRAF (1).

Cet article abordera les toxicités dermatologiques les plus fréquemment rencontrées de ces nouveaux traitements, en parcourant 11 illustrations cliniques : les mucites et toxicités endobuccales, les éruptions acnéiformes, les modifications et complications unguéales, le syndrome main/pied, la radiosensibilisation, les alopecies, la xérose et ses manifestations associées et les fissures cutanées (Tableau I) (2). Après une brève description clinique et quelques notions théoriques, la prise en charge dermatologique est détaillée. Celle-ci implique de véritables soins de support permettant, dans la mesure du possible, de poursuivre les traitements cancérologiques (1).

1. MUCITES ET TOXICITÉS ENDOBUCCALES

Un patient de 64 ans présente un adénocarcinome colorectal avancé sur le plan locorégional,

(1) Assistant clinique, (3) Chef de clinique adjoint, (4) Chef de clinique, Professeur de clinique, (5) Chargé de cours, Chef de Service, Service de Dermatologie, CHU Sart Tilman, Liège, Belgique.
(2) Chef de Clinique, Service d'Oncologie Médicale, CHU Sart Tilman, Liège, Belgique.

Tableau I. Classes de thérapie ciblée et leur fréquence relative de toxicité dermatologique

	THÉRAPIE CIBLÉE			
	Anti-EGFR (1)	Anti-VEGF (2)	Anti-TK (3)	Anti-BRAF
Mucites	++	+	+	-
Eruptions acnéiformes	+++	-	-	+
Atteintes unguéales	+++	-	-	-
Syndrome main/pied	-	++	+	++
Radio-sensibilisation	+++	-	-	++
Alopécie & modifications	+	++	+	++
Xérose & fissures cutanées	++	+	+	+

(1) Epithelial Growth Factor Receptor; (2) Vascular Endothelium Growth Factor; (3) Tyrosine kinase

sous chimiothérapie associée au bévacicumab, un anti-VEGF. Lors de la 3^{ème} cure, apparaissent des lésions aphtoïdes, groupées au niveau de la langue (Figure 1).

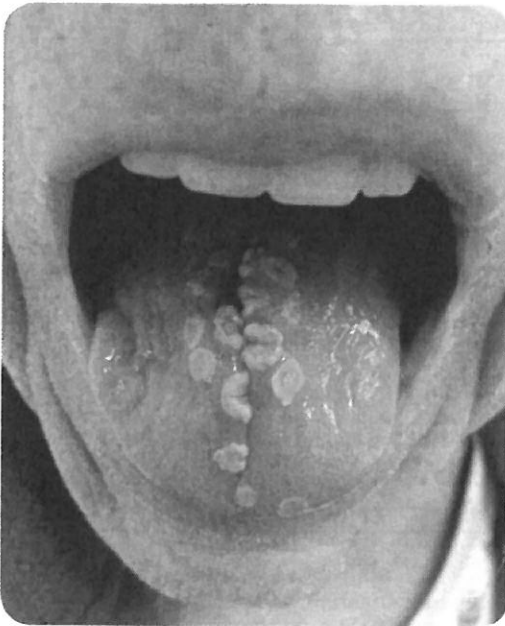
Examens complémentaires :

- Frottis mycologique : *Candida albicans* (agent non causal).
- Test de Tzanck : HHV non décelé.
- Biopsie : mucite inflammatoire aspécifique.

Traitement :

- Hygiène buccodentaire optimale.

Figure 1. Mucite et glossite aphtoïde



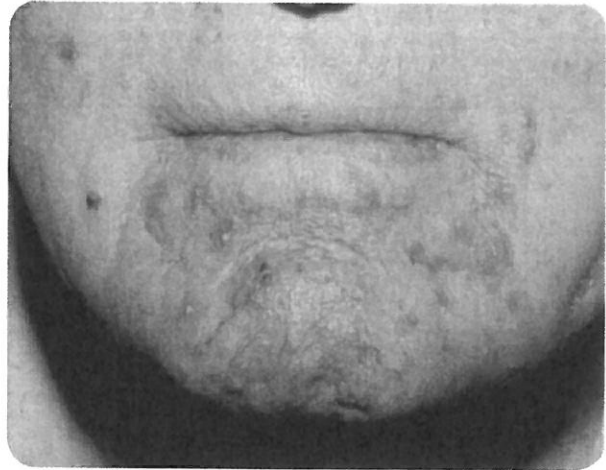
- Bain de bouche au bicarbonate de soude.

Discussion :

Les toxicités endobuccales sont des complications relativement fréquentes, tant avec les chimiothérapies conventionnelles qu'avec les traitements ciblés. Les grades élevés sont, heureusement, plus rares avec ces derniers (3). Les lésions aphtoïdes sont plus circonscrites que celles rencontrées lors des chimiothérapies. Un phénomène d'extension avec confluence des lésions peut être observé. C'est un effet indésirable rapide, pouvant se déclarer dès les premiers cycles de traitement (3).

Les principales complications de ces lésions sont d'ordre infectieux, notamment mycosique, mais sont aussi fonctionnelles. L'évaluation de l'état nutritionnel du patient est essentielle. Aucun traitement, qu'il soit préventif ou curatif, n'a fait l'objet de recommandations standardisées (4). Une hygiène buccodentaire adaptée et un suivi chez un dentiste est primordial. L'utilisation régulière de bains de bouche à base de solutions antiseptiques non agressives, comme le bicarbonate de soude, est conseillée. L'usage itératif du bain de bouche à base de «nystatine, hydrocortisone et lidocaïne», en l'absence d'indication spécifique, reste contre-indiqué (4). Face à une mucite inflammatoire marquée et en absence de surinfection, l'utilisation de corticoïdes topiques peut être envisagée. Les dermocorticoïdes très puissants (ex. : propionate

Figure 2. Eruption acnéiforme monomorphe péri-buccale



de clobétasol), en onguent ou en pâte de protection, sont à privilégier par rapport aux bains de bouche à l'hydrocortisone qui s'avèrent moins efficaces (4). Le traitement d'une surinfection candidosique ne répond à aucune recommandation. Le traitement topique peut être réalisé avec du miconazole en gel oral, 2 unités 3 à 4 fois par jour pendant au moins 7 jours. A ce traitement topique peut être associé un traitement systémique par fluconazole, 100 à 200 mg par jour pendant 5 à 15 jours. Une antifongiprophy-laxie est inutile. Les schémas thérapeutiques courts sont à privilégier (5).

2. ERUPTIONS ACNÉIFORMES

Une patiente de 73 ans est atteinte d'un cancer colorectal métastatique. La deuxième ligne de chimiothérapie est combinée au cétuximab, un anti-EGFR. Une éruption au niveau du visage survient lors de la première cure (Figure 2).

Traitement :

- Furoate de mométasone 0,1 % crème lipophile, 1 application par jour pendant 5 jours puis 1 jour sur 2 pendant 5 jours.
- Lymécycline 300 mg, 1 comprimé 2 fois par jour pendant 3 mois.

Discussion :

L'éruption acnéiforme s'observe quasi exclusivement avec les thérapies ciblées, et plus particulièrement avec les anti-EGFR, chez plus de 70 % des patients. Cet effet secondaire est également un des plus affligeants socialement (1). Une méta-analyse sur 7.000 patients démontre son caractère prédictif d'une bonne réponse thé-

Figure 3. Modifications unguéales : leuconychie, onychorrhexie

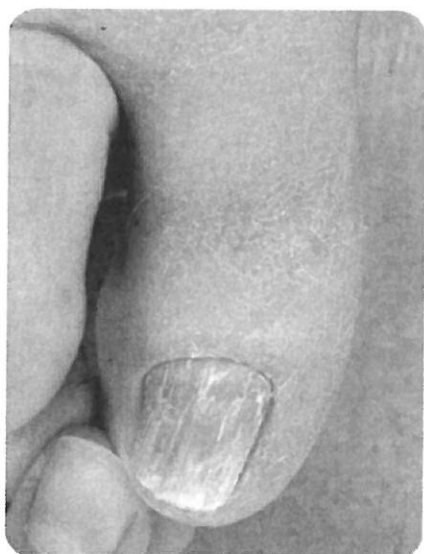
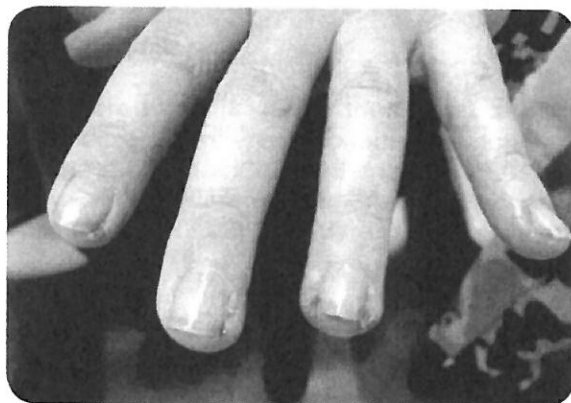

Figure 4. Complications péri-unguérales : granulomes pyogéniques

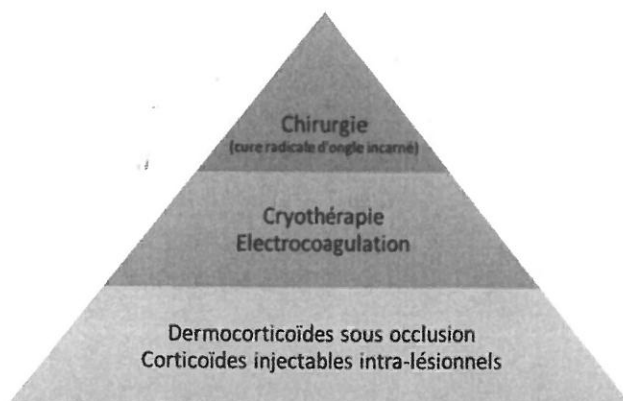


rapeutique anti-tumorale. Cela reste cependant à nuancer selon le profil de chaque patient (6).

Ce syndrome s'installe rapidement, souvent dans les premières semaines après l'initiation du traitement. Un phénomène de tolérance s'observe au fur et à mesure des cycles. Il faut distinguer cette éruption d'une acné vraie qui se caractérise par des lésions monomorphes inflammatoires et folliculocentrées, sur un fond érythémateux, avec absence de composante rétentionnelle. Une symptomatologie fonctionnelle associée de type prurit ou inconfort cutané peut être retrouvée à l'anamnèse.

L'évaluation de l'impact psychosocial est primordiale. Les conseils cosmétiques doivent être rappelés : ne pas manipuler les lésions, appliquer quotidiennement un émollissant ainsi qu'une photoprotection. Ceux-ci permettront de limiter

Figure 5. Stratégie thérapeutique des granulomes pyogéniques



une hyperpigmentation post-inflammatoire. Les tétracyclines restent le traitement le plus efficace. En cas de caractère inflammatoire marqué, un dermocorticoïde topique moyennement puissant en schéma dégressif court peut être associé (7). Les antibiotiques topiques sont à éviter au vu d'une efficacité suboptimale et de la survenue de résistances bactériennes. Par ailleurs, les tétracyclines, introduites systématiquement en début de traitement, ont montré un effet préventif sur l'intensité de l'éruption acnéiforme. Un traitement anti-rétentionnel, comme l'isotrétinoïne, n'est pas recommandé.

3. MODIFICATIONS ET COMPLICATIONS UNGUÉALES

Une patiente de 35 ans présente une tumeur stromale gastrique. Le traitement consiste en une thérapie ciblée par imatinib, un inhibiteur multi-cible des tyrosine kinases. La patiente développe des altérations unguéales (Figures 3 et 4).

Examens complémentaires :

- Examen dermatopathologique unguéal : onychodystrophie.
- Culture mycologique unguéale : négative.

Traitement :

- Propionate de clobétasol 0,05 % pommade sous occlusion.
- Intervention chirurgicale au niveau des granulomes pyogéniques résistant à la cryothérapie.

Discussion :

Les chimiothérapies et les thérapies ciblées ralentissent la croissance unguéale avec l'apparition des lignes de Beau, lignes transversales

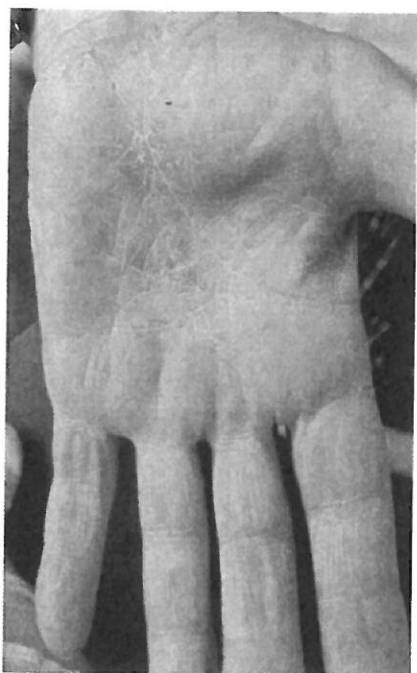


Figure 6. Syndrome «main/pied» : hyperkératose orthokératosique des lignes primaires et secondaires des paumes des mains

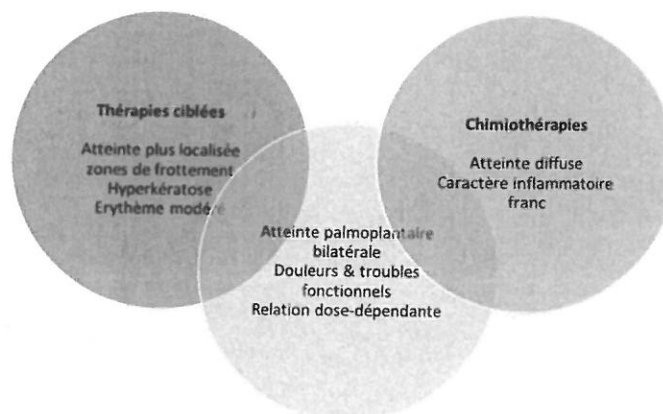
correspondant à l'arrêt brutal et transitoire de la multiplication kératinocytaire matricielle. On retrouve également, souvent, une koïlonychie (ramollissement de l'ongle), une onychorrhexie (stries longitudinales), une onychoschizie (dédoulement distal de la tablette unguéale) ou encore des leuconychies (pigmentations jaunâtres fréquemment observées) (8). Une onychomycose dermatophytique doit être exclue.

Pour les chimiothérapies, la complication unguéale la plus fréquente est une onycholyse. Il s'agit d'un décollement du bord distal ou libre de la tablette unguéale, représentant alors une porte d'entrée infectieuse.

Les thérapies ciblées sont, plus souvent, responsables de complications périunguées. Une paronychie ou péri-onyxis correspondant à une inflammation du tissu péri-unguéal, donnant alors un aspect de pseudo-ongle incarné. Le stade ultime est le granulome pyogénique, bourgeon vasculaire charnu, source de douleurs importantes (8).

Les mesures préventives non pharmacologiques sont importantes : coupe des ongles optimale, limitation des traumatismes (par exemple : manucures), émollient quotidien, chaussures adaptées. L'efficacité des gants réfrigérés n'a été prouvée que dans les chimiothérapies par taxanes. L'utilisation reste centre-dépendante (9). L'intérêt des vernis anti-UV n'a pas encore

Figure 7. Points communs et différences des syndromes «main/pied» des chimiothérapies et des thérapies ciblées



été démontré et ce, d'autant que l'origine photoinduite des onycholyses n'est pas établie (8).

En ce qui concerne les granulomes pyogéniques, il existe plusieurs lignes thérapeutiques (Figure 5).

4. SYNDROME « MAIN/PIED »

Chez un patient de 64 ans, un mélanome métastatique bénéficie d'une thérapie ciblée par dabrafenib, un anti-BRAF. On note l'aggravation d'une dermatose palmo-plantaire au cours des cures (Figure 6).

Traitement :

- Furoate de mométasone 0,1 % crème lipophile.
- Emollient quotidien.

Discussion :

Les syndromes «main/pied» ont été décrits tant avec les chimiothérapies qu'avec les thérapies ciblées, présentant certains points communs et d'autres signant leur différence (Figure 7) (1). Limiter les traumatismes est crucial (port de chaussures adaptées et de gants lors d'activités manuelles (même mineures), éviction des marches prolongées, choix de chaussettes en coton). Un émollient quotidien, pouvant contenir un agent kératolytique (urée 5-10 %, acide salicylique 5 %, acide lactique 2-5 %), doit être prescrit. Selon l'intensité de la composante inflammatoire, un dermocorticoïde puissant, voire très puissant, parfois sous occlusion, peut être envisagé durant quelques jours.

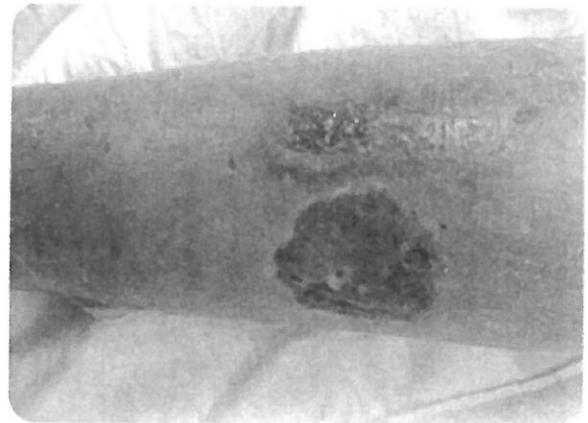
5. RADIOSENSIBILISATION

Une patiente de 54 ans présente un carcinome canalaire infiltrant du sein gauche. Le

Figure 8. Radiosensibilisation : érythème diffus douloureux, induré et sensible

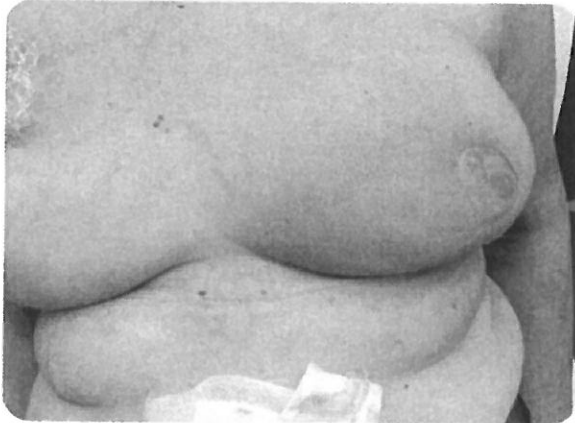

Figure 9. Carcinomes basocellulaires nodulaires et érodés sur terrain de radiodermite



traitement néo-adjuvant combine une chimiothérapie, une thérapie ciblée par trastuzumab, un anti-HER2 et une radiothérapie. On note une apparition progressive d'un érythème exsudatif au niveau de la zone d'irradiation s'étant compliqué d'une lésion ulcérée fibrineuse (Figure 8).

Examens complémentaires :

- Frottis bactériologique : Staphylocoques dorés multi-sensibles modérément nombreux.
- Biologie d'orientation générale : majoration modérée de la CRP, sans hyperleucocytose à prédominance neutrophilique associée.

Traitement :

- Désinfection locale.
- Propionate de clobétasol 0,05 % crème au niveau des zones érythémateuses non ulcérées.
- Traitement local fibrinolytique associé à un curetage mécanique (tosylchloramide sodium 1,5 % pommade) puis bourgeonnant (pansement à base d'alginates) pour la lésion ulcérée.

Discussion :

La radiosensibilisation correspond à une majoration de la sensibilité cutanée à la radiothérapie attribuable aux chimiothérapies et thérapies ciblées. Une gradation clinique existe (Figure 9) (10). Les mesures non pharmacologiques à conseiller sont : le port de vêtements amples, confortables et de préférence en coton afin d'éviter tout facteur d'irritation; les mesures de photoprotection (SPF50+); une hygiène douce et adaptée avec des lavants de type syndet et un émollient. Un dermocorticoïde peut être envisagé à condition d'avoir exclu une surinfection ou un ulcère débutant. Au long cours, ces peaux irradiées sont un terrain de cancérisation où se développent volontiers de nombreux carcinomes cutanés, notamment les carcinomes spinocellulaires et/ou basocellulaires (Figure 10). Le suivi dermatologique annuel au long cours est donc vivement recommandé, d'autant que ces sites, au vu du remaniement tissulaire cicatriciel, sont un challenge chirurgical.

Figure 10. Gradation clinique de la radiodermite

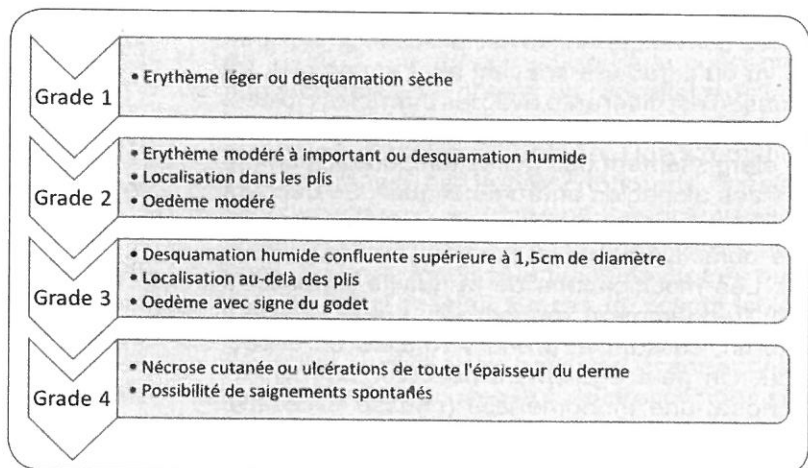
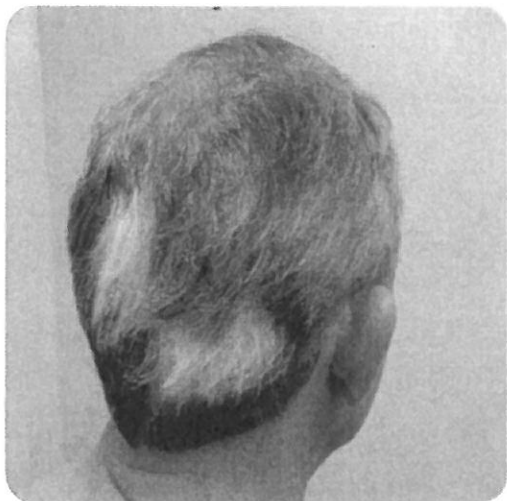

Figure 11. Poliose en aire de la région occipitale



6. ALOPÉCIE ET MODIFICATIONS DES CHEVEUX

Un patient de 64 ans est atteint d'un adénocarcinome colorectal métastatique. Le traitement consiste en une chimiothérapie associée à une thérapie ciblée par bévacicumab, un anti-VEGF. Au fur et à mesure des cycles, le patient rapporte une perte et une modification de ses cheveux (Figure 11).

Traitement :

- Mesures non pharmacologiques.
- Minoxidil 5 % solution cutanée, 1 application 1 fois par jour.

Discussion :

L'alopecie est un des effets indésirables des traitements anti-cancéreux les plus affligeants socialement. Celle observée avec les chimiothérapies conventionnelles est la plus stigmatisante au vu du caractère souvent aigu et complet. La situation est différente avec les thérapies ciblées. L'alopecie est rarement totale et se marque par un élargissement des golfes temporaux, comme lors des alopecies androgénétiques. Le décours est progressif. Une repousse capillaire est parfois objectivée sous traitement anti-cancéreux (1). Les modifications de la qualité du cheveu sont fréquemment rapportées : celui-ci devient sec, fin, cassant et prend volontiers un aspect frisé. On peut également observer une hypertrichose; une trichomégalie (pousse excessive des cils); ou encore une poliose (dépigmentation en bande) (1).

Figure 12. Xérose cutanée



Les mesures non pharmacologiques à proposer sont : coupe de cheveux courte avant l'initiation du traitement systémique, accompagnement esthétique, limitation des facteurs d'agression (par exemple : permanentes et colorations). La prothèse capillaire reste une option de choix. Le casque réfrigérant ne trouve pas sa place dans l'arsenal thérapeutique pour les thérapies ciblées. Quant à son intérêt dans les chimiothérapies conventionnelles, celui-ci est fortement débattu. En effet, les études publiées présentant une méthodologie rigoureuse ne permettent pas de conclure à une réelle efficacité de cette technique. Son utilisation reste centre-dépendante (11). Pour le traitement médicamenteux, seul le minoxidil en solution cutanée à 2 ou 5 % a prouvé son efficacité et intègre une recommandation de niveau IB (1).

7. XÉROSE CUTANÉE ET AUTRES MANIFESTATIONS ASSOCIÉES

Un patient de 43 ans souffre d'un cancer pulmonaire métastatique. Le traitement consiste en une chimiothérapie associée au bévacicumab, un anti-EGFR. Le patient présente une xérose cutanée de plus en plus importante au fil des cycles (Figure 12). Celle-ci s'est récemment compliquée d'une poussée inflammatoire, de type eczéma astéatotique (Figure 13).

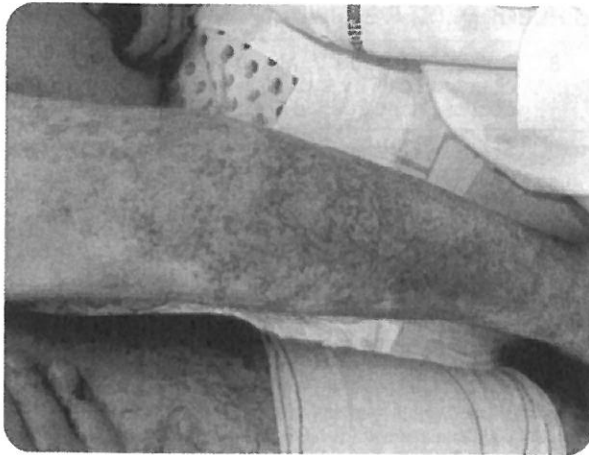Traitement :

- Furoate de mométasone 0,1 % crème lipophile en courte cure.
- Emollient contenant des agents kératolytiques en application quotidienne.

Discussion :

La xérose cutanée est une situation très fréquemment observée chez les patients onco-

Figure 13. Eczéma astéatotique de la jambe

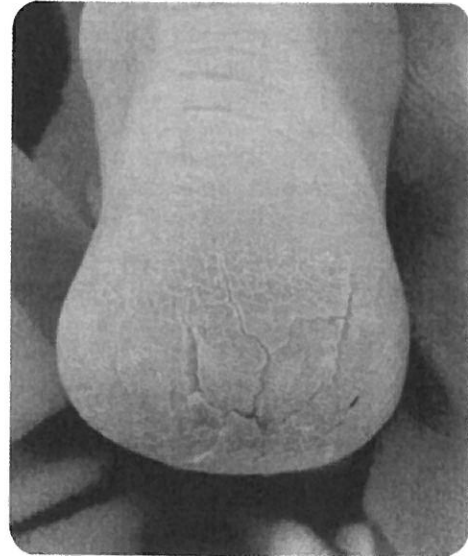


logiques. Paradoxalement, l'imputabilité des différentes molécules incriminées n'a pu être caractérisée, excepté celle des anti-EGFR (12). A côté de la xérose commune responsable d'une symptomatologie fonctionnelle de type inconfort ou prurit, d'autres manifestations cutanées sont retrouvées : états ichtyosiformes, eczéma astéatotique, kératose pilaire et une photosensibilité. Les mesures non pharmacologiques consistent en la reconnaissance des facteurs aggravants (environnement surchauffé et sec en hiver, environnement fortement climatisé en été, etc.) et en soins d'hygiène adaptés (douche tempérée, huiles de douche ou lavant de type syndet, utilisation du drap de bain par tamponnement). L'émollient représente la première ligne thérapeutique. Une application quotidienne est recommandée, directement après la douche, sur une peau encore humide. Selon la clinique, des produits adaptés aux peaux atopiques ou encore contenant des facteurs naturels d'hydratation et des céramides pourront être proposés. Les dermocorticoïdes, de puissance modérée et en courte cure, peuvent être envisagés en cas de composante inflammatoire marquée, fréquemment observée dans les eczémas astéatotiques par exemple.

8. FISSURES CUTANÉES

Un patient de 43 ans présente un cancer pulmonaire métastatique. Le traitement consiste en une chimiothérapie associée au bévacicumab, un anti-EGFR. Le patient présente une xérose cutanée de plus en plus importante au fil des cycles. Il présente, de façon aiguë, une fissure profonde et douloureuse au niveau du talon (Figure 14).

Figure 14. Fissures cutanées sur épiderme hyperkératosique du talon



Traitement :

- Acide salicylique 6 %, crème lipophile. Application quotidienne.
- Colle cutanée à base de cyanoacrylate liquide.

Discussion :

Les fissures cutanées sont une des complications les plus invalidantes. Leur physiopathologie fait intervenir la xérose cutanée et le syndrome main/pied. Ces brèches sont classiquement observées au niveau de la pulpe des doigts et des talons, mais également à la face dorsale des articulations interphalangiennes. La composante inflammatoire peut être plus ou moins marquée, pouvant amener à de véritables pulpites avec un risque significatif d'impétiginisation. Les complications fonctionnelles sont à craindre (1). Un traitement topique kératolytique peut être proposé. L'urée est peu stable au-delà de 15-20 %, ce qui correspond à la concentration minimale pour obtenir un réel effet exfoliant. L'acide lactique ou salicylique est à privilégier au vu de leur meilleure stabilité. Une alternative, plus onéreuse, est la prescription de spécialités cosmétologiques hautement concentrées en urée. Si la composante inflammatoire est marquée, un dermocorticoïde puissant ou très puissant peut être prescrit. En cas de fissure isolée, la douleur est d'origine mécanique. L'utilisation de colles cutanées à base de cyanoacrylate liquide et/ou de pansements hydrocolloïdes permettra une amélioration rapide de la symptomatologie algique.

CONCLUSION

Le spectre des toxicités mucocutanées liées aux traitements anticancéreux ciblés est souvent similaire, mais moins sévère, que celui observé lors des chimiothérapies classiques. Néanmoins, vu leur mécanisme d'action spécifique, tout un spectre de nouvelles manifestations mucocutanées, dépendantes d'une molécule donnée ou d'une classe de médicaments, a été décrit.

BIBLIOGRAPHIE

- Sibaud V, Delors JP, Robert C.— *Dermatologie des traitements anti-cancéreux, guide pratique*. Privat, Paris, 2014.
- Lesage C.— Toxicité cutanée des thérapies ciblées anticancéreuses. *Réalités thérapeutiques*, 2017, 266, 12-18.
- Rodríguez-Caballero A, Torres-Lagares D, Robles-García M, et al.— Cancer treatment-induced oral mucositis : a critical review. *Int J Oral Maxillofac Surg*, 2012, 41, 225-238.
- Peterson DE, Boers-Doets CB, Bensadoun RJ, et al.— Management of oral and gastrointestinal mucosal injury : ESMO clinical practice guidelines for diagnosis, treatment and follow-up. *Ann Oncol*, 2015, 5, 139-151.
- Saunders DP, Epstein JB, Elad S, et al.— Systematic review of antimicrobials, mucosal coating agents, anesthetics, and analgesics for the management of oral mucositis in cancer patients. *Support Care Cancer*, 2013, 11, 3191-3207.
- Liu HB, Wu Y, Lv TF, et al.— Skin rash could predict the response to EGFR tyrosine kinase inhibitor and the prognosis for patients with non-small cell lung cancer: a systematic review and meta-analysis. *PLoS One*, 2013, 8, e55128.
- Lacouture ME, Anadkat MJ, Bensadoun RJ, et al.— Clinical practice guidelines for the prevention and treatment of EGFR inhibitor-associated dermatologic toxicities. *Support Care Cancer*, 2011, 8, 1079-1095.
- Robert C, Sibaud V, Mateus C, et al.— Nail toxicities induced by systemic anticancer treatments. *Lancet Oncol*, 2015, 4, 181-189.
- Scotté F, Tourani JM, Banu E, et al.— Multicenter study of a frozen glove to prevent docetaxel-induced onycholysis and cutaneous toxicity of the hand. *J Clin Oncol*, 2005, 23, 4424-4429.
- Wong RK, Bensadoun RJ, Boers-Doets CB, et al.— Clinical practice guidelines for the prevention and treatment of acute and late radiation reactions from the MASCC Skin Toxicity Study Group. *Support Care Cancer*, 2013, 10, 2933-2948.
- Mols F, van den Hurk CJ, Vingerhoets AJ, et al.— Scalp cooling to prevent chemotherapy-induced hair loss: practical and clinical considerations. *Support Care Cancer*, 2009, 2, 181-189.
- Bachmeyer C, Reguiaï Z, Peuvrel L, et al.— Cutaneous adverse reactions of EGFR (epidermal growth factor receptor)-inhibitors: therapeutic algorithm of the French PROCUR group. *Bull Cancer*, 2013, 5, 417-426.

Les demandes de tirés à part doivent être adressées au Dr Dr. Th. Damsin, Service de Dermatologie, CHU Sart Tilman, 4000 Liège, Belgique.
Email : dermatologie@uliege.be