

LE CAS CLINIQUE DU MOIS

Moxifloxacin et transillumination irienne

A. BROENS (1), N. COLLIGNON (2)

RÉSUMÉ : La Transillumination Irienne Bilatérale Aiguë (TIBA) est une nouvelle entité clinique, caractérisée par une dispersion pigmentaire aiguë en chambre antérieure et dans l'angle iridocornéen, une dépigmentation du stroma irien et une transillumination irienne définitive, mimant une uvéite antérieure. Une association avec un traitement systémique par moxifloxacin est relatée dans plusieurs articles. Nous rapportons un cas de transillumination irienne bilatérale aiguë ayant suivi la prise systémique de moxifloxacin.

MOTS-CLÉS : Moxifloxacin - Transillumination irienne - Dispersion pigmentaire - Uvéite

MOXIFLAXIN AND IRIS TRANSILLUMINATION

SUMMARY : Bilateral Acute Iris Transillumination (BAIT) is a new clinical entity characterized by acute onset of pigment dispersion in the anterior chamber and angle, depigmentation of the iris stroma and permanent iris transillumination, masquerading as uveitis. An association with oral moxifloxacin is reported in some articles. We describe one case of bilateral acute iris transillumination, following the use of systemic moxifloxacin.

KEYWORDS : Moxifloxacin - Iris transillumination - Pigment dispersion - Uveitis

INTRODUCTION

La moxifloxacin (Avelox®) est un antibiotique de la classe des fluoroquinolones ayant une activité contre les bactéries aérobies Gram positif et négatif et, également, les bactéries anaérobies. Ses principales indications sont les exacerbations aiguës de bronchites chroniques, les pneumonies communautaires et les sinusites bactériennes aiguës (1, 2). Il ne s'agit cependant pas d'un traitement de première intention dans ces trois pathologies.

En ophtalmologie, la moxifloxacin est utilisée en collyre pour les kératites infectieuses. Elle est également prescrite *per os* en prophylaxie postopératoire de l'endophtalmie après une chirurgie de la cataracte, chez des patients à haut risque infectieux. Il n'existe pourtant pas de recommandations précises dans la littérature à ce sujet (3).

Le traitement systémique et non topique par moxifloxacin a été associé à une dépigmentation irienne aiguë, menant à une transillumination irienne bilatérale aiguë (TIBA) irréversible.

L'objectif de cet article est de mettre en avant un nouvel effet secondaire oculaire de la moxifloxacin.

CAS CLINIQUE

Une dame de 41 ans consulte en urgence pour des yeux rouges et une photophobie bila-

térale. Dans son anamnèse, on relève la prise de moxifloxacin *per os* pour une bronchite aiguë treize jours auparavant. La dose et la durée du traitement sont inconnues. L'acuité visuelle est chiffrée à 10/10 bilatéralement. La biomicroscopie montre une transillumination irienne et une dispersion pigmentaire dans l'angle iridocornéen (Figure 1). Les pupilles sont en mydriase aréactive. La tension oculaire est mesurée à 16 mmHg bilatéralement. Le fond d'œil est normal. L'UBM (Ultrasound Bio-Microscopy) du segment antérieur montre un iris de configuration normale (Figure 2). La gonioscopie montre une pigmentation diffuse du trabéculum. La patiente a été traitée par anti-inflammatoires non stéroïdiens topiques. Elle se plaint actuellement de photophobie sévère et la transillumination irienne est toujours présente.

DISCUSSION

Dans cet article, nous rapportons un nouveau cas de dépigmentation irienne bilatérale aiguë dans les suites d'un traitement systémique par moxifloxacin.

La première observation fut décrite par Bringas Calvo et coll. en 2004 (2). De nombreux autres cas avec une présentation clinique similaire ont été publiés depuis (1-7).

Les symptômes les plus souvent notés sont l'œil rouge accompagné d'une douleur et d'une photophobie sévère.

Les signes cliniques comprennent une dispersion pigmentaire en chambre antérieure et dans l'angle iridocornéen, une transillumination irienne diffuse et une mydriase peu réac-

(1) Assistante, (2) Professeur de Clinique, Service d'Ophtalmologie, CHU de Liège. Site Sart-Tilman, 4000 Liège, Belgique.

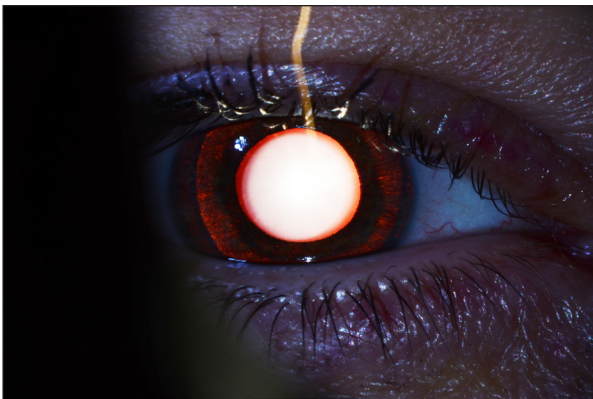

Figure 1. Transillumination irienne et semi-mydriase aréactive

tive. Une hypertonie oculaire peut s'ajouter au tableau clinique.

Le traitement consiste en l'arrêt du traitement par moxifloxacine, administration de corticoïdes topiques et un traitement hypotonisant si cela s'avère nécessaire.

Il persiste comme séquelles, une transillumination irienne et une mydriase, expliquant la photophobie symptomatique qui pousse le patient, dans la plupart des cas, à consulter.

Les principaux diagnostics différentiels sont l'uvéite herpétique, l'uvéite hétérochromique de Fuchs (Tableau I) et le syndrome de dispersion pigmentaire (SDP) (4, 5).

L'uvéite herpétique est caractérisée par l'unilatéralité, la récurrence, les antécédents de kératite, l'atrophie irienne sectorielle, les précipités rétrodesmétriques et l'hypertonie oculaire.

L'uvéite hétérochromique de Fuchs est une uvéite unilatérale chronique, avec une atrophie irienne diffuse et une hétérochromie; elle se complique de cataracte et de glaucome (1, 3).

Contrairement à la TIBA, la photophobie, la rougeur oculaire et la mydriase sont absentes dans le SDP. Dans le SDP, l'angle iridocornéen apparaît à sa base concave, alors qu'il est normal dans la TIBA. Une autre différence est la topographie de la transillumination irienne, radiaire en fentes à la moyenne périphérie pour le SDP et diffuse pour la TIBA. Une conversion du SPD en glaucome pigmentaire dans 50 % des cas peut conduire à une hypertonie chronique, alors que la TIBA présente, dans 100 % des cas, une hypertonie oculaire transitoire.

La relation entre le traitement par moxifloxacine et la transillumination irienne a été reconnue comme «possible» selon les critères de l'Organisation Mondiale de la Santé (OMS) en novembre 2011 (2).

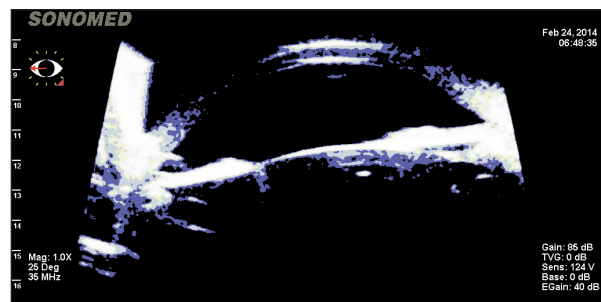


Figure 2. Ultrasound BioMicroscopy (UBM) du segment antérieur montrant un iris de configuration normale.

La physiopathologie est inconnue. Certains auteurs suggèrent un mécanisme de phototoxicité sur le pigment irien. En effet, on sait que la moxifloxacine a une grande affinité pour les tissus contenant de la mélanine qui, dans le cas présent de l'iris, se situent sur sa face postérieure (2).

Comment pouvons-nous expliquer que ce phénomène de transillumination irienne ne se produise qu'après un traitement par moxifloxacine systémique et non topique ? Contrairement à une instillation topique, l'administration systémique de moxifloxacine entraîne une concentration vitrénne du principe actif comparable à

TABLEAU I. COMPARAISON ENTRE LA TRANSILLUMINATION IRIENNE BILATÉRALE AIGUË (TIBA) ET LE SYNDROME DE DISPERSION PIGMENTAIRE (SDP)

	Syndrome de dispersion pigmentaire (SDP)	Transillumination irienne bilatérale aiguë (TIBA)
Présentation	chronique	aiguë
Injection ciliaire	non	oui
Cornée	faisceau de Krukenberg	/
Iris	transillumination radiaire	transillumination diffuse
	courbure diffuse postérieure de l'iris périphérique	courbure sectorielle postérieure de l'iris
	contraction normale	atone
	pas de modification pupillaire	mydriase
Angle iridocornéen	hyperpigmentation	hyperpigmentation
Tension	hypertonie chronique	possible hypertonie transitoire
Photophobie	non	oui

la concentration aqueuse, voire supérieure dans certains cas de patients phaqes, pouvant ainsi atteindre un niveau toxique pour l'épithélium pigmentaire de l'iris (3, 6).

Willermain et coll. suggèrent qu'une conca-
vité irienne antérieure pourrait être un facteur
de risque supplémentaire (7).

CONCLUSION

La photophobie associée à une transillumi-
nation irienne est un nouvel effet secondaire
oculaire possible de la prise de moxifloxacin
systémique.

Les médecins et patients doivent donc être
conscients de cette association entre la prise de
moxifloxacin systémique et la transillumina-
tion irienne. En effet, la photophobie induite est
permanente et très invalidante.

BIBLIOGRAPHIE

1. Wefers Bettink-Remeijer M, Brouwers K, van Langenhove L, et al.— Uveitis-like syndrome and iris transillumination after the use of oral moxifloxacin. *Eye*, 2009, **23**, 2260-2262.
2. Duncombe A, Gueudry J, Massy N, et al.— M. Pseudo-uvéite sévère associée à l'utilisation de moxifloxacin. *J Fr Ophtalmol*, 2013, **36**, 146-150.
3. Nascimento HM, Sousa JM, Campos M, et al.— Acute iris depigmentation following systemic moxifloxacin. *Clinics*, 2011, **68**, 899-900.
4. Tugal-Tutkun I, Onal S, Garip A, et al.— Bilateral acute iris transillumination. *Arch Ophtalmol*, 2011, **129**, 1312-1319.
5. Goktas A, Goktas S.— Bilateral acute depigmentation of the iris first misdiagnosed as acute iridocyclitis. *Int Ophtalmol*, 2011, **31**, 337-339.
6. Knape RM, Sayyad FE, Davis JL.— Moxifloxacin and bilateral acute iris transillumination. *J Ophthalmic Inflamm Infect*, 2013, **3**, 10.
7. Willermain F, Deflorenne C, Bouffioux C, et al.— Uveitis-like syndrome and iris transillumination after the use of oral moxifloxacin. *Eye*, 2010, **24**, 1419.

Les demandes de tirés à part doivent être adressées au
Dr A. Broens, Service d'Ophtalmologie, CHU de
Liège, Belgique.
Email : audreybroens@gmail.com