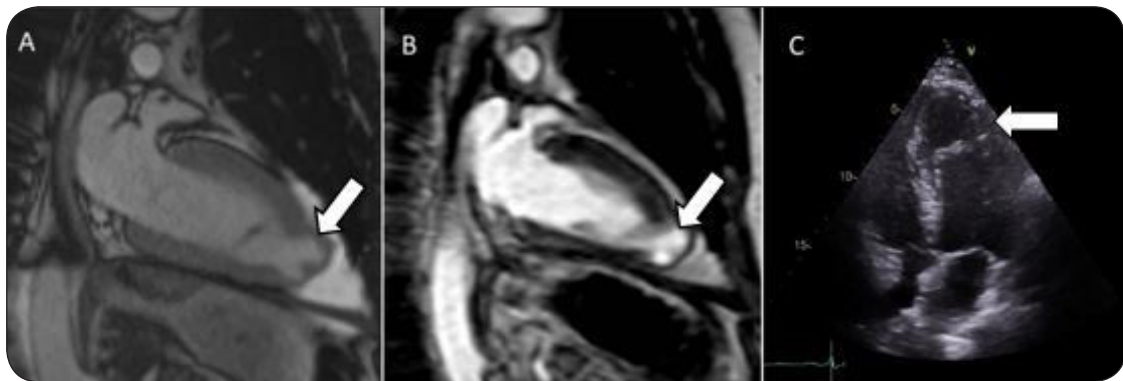


L'IMAGE DU MOIS

ANÉVRYSME DE L'APEX DU VENTRICULE GAUCHE CHEZ UN PATIENT AVEC CARDIOMYOPATHIE HYPERTROPHIQUE APICALE

WEERTS V (1), BRUYÈRE PJ (2), ACASANDREI C (3), LANCELLOTTI P (4), DAVIN L (5)

Figure 1. Coupe deux cavités en Truefisp (A) et en rehaussement tardif (séquence PSIR) (B) montrant un anévrisme de l'apex du ventricule gauche avec amincissement de la paroi. Coupe échocardiographique 4 cavités (C) montrant un anévrisme de l'apex du ventricule gauche.



OBSERVATION CLINIQUE

De grandes variabilités morphologiques existent dans la présentation de la cardiomyopathie hypertrophique (CMH). L'hypertrophie ventriculaire est souvent asymétrique avec ou sans obstruction dynamique. L'hypertrophie septale asymétrique est la forme la plus courante, comptant pour environ 80 % des cas. La CMH apicale est une variante de la CMH «classique», dans laquelle l'hypertrophie prédomine à l'apex du ventricule gauche. Dans l'ensemble des CMH, la prévalence de l'hypertrophie de la région apicale est particulièrement fréquente dans la population asiatique (13-25 % de l'ensemble des CMH), mais repré-

sente le «pattern» le moins fréquent dans les autres ethnies (1-10 %). Elle peut se présenter sous différentes formes avec, notamment, une déformation prenant un aspect de petite poche pré-anévrysmale (en anglais «outpouching») au niveau de cette région apicale du ventricule gauche (2,2-5,1 % des patients avec CMH) (1). Ces anévrysmes apicaux pourraient être responsables d'un plus grand risque d'évolution péjorative de la CMH, avec arythmie ventriculaire, mort subite, accident vasculaire cérébral embolique et insuffisance cardiaque progressive. La résonance magnétique cardiaque a l'avantage d'identifier cet anévrysmes apical. Elle objective un amincissement progressif de la paroi, formant une petite poche parfois difficile à visualiser en échocardiographie conventionnelle (2). L'utilisation de gadolinium permet, dans certains cas, le rehaussement du myocarde, signant alors la présence de tissu fibrotique cicatriciel au niveau de la région anévrysmale (3). Le mécanisme physiopathologique associé à cette déformation est, probablement, un phénomène d'ischémie de cette zone d'hypertrophie apicale (demande en oxygène du myocarde augmentée). Cette ischémie est responsable d'une dilatation progressive et d'une hypokinésie localisée pour aboutir à la formation d'un anévrysmes apical avec nécrose tissulaire. Ces zones de fibrose pourraient

(1) Etudiant, Université de Liège

(2) Radiologue, Imagerie diagnostique et interventionnelle cardio-vasculaire, CHU Sart Tilman, Liège, Belgique.

(3) Chef de Clinique, Service de Cardiologie, Hôpital Vivalia, Arlon, Luxembourg.

(4) Professeur, GIGA Cardiovascular Sciences - Heart Valve Clinic, Chef du Service de Cardiologie, CHU Sart Tilman, Liège, Belgique.

(5) Chef de Clinique, Service de Cardiologie, CHU Sart Tilman, Liège, Belgique.

représenter de potentiels substrats arythmogènes. Le phénomène d'oblitération soutenue et répétée de la cavité ventriculaire gauche joue aussi un rôle dans le développement de ces poches anévrysmales en cas d'hypertrophie apicale. Le flux paradoxal en diastole de l'apex vers la base entraîne une augmentation de la pression endocavitaire au niveau de la région apicale avec, pour conséquence, une diminution de la pression de perfusion coronaire, exacerbant le phénomène d'ischémie dans cette région.

CONCLUSION

La détection précoce de ces déformations de l'apex en forme de poche (représentant la forme précurseur du développement vers l'anévrysme) pourrait permettre de suivre ou d'éviter leur évolution vers le vrai anévrysme avec nécrose tissulaire, forme ultime de la maladie et probablement responsable de l'augmentation des événements cardiovasculaires péjoratifs. (4) Le suivi en imagerie de cette anomalie morphologique de la région apicale du ventricule gauche en présence d'une CMH apicale a donc une importance clinique et pronostique.

BIBLIOGRAPHIE

1. Binder J, Attenhofer Jost CH, Klarich KW, et al.— Apical hypertrophic cardiomyopathy: prevalence and correlates of apical outpouching. *J Am Soc Echocardiogr*, 2011, **24**, 775-781.
2. Vucicevic D, Lester SJ, Appleton CP, et al.— The incremental value of magnetic resonance imaging for identification of apical pouch in patients with apical variant of hypertrophic cardiomyopathy. *Echocardiography*, 2016, **33**, 572-578.
3. Kebed KY, Al Adham RI, Bishu K, et al.— Evaluation of apical subtype of hypertrophic cardiomyopathy using cardiac magnetic resonance imaging with gadolinium enhancement. *Am J Cardiol*, 2014, **114**, 777-782.
4. Klarich KW, Attenhofer Jost CH, Binder J, et al.— Risk of death in long-term follow-up of patients with apical hypertrophic cardiomyopathy. *Am J Cardiol*, 2013, **111**, 1784-1791.

Les demandes de tirés à part doivent être adressées au Pr L. Davin, Service de Cardiologie, CHU Sart Tilman, 4000 Liège, Belgique.

Email : ldavin@chuliege.be