

L'IMAGE DU MOIS

La dorsiflexion des pieds pour mieux visualiser le rachis cervical bas

F. MARTIN (1), A-L. SALADO (2), F. SCHOLTES (3), D. MARTIN (4)

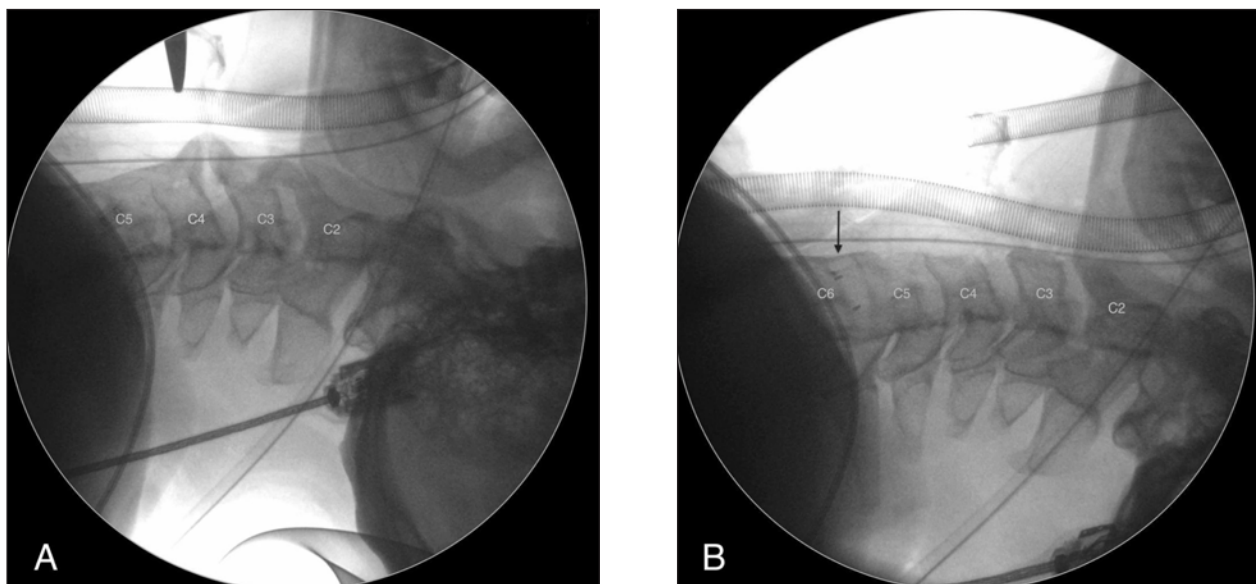


Figure 1. Fluoroscopie de profil du rachis cervical.

A. Le rachis est visualisé depuis C1 jusqu'à la moitié du corps vertébral C5. La face antérieure du rachis est fortement remaniée par l'hyperostose antérieure typique de la maladie de Forestier.

B. Grâce à la manœuvre de dorsiflexion des pieds, le rachis peut être visualisé jusqu'à la moitié du corps vertébral C6. La flèche montre les repères radio-opaques correspondant à la cage intersomatique implantée auparavant. Les ostéophytes C3-C4, responsables de la dysphagie ont été réséqués.

INTRODUCTION

L'une des craintes principales de tout chirurgien est d'opérer le rachis d'un patient au mauvais endroit (mauvais côté ou mauvais niveau) (1, 2).

De nombreux articles portant sur la chirurgie du rachis, parfois rédigés dans un contexte médico-légal, mais le plus souvent dans la mise en œuvre de protocoles visant les bonnes pratiques, rapportent des erreurs de côté ou de niveau (3, 4).

Bien que rares, ces erreurs peuvent être liées à de multiples causes : fatigue de l'opérateur, pression de l'environnement, procédure chirurgicale réalisée en urgence, utilisation de nouvelles techniques, figurent parmi les causes

clairement identifiées. Il convient d'y ajouter la difficulté de repérage radiologique du niveau rachidien.

Lors du repérage fluoroscopique préopératoire ou peropératoire du rachis cervical, l'une des difficultés principales est la visualisation des niveaux cervicaux inférieurs et de la jonction cervico-dorsale. En effet, ces régions sont souvent masquées par la superposition des épaules et de la cage thoracique. L'obésité, le cou court et les épaules larges ainsi que les fusions congénitales de corps vertébraux, constituent des facteurs de risque conduisant à des erreurs de niveaux (5, 6).

LA MANŒUVRE DE DORSIFLEXION DES PIEDS

Nous décrivons une manœuvre simple permettant d'améliorer la visualisation de profil du rachis cervical bas.

Classiquement, il est suggéré d'exercer une traction sur les deux membres supérieurs pour

(1) Etudiant, Université de Liège.

(2) Assistante, (4) Chargé de Cours, Chef de Service, Service de Neurochirurgie, CHU de Liège.

(3) Chargé de Cours, Service de Neuroanatomie; Chef de Clinique, Service de Neurochirurgie, CHU de Liège.

abaisser les épaules et découvrir le rachis cervical inférieur lors de la réalisation d'une radioscopie du rachis cervical de profil. Cependant, en peropératoire, lorsque le patient est recouvert des champs stériles, les membres supérieurs sont souvent peu accessibles. De plus, ce geste n'est pas sans danger de déplacer ou d'arracher les cathéters veineux ou artériel.

Exécuter une dorsiflexion des pieds, chez le patient endormi en décubitus dorsal, permet d'atteindre l'objectif sans difficulté. La manœuvre consiste à saisir les deux pieds du patient à hauteur du métatarse et à fléchir les chevilles en direction craniale de manière intermittente pour, ainsi, exercer une dorsiflexion des pieds. Ceci a pour effet de mobiliser l'ensemble du bassin et du rachis, y compris cervical, en direction rostrale. Les épaules, quant à elles, restent immobiles sur la table opératoire et, par conséquent, semblent s'abaisser, découvrant ainsi le rachis cervical bas. La visualisation du rachis peut être améliorée de 1 à 2 niveaux rachidiens.

ILLUSTRATION D'UN CAS

Nous illustrons le cas d'un patient opéré du rachis cervical pour une maladie de Forestier ou DISH (Diffuse Idiopathic Synostotic Hyperostosis) syndrome (Figure 1A, B). Le patient présente une histoire de dysphagie liée à des ostéophytes cervicaux antérieurs exubérants. Il a déjà été opéré quatre ans auparavant pour réséquer des ostéophytes développés au niveau C5-C6. La décompression de l'œsophage a été complétée par une arthrodeuse intersomatique par cage. Une récurrence de la dysphagie, liée au développement d'ostéophytes à un niveau sus-jacent, a conduit à la réalisation d'une procédure chirurgicale similaire au niveau C3-C4. Les images peropératoires, utilisant la manœuvre de dorsiflexion décrite ci-dessus, montrent clairement la possibilité de révéler le rachis cervical inférieur qui, dans le cas décrit, est particulièrement difficile à visualiser en raison du terrain pathologique sous-jacent.

CONCLUSION

La dorsiflexion intermittente des pieds est un moyen efficace permettant de visualiser le rachis cervical bas lors d'une fluoroscopie chez un patient inconscient (endormi ou en coma). Une étude plus détaillée portant, entre autres, sur les paramètres pouvant influencer la visualisation (BMI, morphologie du patient, brièveté du cou, pathologie associée), devrait permettre de définir quelle est l'importance du gain de vision (nombre de segments visualisés).

BIBLIOGRAPHIE

1. Irace C, Usai S.— The 'nightmare' of wrong level in spine surgery : a critical appraisal. *Patient Safety Surg*, 2012, **6**, 14.
2. Stahel PF, Sabel AL, Victoroff MS, et al.— Wrong-site and wrong-patient procedures in the universal protocol era: analysis of a prospective database of physician self-reported occurrences. *Arch Surg*, 2010, **145**, 978-984.
3. Longo UG, Loppini M, Romeo G, et al.— Errors of level in spinal surgery : an evidence-based systematic review. *J Bone Joint Surg Br*, 2012, **94**, 1546-1550.
4. Mannoji C, Koda M, Furuya T, et al.— Radiograms obtained during anterior cervical decompression and fusion can mislead surgeons into performing surgery at the wrong level. *Case Rep Orthop*, 2014, 398457. doi: 10.1155/2014/398457. Epub 2014 Oct 16.
5. Shin S, Yoon DM, Yoon KB.— Identification of the correct cervical level by palpation of spinous processes. *Anesth Analg*, 2011, **112**, 1232-1235.
6. Witiw CD, Citow JS, Ginsberg HJ, et al.— A novel device to simplify intraoperative radiographic visualization of the cervical spine by producing transient caudal shoulder displacement : a 2-center case series of 80 patients. *J Neurosurg Spine*, 2013, **19**, 697-700.

Les demandes de tirés à part sont à adresser au Pr D. Martin, Service de Neurochirurgie, CHU de Liège, 4000 Liège, Belgique.
Email : didier.martin@chu.ulg.ac.be