

LES CONFÉRENCES DE L'ECHEVINAT DE L'ETAT CIVIL  
DE LA VILLE DE LIÈGE  
EN COLLABORATION AVEC NEOMANSIO

---

# DON DE SON CORPS A LA SCIENCE

*PROGÈS DE LA MÉDECINE ET APPRENTISSAGE DES MÉDECINS*

**PIERRE BONNET**

PROFESSEUR D'ANATOMIE

FACULTÉ DE MÉDECINE ULG

# OU ? POURQUOI ? COMMENT ? ...

Faculté de Médecine

Université de Liège



[ACCUEIL](#)

[LE DON DE CORPS](#)

[EN PRATIQUE](#)

[CONTACT](#)

Le don de corps à la science

# L'ultime **don de soi**



# Donner son corps à la Science

## 1. Le laboratoire d'Anatomie - **OU**

- Depuis 2010 : CHU Sart Tilman
- Un outil résolument moderne

## 2. L'Enseignement et la Recherche - **POURQUOI**

- La place de la dissection pour les étudiants en faculté de Médecine
- La formation Médicale continue
- La recherche

## 3. Les aspects pratiques et éthiques - **COMMENT**

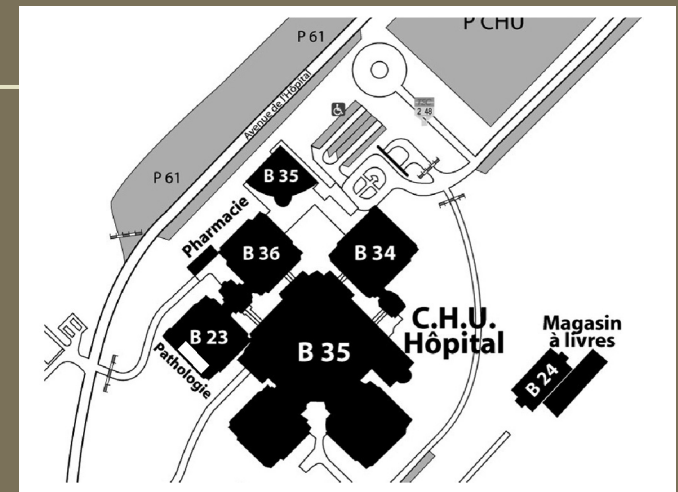
- La conservation des corps
- Les démarches
- Le respect de l'éthique
- La campagne de sensibilisation

# 1 - LE LABORATOIRE D'ANATOMIE OU


CHU Sart Tilman B23

Tour 3

Niveau -1



# Rue de Pitteurs

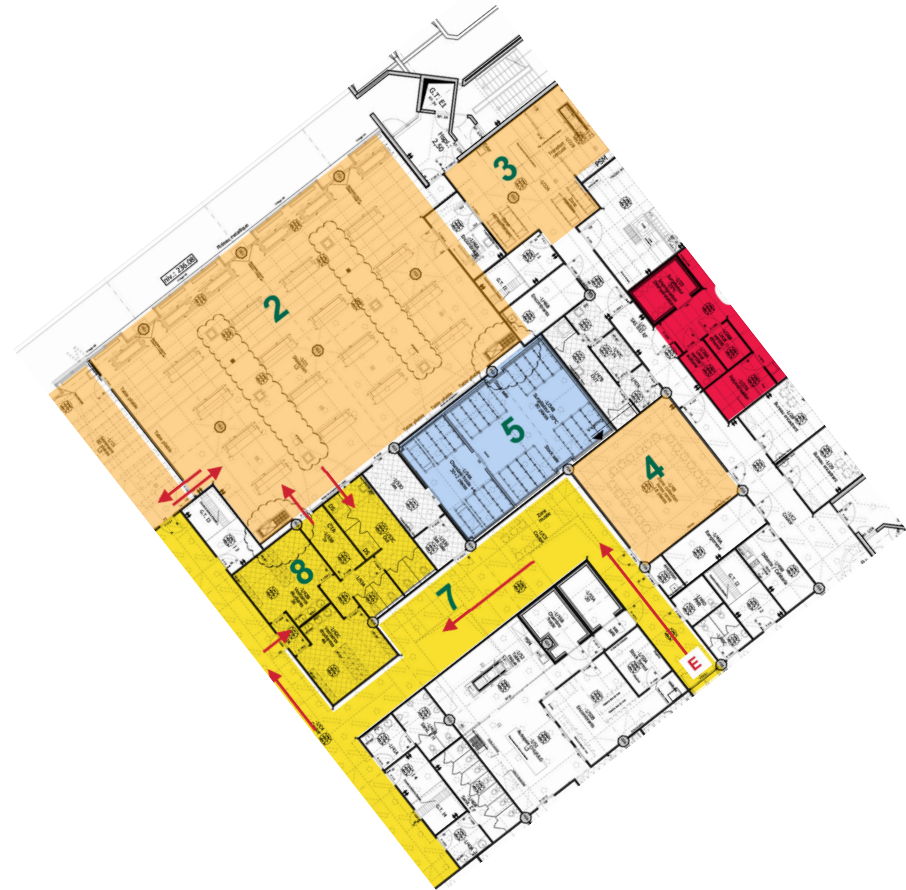

# Inauguration début 2010

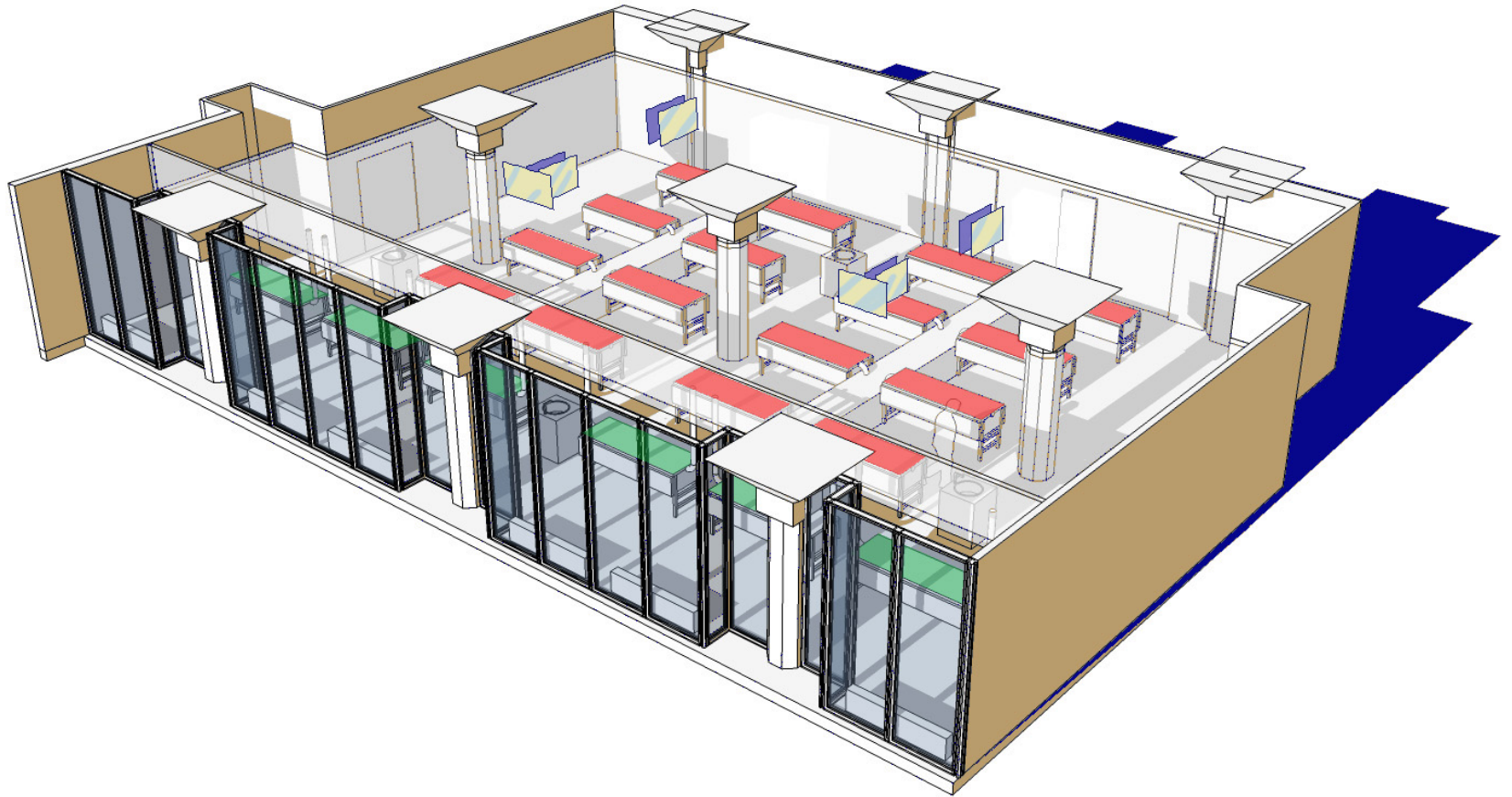


# Un service complet

- Salle de dissection 16 tables
- Amphithéâtre 50 places
- 2 salles de préparation
- Locaux pour la plastination
- Espace Muséal
- Vestiaires
- 2 Pièces frigorifiques
- Une bibliothèque




# Salle de dissection





# Salle de dissection



# Un équipement de pointe

- Ventilation
- Sécurité contre les risques biologiques (normes L3)
- Système de retransmission vidéo et audio, data
- Salle de préparation équipée comme une salle d'op
- Microscope opératoire
- Colonnes de coelioscopie
- 4 caméras digitales
- Ordinateurs (scanners, vidéos,...)
- Musée « virtuel »

# 2 - L'ENSEIGNEMENT ET LA RECHERCHE POURQUOI

---

Baccalauréats de la faculté de Médecine

Masters de spécialisation

La formation continue

Les nouvelles thérapeutiques



# Les travaux de dissection

- Années: BAC1, 2 et 3
  - BAC1 cœur de porc
  - BAC2 et 3: dissection tronc, membres, cerveau
- Séances de travaux pratiques mixtes
  - Travail de dissection
  - Travail sur des scanners médicaux, des coupes ou le musée virtuel (ordinateurs)
- Encadrement strict
  - 80 élèves moniteurs formés, 2800 h de prestation
  - Consignes précises
  - Présence des enseignants

Revoir

Au quotidien

émission du Jeudi 11 Novembre à 18:45



Pr. Pierre Chassagnon

Revoir

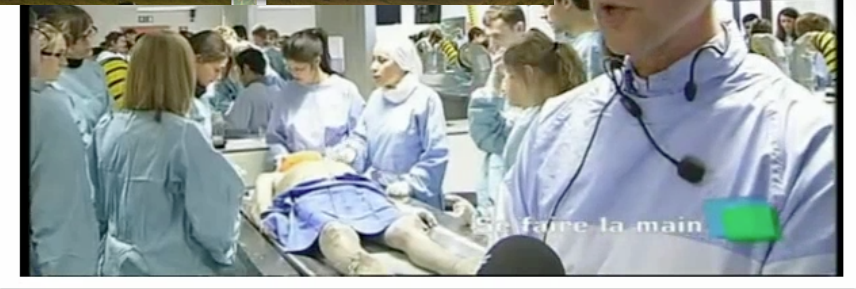Au quotidien

émission du Jeudi 11 Novembre à 18:45



Pr. Alain Carlier  
Chirurgien ULg

1 sur 14 sélectionné, 1,43 To disponibles



faire la main

1 sur 14 sélectionné, 1,43 To disponibles

Faculté de Médecine Anatomie BAC

P. Bonnet - P. Gillet - M. Rademacker - F. Scholtes  
Professeurs  
TRAVAUX PRATIQUES

**Région gluteale**  
Incision:  
1. Cutanée (ligne rouge)  
2. Gluteus magnus (ligne pointillée bleue)

**Dissection**  
Plan ss cutané > mise en évidence du Grand Fessier  
Section du grand fessier, dissection des rotateurs profonds de la hanche et du moyen fessier  
1. Pyramidal, jumeaux, obturateur interne et carré femoral  
2. Grande échancre sciatique > oses supra et infra piriformis  
3. Vasculo-nerveux

Faculté de Médecine Anatomie BAC

P. Bonnet - P. Gillet - M. Rademacker - F. Scholtes  
Professeurs  
TRAVAUX PRATIQUES

Ouvrir de haut en bas (de l'angle splénique jusqu'au niveau sigmoïdien) le péritoine le long de la gouttière paracolique G, l'incision est pour suivre le long de l'axe iliaque afin d'avoir un accès à tout l'espace rétrocolique et à l'espace latéro vésical. Progresser médialement dans la graisse pararéale antérieure en refoulant médialement le colon descendant, ses axes vasculaires et la queue pancréatique.

Découvrir l'arête au niveau de son bord latéral gauche, identification des vaisseaux gonadiques (la veine gonadique donne accès à la veine rénale gauche) et de l'uretère au niveau de son croisement avec les vaisseaux iliaques.

Dans la partie haute de l'ouverture, identifier la queue pancréatique.

Se porter vers la partie latérale de l'incision de départ de la gouttière paracolique. Identifier le plan musculaire latéralement (GO, PO, Tr puis carré des lombes). Découler le sac des fascias rénaux en passant au ras du plan musculaire dans la graisse para rectale postérieure.


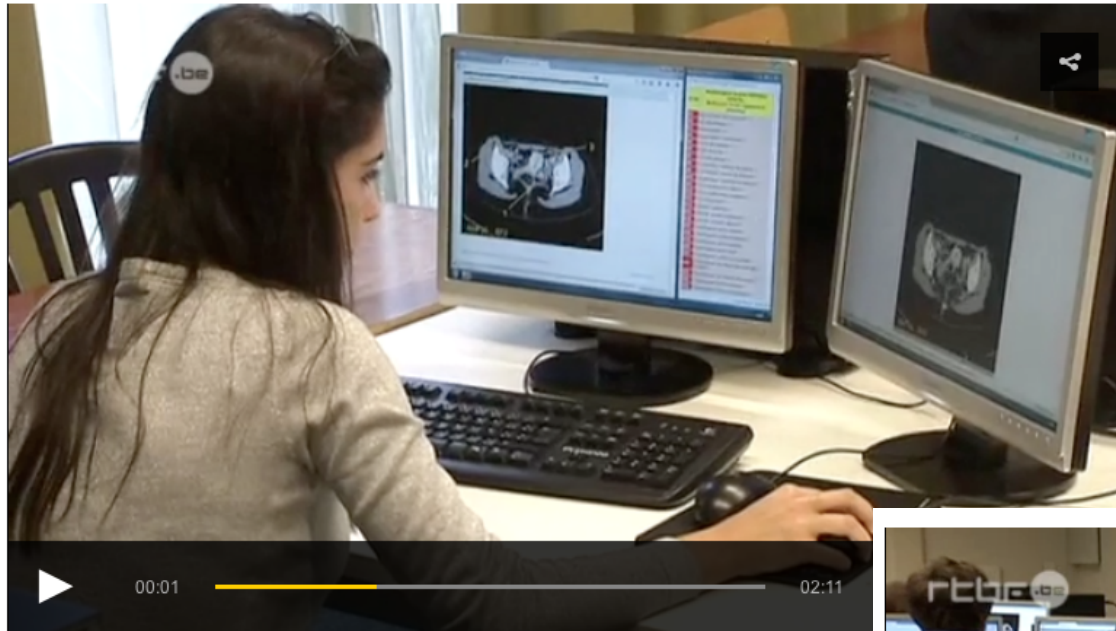
La loge rénale sera ainsi complètement isolée, elle reste fixée par ses attaches supérieures, médiales (pédicule rénal) et inférieures (uretère).

Au niveau pelvien, suivre le trajet urétéral en passant médialement à ce dernier: il est fixé postéro latéralement par l'axe hypogastrique: identifier les artères ombilicale (vésicales supérieures), obturatrice (et la fosse du même nom), utérine (chez la femme avec son passage devant et au-dessus de l'uretère). Identifier les muscles obturateur interne et levator ani, le pédicule obturateur.

Au niveau supérieur, en suivant la veine gonadique, disséquer la veine rénale et mettre l'artère rénale sur lac. Observer le passage préaortique de la veine rénale gauche et la "pince" formée par l'AMS.

Version : 13/11/10 - BAC 2 Q3 Séance 5 TP4 Page 4 sur 14

# L'évaluation des étudiants aux TPs

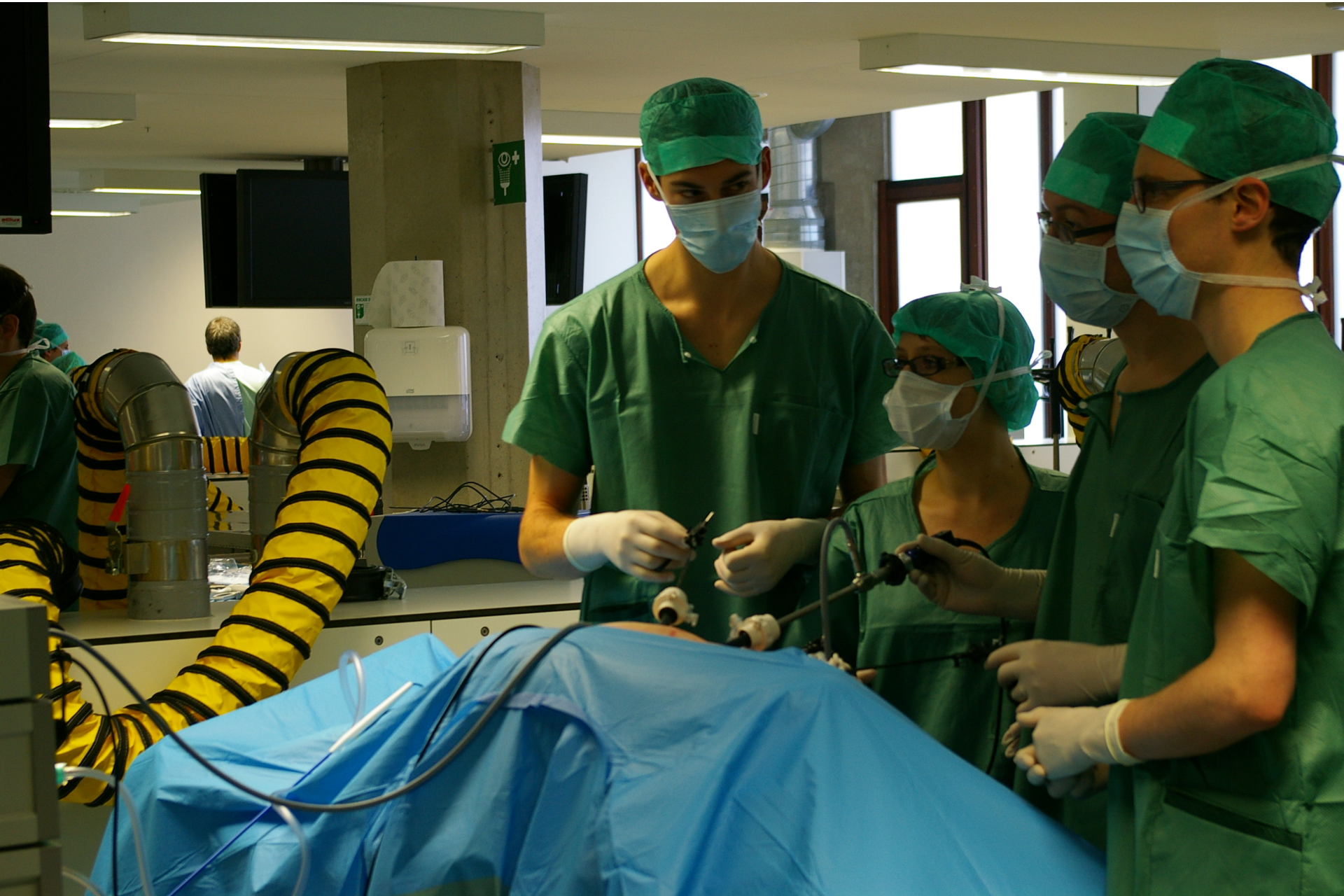


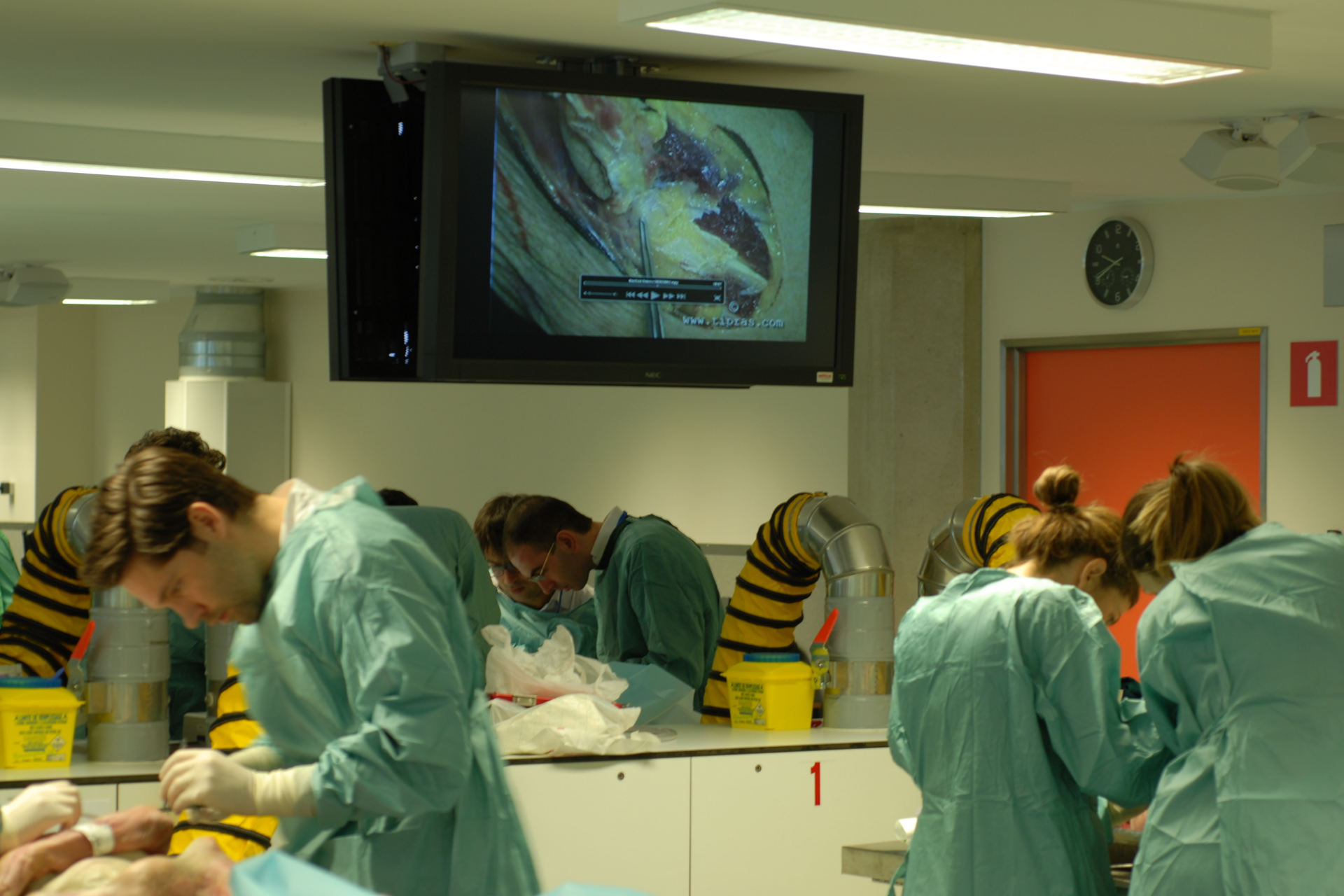
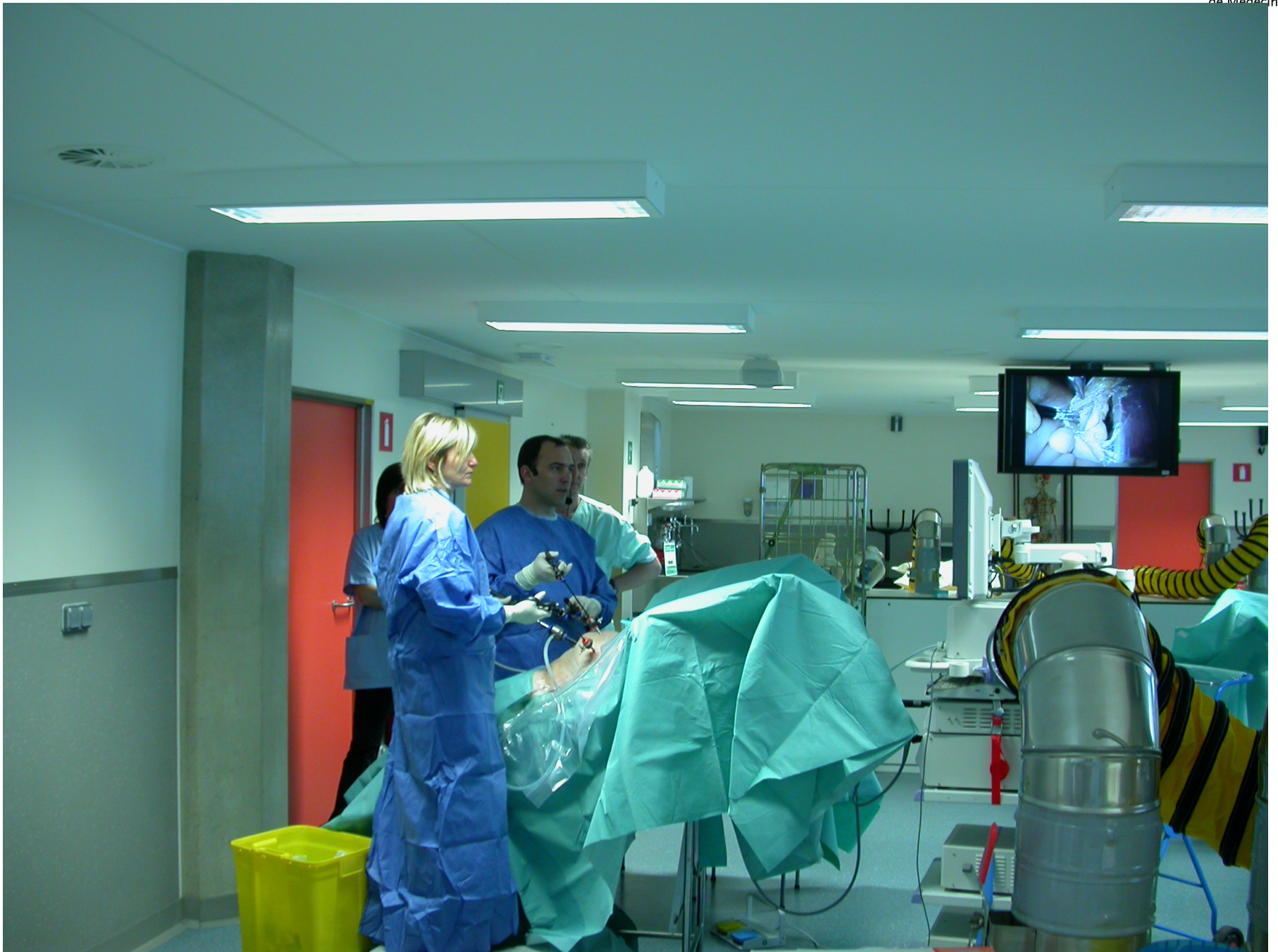# Masters de Spécialisation / Formation continue

- Workshops organisés dans diverses spécialités
  - Chirurgie plastique
  - Neurochirurgie
  - Orthopédie
  - Urologie
  - Gynécologie
  - Dermatologie
  - Chirurgie digestive
  - Rhumatologie / Médecine physique
  - Médecine générale
- Approches diverses
  - Chirurgie classique
  - Microchirurgie
  - Infiltration / Ponction
  - Coelioscopie



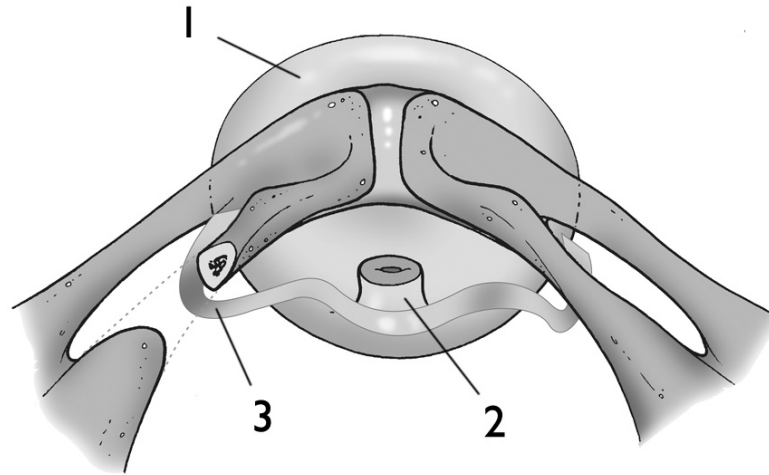


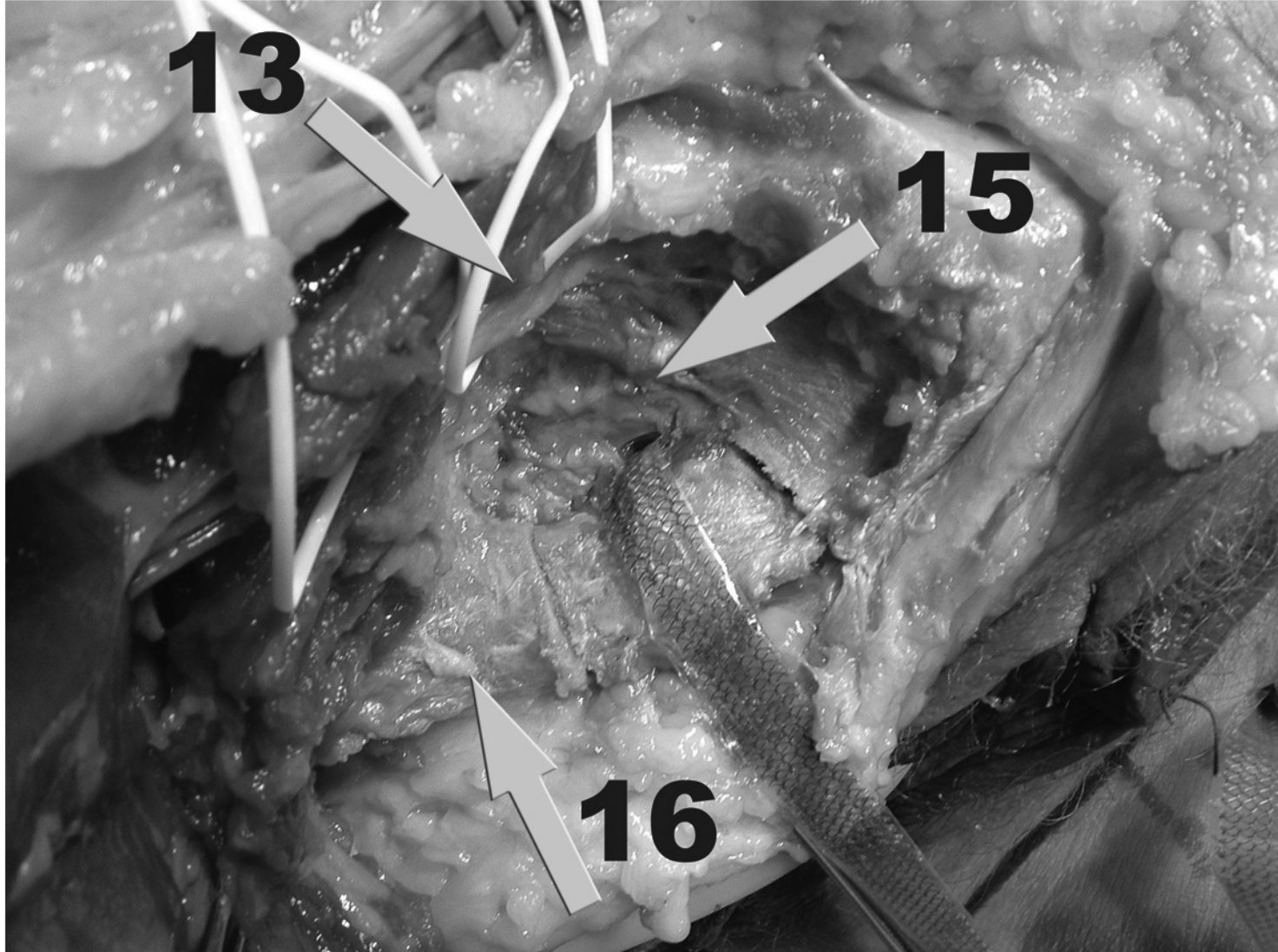




# La recherche... un exemple

- Chirurgie de l'incontinence (Pfr J. de Leval)
  - Mise au point d'une nouvelle technique
    - Vérification de l'innocuité de l'approche
    - Conception de l'instrumentation
    - Validation théorique via des publications





0022-5347/04/1754-1227\$0  
The Journal of Urology  
Copyright © 2008 by American Urological Association

Vol. 175, 1225-1228, April 2008  
Printed in U.S.A.  
DOI: 10.1097/01.ju.0000142884.13025.7b

# TRANSOBTURATOR VAGINAL TAPE INSIDE OUT FOR THE SURGICAL TREATMENT OF FEMALE STRESS URINARY INCONTINENCE: ANATOMICAL CONSIDERATIONS

PIERRE BONNET, DAVID WALTREGNY, OLIVIER REUL AND JEAN DE LEVAL\*†  
From the Department of Urology (PB, DW, OR, JdL) and Institute of Human Anatomy (PB), University of Liège, Liège, Belgium

### ABSTRACT

**Purpose:** We have recently described a novel surgical technique for female stress urinary incontinence, that is the transobturator vaginal tape inside out, which uses specific instruments for the passage of a synthetic tape from beneath the urethra toward the thigh folds. Herein we report the results of cadaver dissection performed to determine the anatomical trajectory of the tape and its relationships with neighboring neurovascular structures and organs.

**Materials and Methods:** Insertion of the transobturator vaginal tape inside out was performed by different surgeons in 12 freshly frozen female cadavers according to the standard procedure. The thigh, obturator, perineal and pelvic regions were dissected and tape trajectory was recorded. An additional cadaver was dissected without prior tape placement.

**Results:** The tape was inserted according to a certain consistent and cranial to the levator ani muscle, caudal by the perineal membrane and lateral by the obturator internus muscle. This region corresponded to the most anterior recess of the ischioanal fossa. The tape then perforated the obturator membrane and exited through the skin after traversing adductor muscles and subcutaneous tissue. The tape was coursed away from 1) the dorsal nerve and the clitoris located more superficially below the perineal membrane, and 2) the obturator artery and its branches, and 3) the saphenous and femoral vessels.

**Conclusions:** These findings strongly suggest that our transobturator technique is highly accurate, reproducible and safe, and it does not require perioperative cystostomy.

**Key Words:** urethra; cadaver; urinary incontinence; stress; prosthesis and implants

Tension for vaginal tape (TVT-O) have revolutionized the treatment of stress urinary incontinence. In addition, we have reported a novel and significant

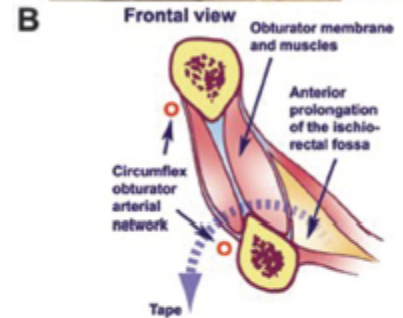
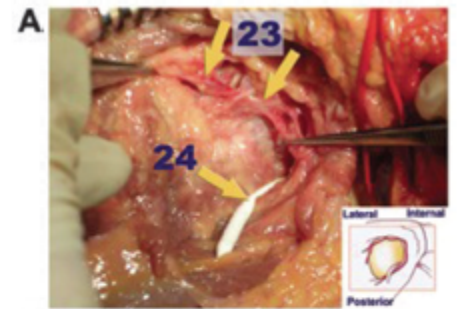
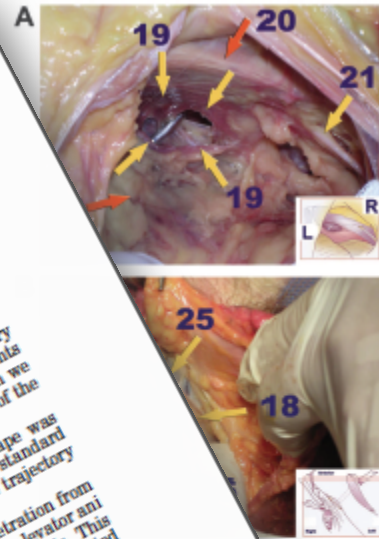


FIG. 7. *A*, dissection of external aspect of obturator foramen shows anterior branch of obturator artery (23). TVT-O helical passer (24) was inserted. *B*, relationships between TVT-O tape and circumflex obturator arterial network indicate that anterior branch of obturator artery is protected from tape passage by inferior pubic ramus bony rim.

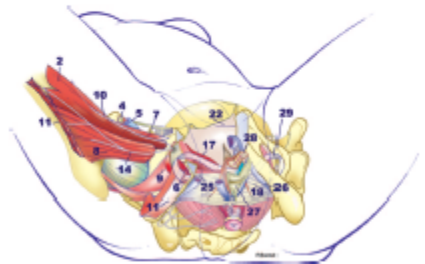


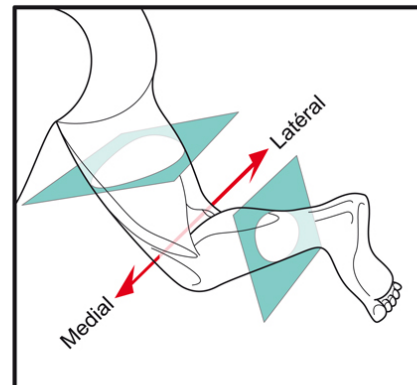
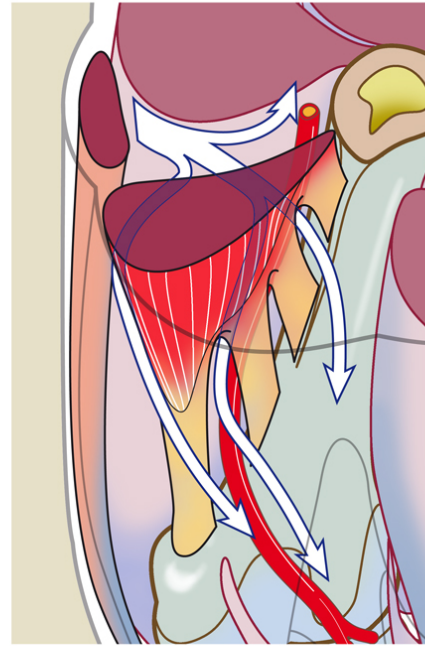
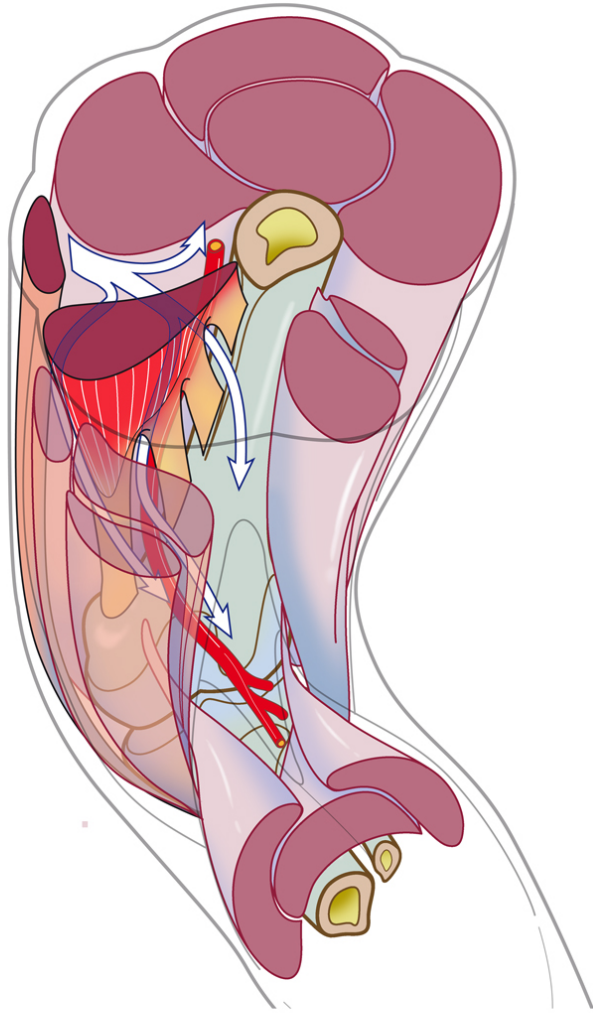
FIG. 8. Transobturator course of TVT-O tape (29) from beneath urethra (28) toward thigh. Each tape was inserted from beneath urethra into most anterior perineal recess of ischioanal fossa, limited internally and cranial by levator ani muscle (17) and caudal by perineal membrane (18). Tape perforated obturator muscles and membrane, and then exited at skin level after traversing adductor muscles and subcutaneous tissue. Tape track was away from dorsal nerve to clitoris (25), located below perineal membrane, and obturator, saphenous and femoral nerves and vessels, which are situated more lateral. 2, adductor longus muscle. 4, femoral artery. 5, femoral vein. 6, gracilis muscle. 7, pectineus muscle. 8, adductor brevis muscle. 9, obturator externus muscle. 10, obturator nerve, anterior branch. 11, adductor magnus muscle. 14, obturator nerve, posterior branch. 22, bladder. 25, clitoris. 26, vulvar vestibulum.

At the thigh level the tape is located medial and posterior relative to the adductor longus muscle. Hence, there is virtually no risk of damaging the femoral and saphenous vessels and nerves situated in Scarpa's femoral triangle. This is in keeping with the diameter of the helical passer (6.2 cm), which makes highly improbable passage of the tape into Scarpa's triangle.

We found that the anterior branch of the obturator artery courses along the external rim of the inferior pubic ramus, suggesting that the bony rim of the inferior pubic ramus may preclude any injury caused to this small vessel by tape passage. Additional dissection performed in 1 cadaver without prior tape insertion showed that tape passage does not modify the location of this obturator vessel tributary. In our

The TVT-O tape is systematically found above the level of the perineal membrane, while the dorsal nerve to the clitoris courses upon the superficial aspect of this membrane at the level of the intraperineal passage of the tape. Thus, this nerve and the tape are located in 2 different planes separated by the perineal membrane. At this time we have not noted any neurological complication that would have resulted from injuries to the obturator or pudendal nerve.<sup>15</sup>

At the thigh level the tape is located medial and posterior relative to the adductor longus muscle. Hence, there is virtually no risk of damaging the femoral and saphenous vessels and nerves situated in Scarpa's femoral triangle. This is in keeping with the diameter of the helical passer (6.2 cm), which makes highly improbable passage of the tape into Scarpa's triangle.



# Le « sujet anatomique »... dépassé ?

- Approche numérique de l'enseignement
- Avènement des simulations digitales
- La disponibilité des corps
- Les facteurs économiques
- *Confrontation indispensable avec*
  - *-la réalité anatomique*
  - *-la diversité anatomique*
- *Parcours initiatique*
  - *-mort*
  - *-geste altruiste*
  - *-éthique*

**Demande en augmentation // à l'avènement des autres « outils »**



# 3 - LES ASPECTS PRATIQUES ET ÉTHIQUES COMMENT

---

# Qui accède au laboratoire ?

- Les étudiants
  - Formation à l'éthique
  - Acceptation du règlement
- Les Médecins
  - Formation éthique / déontologie
- Acceptation par les autorités académiques médicales
  - Des projets de formation
  - Des projets de recherche
- Coût du travail au laboratoire (utilisateurs du laboratoire)
  - Coût de la préparation des corps
  - Location des locaux
  - Utilisation desposables

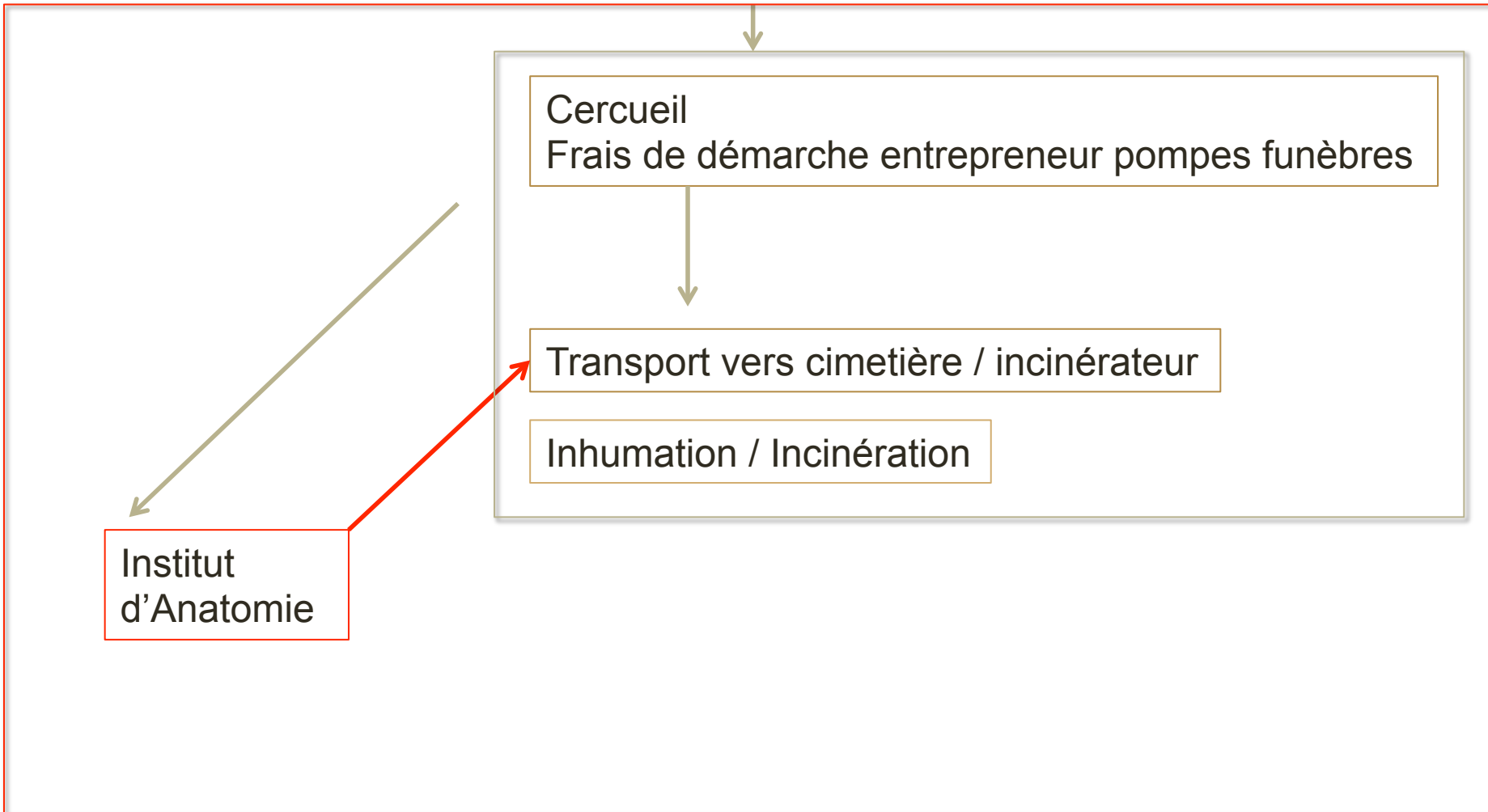
# Préparation du corps

- Soit destiné à la dissection des étudiants
  - Rasé
  - Anonymisé
  - Suture des orifices faciaux
  - Injection intravasculaire chlorure zinc
  - Conservation à 4° C (30 places)
- Soit destiné aux ateliers spécialisés / recherche
  - Rasé
  - Conservation à -20° C (80 places)

# Le donateur

- Démarche altruiste à tout moment révocable
- Formalité administrative (dossier à compléter)
- Encadrement par une équipe attentive et disponible
- Retour du corps à la famille dans les 1 mois à 2 1/2 ans
  - Gestion du deuil
  - Information de la famille quant au choix de ce don !
- 60 à 80 corps reçus /an
- 4500 donateurs potentiels

# Les frais



Coût supplémentaire supporté par l'assurance décès



Merci de votre attention !

Merci aux donateurs passés et à venir !

*Service d'Anatomie Humaine*

*CHU B23 niveau -1 Tour 3*

*04 366 51 52 / 04 366 51 53*

*[www.dondecorps.be](http://www.dondecorps.be)*

*[anatomie.humaine@ulg.ac.be](mailto:anatomie.humaine@ulg.ac.be)*