

EXUBERANT INFLAMMATORY REACTION AFTER AN INFILTRATION OF PLATELET-RICH PLASMA TO TREAT TENDINOPATHY

Kaux JF¹, Croisier JL¹, Léonard P², Le Goff C³, Crielaard JM¹

1 Physical Medicine and Sport Traumatology Service, Motility Sciences Department, University Hospital of Liège, University of Liège, Belgium.
2 Infectious Diseases Service, University Hospital of Liège, Belgium. 3 Clinical Chemistry Service, University Hospital of Liège, Belgium.

Réaction inflammatoire exubérante suite à une infiltration de PRP

Introduction : Les infiltrations de plasma riche en plaquettes (PRP) représentent un nouveau traitement des tendinopathies. Le PRP, obtenu par la centrifugation de sang autologue, contient une concentration élevée de facteurs de croissance qui peut initier le processus cicatriciel tendineux. Actuellement, aucun effet secondaire n'a été rapporté dans cette indication.

Cas clinique : Un patient de 35 ans présentant une tendinopathie rotulienne supérieure, rebelle à tout traitement conservateur depuis plus de 6 mois, a bénéficié d'une infiltration intratendineuse de 6mL de PRP (8×10^5 plaquettes/mm³, sans globule rouge ni blanc), sans anesthésie locale. Il est diabétique de type 1. Immédiatement après l'infiltration, une cryothérapie locale a été réalisée durant 15 minutes. En cas de douleur, les anti-inflammatoires (AINS) étaient proscrits, mais les antalgiques de classe 1 ou 2 autorisés. Une rééducation excentrique sous-maximale aurait dû être débutée 1 semaine post-infiltration. Cependant, le patient a développé un épanchement local très douloureux associé à un érythème et une hyperthermie locale, localisée juste à la pointe de la rotule, sans syndrome inflammatoire biologique. Un important signal Doppler était observé au sein du tendon épaissi échographiquement. Cependant, aucun signe infectieux n'a été démontré au scanner ou à l'IRM. Malheureusement, la douleur et l'inflammation locales n'ont pas diminué après un traitement anti-inflammatoire progressif de 3 semaines : cryothérapie, AINS locaux puis per os et colchicine 1mg. Une infection insidieuse fut donc suspectée, même en l'absence de syndrome inflammatoire biologique ou de foyer septique observé en imagerie. Une antibiothérapie (rifampicine 600 mg + minocycline 100 mg) a été initiée pour 3 mois. Finalement une scintigraphie osseuse 3 temps a suggéré la présence d'un syndrome douloureux régional complexe de type 1, traité par une prise en charge kinésithérapeutique et antalgique classique. L'évolution fut favorable en 6 mois, avec une diminution de la douleur telle que présente avant l'infiltration de PRP.

Discussion : Ce cas clinique met en garde sur les effets secondaires potentiels liés aux nouvelles thérapeutiques, notamment suite à une infiltration de PRP pour traiter les tendinopathies. Donc la balance entre les bénéfices et les risques doivent être évalués précautionneusement avant d'employer ce traitement, en particulier chez les patients diabétiques de type 1.

1. Background: PRP, obtained from centrifuged autologous blood, contains a large quantity of growth factors, which may enhance the tissue healing processes. Local infiltration of PRP represents a relatively new treatment for tendinopathies. To date, no side effects have been reported after infiltration of PRP to treat tendinopathy.

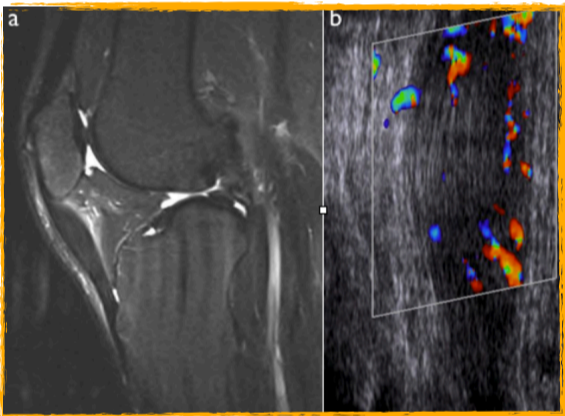


Fig. 1

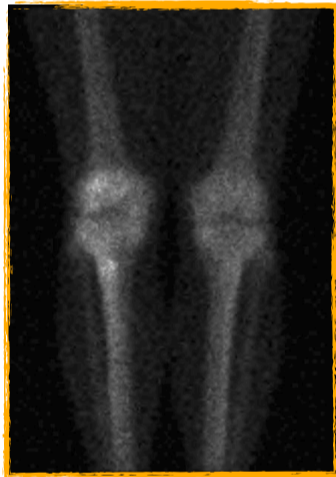

Fig. 2

3. Discussion/Conclusions: This case report draws attention to potential side effects that are linked to this new therapy by infiltration of platelet rich plasma in case of tendinopathy, in particular when used in patients with type 1 diabetes. Thus, the balance between benefits and risks must be carefully evaluated before using this treatment in patients with type 1 diabetes. Reference: Platelet-rich plasma application in the management of chronic tendinopathies.

4. Reference: Kaux JF, Croisier JL, Léonard P, Le Goff C, Crielaard JM. Exuberant Inflammatory Reaction as a Side Effect of Platelet-Rich Plasma Injection in Treating One Case of Tendinopathy. *Clin J Sport Med.* 2013 Aug 2. [Epub ahead of print].

2. Case report: A 35-year-old patient had a right upper patellar tendinopathy which was resistant to all conservative treatments for more than 6 months. The patient was a type 1 diabetic (well controlled). He had an intratendinous infiltration of 6 mL of PRP (8.105 platelets/mm³, almost no red or white blood cells) after disinfection but without local anaesthetic. Immediately following the infiltration, local cryotherapy was performed for 15 minutes. NSAIDs were avoided, but class-1 or -2 pain-killers were authorised if necessary. A standardised sub-maximal eccentric rehabilitation should have been started 1 week after. However, the patient experienced local swelling with erythema, increased heating and pain which appeared just underneath the patella, but without biological inflammatory syndrome. A great Doppler signal in a thicker patellar tendon was observed by US, but there was no sign of local infectious disease demonstrated by either CT or MRI (Fig. 1). However, the local inflammation did not decrease after a progressive 3-week treatment of local cryotherapy, local and oral NSAIDs and colchicine 1 mg. Thus, an insidious infection was suspected, even though there was neither evidence of biological inflammatory syndrome nor sign of infectious lesion on imagery examination. An antibiotic therapy (rifampicine 600 mg + minocycline 100 mg) was initiated for 3 months. Finally, a 3-phase bone scintigraphy (Fig. 2) suggested the presence of a complex regional pain syndrome type 1 treated by a classical physical therapy and concomitant class-2 pain killers. The evolution was favourable after 6 months of symptomatic treatment, and the pain decreased to a level similar to that before the infiltration of PRP.