

# L'HIPPOCRATISME DIGITAL

D. SALERNO (1), J. DELWAIDE (2), O. DETRY (3)

**RESUME :** L'hippocratisme digital est une manifestation clinique connue depuis des siècles. Cependant aucune théorie n'a pu, jusqu'à présent, expliquer ce phénomène dans sa totalité, qu'il soit d'étiologie primaire ou secondaire. Cet article tente de faire le point sur les hypothèses actuelles afin d'apporter une explication plausible dans le cadre des principales pathologies associées à l'hippocratisme digital. Un intérêt plus particulier est porté sur la pathologie pulmonaire et digestive, et en particulier la cirrhose. La connaissance des mécanismes sous-jacents pourrait, dans un avenir proche, permettre la mise au point d'un traitement efficace.

**MOTS-CLÉS :** Hippocratisme digital - Cirrhose - Syndrome hépatopulmonaire - Complications - Symptômes -

## INTRODUCTION

L'hippocratisme digital (ou «clubbing» pour les anglo-saxons) se caractérise par une déformation des dernières phalanges qui s'épaississent et s'élargissent, adoptant ainsi l'aspect de «bague de tambour» avec des ongles bombés et luisants dits en «verre de montre». Il concerne les mains mais également les orteils et est le plus souvent symétrique.

Décrit pour la première fois par Hippocrate (1) en 400 avant JC chez un patient présentant de l'empyème, il a fallu attendre Trousseau (2) pour que le terme entre dans la pratique médicale. L'hippocratisme digital est aujourd'hui considéré comme une manifestation précoce de l'ostéoarthrite hypertrophiante (OAH) (3). Dans cette atteinte, on note de plus une apposition périostée et des douleurs liées à des épanchements intra-articulaires, principalement au niveau des grosses articulations.

*La forme primaire* de l'hippocratisme digital (encore appelée pachydermopériostite ou Syndrome de Touraine-Solente-Golé) est liée à une mutation autosomique dominante et touche neuf fois plus d'hommes que de femmes. Elle peut apparaître chez le nourrisson d'apparence saine ou lors de la puberté. On y rencontre un épaissement cutané, des plis faciaux plus marqués, une hyperhydrose palmaire ainsi qu'une séborrhée importante. Tous ces symptômes disparaissent à l'âge adulte (4).

1) Etudiant, Université de Liège.

2) Professeur de Clinique, Service Gastro-Entérologie-Hépatologie, CHU de Liège.

3) Professeur de Clinique, Service de Chirurgie Abdominale et Transplantation, CHU de Liège.

## DIGITAL CLUBBING

**SUMMARY :** Digital clubbing is a clinical sign known for centuries. Though, no theory could yet explain this entire phenomenon, neither in its primary nor its secondary form. This article reviews the actual hypotheses bringing a plausible explanation, regarding the most current pathologies associated with digital clubbing. A focus is made on pulmonary and digestive pathologies, and particularly cirrhosis. The knowledge of the mechanisms underlying finger clubbing might lead, in the future, to an effective treatment.

**KEYWORDS :** Digital clubbing - Cirrhosis - Hepatopulmonary syndrome - Complication - Symptom - Review

*La forme secondaire*, dont le sex ratio est égal à 1, est liée à des pathologies diverses (5) (Tableau I). Beaucoup plus fréquente, c'est à elle que la majorité des cliniciens sont confrontés. Le processus est lent et chronique, n'impliquant aucune symptomatologie douloureuse pour le patient. Au terme de quelques années, un enraidissement des doigts et une maladresse peuvent apparaître. L'espérance de vie dépend de la pathologie sous-jacente.

TABLEAU I. ETIOLOGIES SECONDAIRES DE L'HIPPOCRATISME DIGITAL

<b>Pulmonaires</b>
- Néoplasie (surtout cancer à petites cellules)
- Fibrose idiopathique
- Bronchiectasies
- Sarcoidose
- Tuberculose (au stade fibrosant)
- Pathologie pleurale (empyème, mésothéliome)
<b>Cardiovasculaires</b>
- Cardiopathie cyanogène
- Endocardite
- Anévrisme
- Pathologie de l'arc aortique
<b>Digestives</b>
- Maladie de Crohn
- RectoColite Ulcéro-Hémorragique (RCUH)
- Cirrhose
<b>Systémiques</b>
- Lupus érythémateux
<b>Endocrinologiques</b>
- Dysthyroïdie
- Acromégalie
- Grossesse
<b>Infectieuses</b>
- Endocardite
- HIV
- Syphilis
<b>Neurologiques</b>
- Hémiplégie


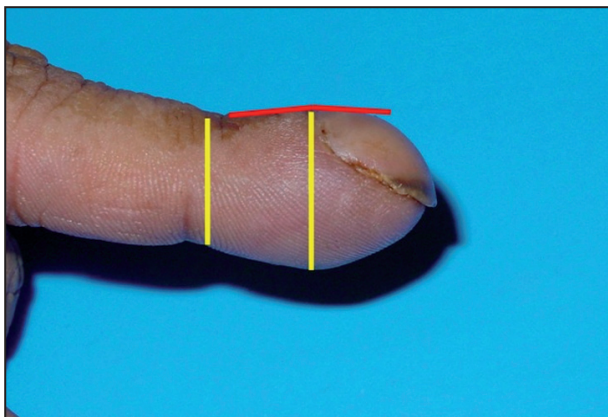


Figure 1. Angle de Lovibond (lignes foncées) et ratio de Rice & Rowland (lignes blanches).

a. Hippocratisme digital cliniquement évident.  
b. Doigt d'allure normale.

## EXAMEN CLINIQUE

Dans certains cas, la morphologie caractéristique des phalangettes est présente et le diagnostic peut être posé sans le moindre doute. Lorsque la clinique se fait plus subtile, plusieurs tests (5, 6) peuvent démontrer la présence d'un hippocratisme :

- la mesure de l'angle de Lovibond (7) (Fig. 1) : il s'agit de l'angle entre l'ongle et le repli cutané périunguéal. Si ce dernier dépasse 180 degrés (8) on peut parler d'hippocratisme digital;
- le ratio de Rice & Rowland (9) (Fig. 1) : le rapport normal entre l'épaisseur de la dernière phalange et celle de l'articulation interphalangienne distale est de 1.0 (8);
- le test de Schamroth (10) (Fig. 2) : effectué en appliquant le dos des ongles de chaque main l'un contre l'autre. Normalement, il reste un espace vide losangique (en forme de diamant) entre les deux surfaces unguéales. Si cet espace est comblé ou absent, on peut conclure à un hippocratisme digital.

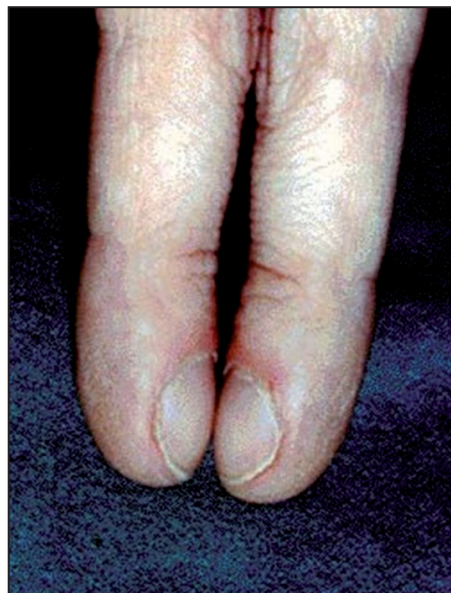

Figure 2. Test de Schamroth.

## DIAGNOSTIC DIFFÉRENTIEL

Lorsque le processus n'atteint qu'un seul rayon, on peut parler de pseudo-hippocratisme. Le doigt possède dès lors une apparence hippocratique, mais l'angle de Lovibond est conservé. Les étiologies peuvent être une tumeur ou un pseudo-kyste situés sous l'ongle. Si la déformation atteint plusieurs rayons simultanément, il faudra dès lors penser à une dysmorphie congénitale des phalanges terminales (rencontrée dans certaines pathologies génétiques). Une autre possibilité est une atteinte rhumatologique de type arthrose ou acro-ostéolyse.

## EXAMENS PARACLINIQUES

Lors d'examens réalisés en microscopie électronique, plusieurs modifications ont pu être observées au niveau des doigts atteints, témoignant d'une hypervascularisation locale avec activation de l'endothélium, apposition de tissu extracellulaire et infiltrat lymphohistiocytosique. L'artériographie et la capillaroscopie révèlent une hypervascularisation et une augmentation du nombre d'artères digitales distales, ainsi que de communications artério-veineuses. On note également une consommation accrue en glucose lors de la tomographie à émission de positions (PET scan). Lorsque le tableau d'ostéoarthrite hypertrophiante est présent, on peut noter les éléments suivants à l'examen radiologique : une hyperostose périostée le long des os longs (en bulbe d'oignon ou en coulée de neige), des signes d'épanchement intra-articulaire des grosses articulations, ainsi que des résorptions osseuses au niveau des phalangettes.

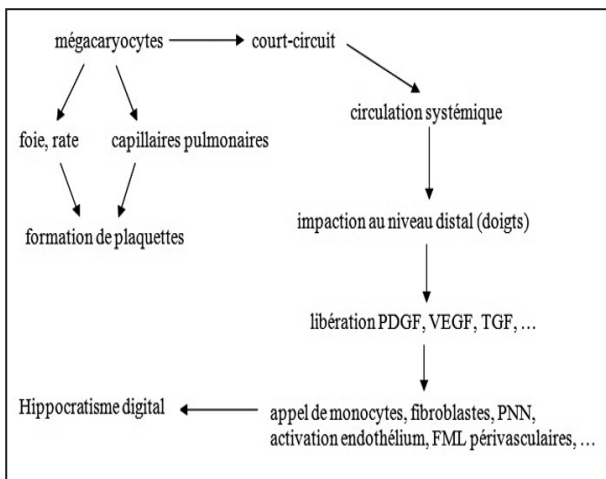


Figure 3. Hippocratisme digital et mégacaryocytes. PDGF : Platelet-Derived Growth Factor; VEGF : Vascular Endothelium Growth Factor; TGF : Transforming Growth Factor; FML : Fibres Musculaires Lisses.

### PHYSIOPATHOLOGIE

De multiples hypothèses ont vu le jour quant au mécanisme sous-tendant le développement de l'hippocratisme digital. Plusieurs d'entre elles furent réfutées :

- *hypothèse neurogène* : certains auteurs pensaient que le nerf vague était stimulé (au niveau thoracique, par des tumeurs ou autres) et induisait une prolifération capillaire sous le lit de l'ongle. Certains patients ont même vu leur symptomatologie améliorée par une vagotomie. L'influence neurologique ne peut être totalement évincée, mais l'existence d'hippocratisme dans des pathologies où le nerf vague ne saurait être impliqué (par exemple une atteinte au-delà du territoire d'innervation pneumogastrique) plaide pour une autre origine;

- *hypothèse humorale* : des taux élevés d'hormone de croissance, de stéroïdes, d'oestrogènes, de bradykinine, de sérotonine, d'adénine ou de ferritine avaient été mesurés chez les patients atteints. Mais des taux similaires furent également rencontrés dans le cas de patients totalement sains.

L'hypothèse aujourd'hui retenue (mais toujours soumise à controverse) se concentre sur le rôle des mégacaryocytes (4, 5, 11, 12). (Fig. 3). En effet, chez tout personne normalement constitué, ces derniers doivent se diviser afin de donner naissance aux plaquettes circulantes. La plupart de cette fragmentation a lieu au niveau hépatique et splénique par un processus de « digitation – fragmentation ». Cependant, une partie des mégacaryocytes passe de façon physiologique au travers de l'endothélium et gagne la circulation sanguine en direction des poumons où ils iront se fragmenter au niveau des capillaires pulmonaires.

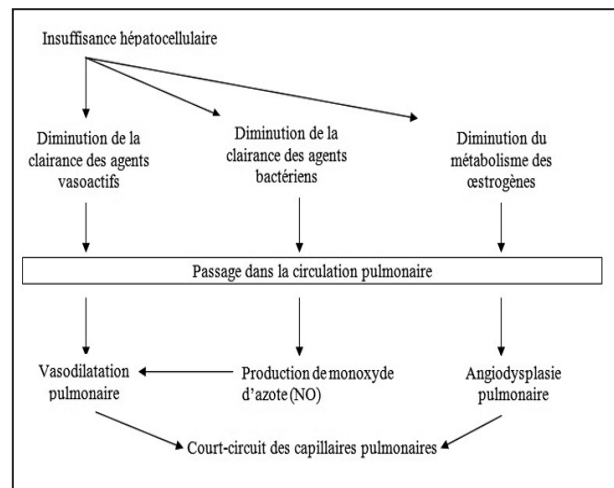


Figure 4. Insuffisance hépatocellulaire et syndrome hépatopulmonaire. NO : Monoxyde d'azote.

Si une quelconque pathologie conduit à dévier les mégacaryocytes de leur trajet pulmonaire, ces derniers vont pouvoir emprunter la circulation systémique et aller s'impacter au niveau de la circulation distale, principalement dans les capillaires digitaux. Une libération massive de divers facteurs de croissance tels le Platelet-Derived Growth Factor (PDGF), le Vascular-Endothelial Growth Factor (VEGF) et le Transforming Growth Factor (TGF) va avoir lieu localement, induisant un recrutement de monocytes, de polynucléaires neutrophiles et de fibroblastes. On note également un effet sur la musculature lisse péri-artériolaire ainsi qu'une activation de l'endothélium vasculaire. *In fine*, le processus aboutit à une apposition de matrice extra-cellulaire, à une modulation des flux artério-veinulaires et à une angiogenèse massive au niveau des extrémités digitales, conduisant au développement de l'hippocratisme digital. Des taux sériques élevés de VEGF et de PDGF ont été clairement démontrés, de même qu'un compte plaquettaire inférieur à la moyenne, associé à un volume plaquettaire moyen plus élevé que la norme, témoignant d'une moindre fragmentation des mégacaryocytes.

### APPLICATION AUX PATHOLOGIES PULMONAIRES

Si un shunt droite-gauche lié une malformation cardiaque existe (communication interauriculaire ou interventriculaire, canal artériel perméable, tétralogie de Fallot, etc.), les mégacaryocytes vont court-circuiter le réseau capillaire pulmonaire et atteindre les extrémités. Dans le cadre des pathologies pulmonaires sans shunt droite – gauche évident (cancer, fibrose, infections), le mécanisme est moins bien élucidé. De mauvais

échanges gazeux peuvent exister, engendrant une hypoxémie qui va conduire à une neuromodulation de la vascularisation pulmonaire induisant un certain degré de shunt droit – gauche. Une induction hypoxique de divers agents vasoactifs agissant au niveau pulmonaire serait également en cause.

#### **APPLICATION À L'INSUFFISANCE HÉPATOCELLULAIRE ET À LA CIRRHOSE HÉPATIQUE**

Lorsque les hépatocytes se retrouvent dans l'impossibilité d'exercer leurs nombreux rôles (comme c'est le cas dans des pathologies hépatiques et/ou biliaires), plusieurs mécanismes entrent en jeu (Fig. 4). Ces derniers se regroupent dans un tableau clinique appelé le « syndrome hépato-pulmonaire » :

- la diminution de la clairance hépatique d'agents vasoactifs va leur permettre d'atteindre la circulation pulmonaire et d'y induire une vasodilatation importante. Cette dernière, par réduction de la résistance à l'écoulement, va engendrer une diminution du temps de transit des globules rouges au sein du poumon ainsi qu'un défaut de diffusion de l'oxygène jusqu'au centre du vaisseau, entraînant une hypoxémie, mais permettant également le passage de mégacaryocytes vers la circulation systémique;

- on note également une moindre filtration des agents bactériens sanguins par les cellules de Kupffer. Ceux-ci vont donc recruter les macrophages alvéolaires pulmonaires et synthétiser du monoxyde d'azote via la NO-synthase inducible, entraînant une vasodilatation pulmonaire supplémentaire (13);

- les œstrogènes (normalement métabolisés par le foie) ne le sont plus et leur taux plasmatique augmente. Ces derniers ont des effets angiogéniques reconnus (14) et sont responsables de diverses manifestations de la cirrhose hépatique tels les angiomes stellaires et l'érythrose palmaire. Au niveau pulmonaire, ils vont induire une angiodyplasie avec des anastomoses artério-veineuses nombreuses permettant le passage des mégacaryocytes vers le courant sanguin systémique.

Chez un petit nombre de patients cirrhotiques, on note des anastomoses porto-pulmonaires veineuses (15, 16, 17). Présentes depuis la naissance, aucun flux n'a physiologiquement lieu entre ces deux systèmes. Lorsqu'une hypertension portale vient à se développer, un shunt peut se créer (lié à l'absence de système valvulaire veineux à ce niveau), court-circuitant ainsi le lit capillaire pulmonaire.

D'un point de vue anatomique, ces anastomoses se font le plus fréquemment :

- à gauche : à partir de la veine gastrique courte, via une veine médiastinale, jusqu'à la veine pulmonaire inférieure gauche;

- à droite : également à partir de la veine gastrique courte, au travers d'une veine diaphragmatique s'abouchant dans la veine pulmonaire inférieure droite.

Une activation importante du système des cyclo-oxygénases (COX) a également été notée chez les patients cirrhotiques, aboutissant à une production de prostaglandines de type PGE-2 et PGF-2 $\alpha$  ainsi que d'autres eicosanoïdes (18), conduisant à une vasodilatation pulmonaire supplémentaire. L'amélioration des symptômes suite à l'administration d'indométacine (anti-inflammatoire non stéroïdien) prouve l'implication du système COX.

#### **APPLICATION AUX MALADIES INFLAMMATOIRES CHRONIQUES DE L'INTESTIN (MICI)**

Rencontré plus fréquemment dans la maladie de Crohn que dans la Recto-Colite Ulcéro-Hémorragique (RCUH), la sévérité de l'hippocratisme digital reflète le degré d'activité de la maladie, régressant après résection de l'intestin malade (19, 20). Ces pathologies, à fort caractère inflammatoire, s'accompagnent d'une production accrue de cytokines et autres prostaglandines, qui vont gagner la circulation systémique et aller agir au niveau pulmonaire. Une action directe sur le site digital n'est pas à exclure. De plus, les patients atteints de MICI peuvent présenter un taux de plaquettes supérieur à la normale, favorisant ainsi le processus.

#### **APPLICATION À D'AUTRES PATHOLOGIES**

En ce qui concerne l'endocardite, des amas plaquettaires s'accrochant à l'endothélium lésé de la valvule pourraient s'en détacher et migrer jusqu'aux extrémités digitales.

Un certain degré d'hippocratisme digital peut également être noté en cas d'anévrisme artériel d'un tronc du membre supérieur, ou en cas de fistule artério-veineuse destinée à la dialyse. C'est le flux sanguin turbulent au niveau de l'anévrisme et de la fistule, qui entraînerait une dégranulation plaquettaire et l'envoi de ces facteurs en direction des doigts.



## TRAITEMENT

Actuellement, le traitement de l'hippocratisme digital secondaire consiste en l'éradication de la cause sous-jacente à son développement. En ce qui concerne la forme primaire, aucune thérapie n'a fait ses preuves. Mais des anti-cytokiniques et autres anti-plaquettaires pourraient s'avérer efficaces dans un futur plus ou moins proche. La découverte d'un hippocratisme digital doit éveiller les soupçons quant à une pathologie sous-jacente qui peut se révéler de bien sombre pronostic.

## BIBLIOGRAPHIE

- Adams F.— The Genuine Works of Hippocrates. London Sydenham Society 1943, **1**, 249.
- Trousseau A.— Journal des Connaissances Médico-chirurgicales. Paris 1834, **1**, 351.
- Martinez-Lavin M, Matucci-Cerinic M, Jajic I, et al.— Hypertrophic osteoarthropathy : consensus on its definition, classification, assesment and diagnostic criteria. *J Rheumatol*, 1993, **20**, 1386-1387.
- Kasper DL, Braunwald E, Fauci AS, et al.— Harrison: Principes de Médecine Interne. 16ème édition, Flammarion, 2007, 2061-2063.
- Spicknall KE.— Clubbing : an update on diagnosis, differential diagnosis, pathophysiology, and clinical relevance. *J Am Acad Dermatol*, 2005, **52**, 1020-1028.
- Vazquez-Abad D, Pineda C, Martinez-Lavin C.— Digital clubbing : a numerical assesment of the deformity. *J Rheumatol*, 1989, **16**, 518-520.
- Lovibond JL.— Diagnosis of clubbed fingers. *Lancet*, 1938, **1**, 363-364.
- Rice RE, Rowland PW.— A quantitative method for the estimation of clubbing. *Scientific session of the senior class of Tulane University Medical School*, 1961, **11**, 302-315.
- Schamroth L.— Personal experience. *S Afr Med J*, 1976, **50**, 297-300.
- Myers KA, Farquhar DRE.— Does this patient have clubbing?. *JAMA*, 2001, **286**, 341-347.
- N.N. Stanley, Woodgate DJ.— The Circulation, the lung and finger clubbing in hepatic cirrhosis, *Br Heart J*, 1971, **33**, 469-472.
- Weather P, Young B, Blowey JF, et al.— Histologie Fonctionnelle, De Boeck Université, 2004.
- Sztrympf B.— Rôle de la translocation bactérienne dans le syndrome hépatopulmonaire. *Revue des maladies respiratoires*, 2002, **19**, 824.
- Schnaper HW, McGowan KA, Kim-Schulze K, et al.— Oestrogen and endothelial cell angiogenic activity. *Clin Exp Pharmacol Physiol*, 1996, **23**, 247-250.
- Calabresi P, Abelmann W.— Porto-caval and porto-pulmonary anastomoses in Laennec's cirrhosis and in heart failure. *J Clin Invest*, 1957, **36**, 1257-1265.
- Sano A, Kuroda Y, Moriyasu F, et al.— Porto-pulmonary venous anastomosis in portal hypertension demonstrated by percutaneous transhepatic cine-portography. *Radio-logy*, 1982, **144**, 479-484.
- Masi L, Andre M, Remy-Jardin M, et al.— Anastomose porto-pulmonaire veineuse et hypertension portale. *J de Radiol*, 2002, **83**, 1769-1771.
- Shijo H, Sasaki H, Miyajima Y, et al.— Prostaglandin F2-alpha and indomethacin in hepatogenic pulmonary angiodysplasia. *Chest*, 1991, **100**, 873-875.
- Kitis G, Thompson H, Allan RN.— Finger clubbing in inflammatory bowel diseases : its prevalence and pathogenesis. *Br Med J*, 1979, **2**, 825-828.
- Olm M, Fuster J, Visa J.— Finger clubbing, inflammatory bowel disease, and circulant vasodilators. *Dis Colon Rectum*, 1989, **32**, 176-7.
- Vandemergel X, Decaux G.— Le point sur l'ostéoarthritis hypertrophique et l'hippocratisme digital. *Rev Med Brux*, 2003, **24**, 88-94.

Les demandes de tirés à part sont à adresser au Pr. O. Detry, Service de Chirurgie Abdominale et Transplantation, Université de Liège, CHU de Liège, 4000 Liège, Belgique  
Email : oli.detry@chu.ulg.ac.be