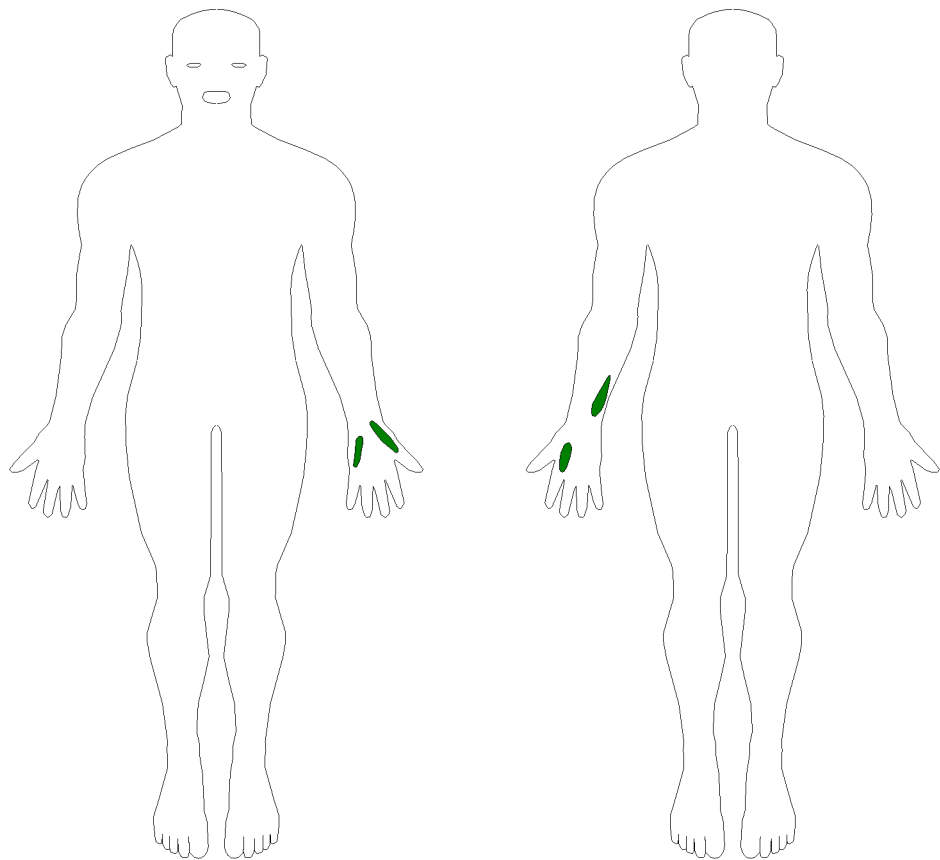


EMG Muscle Man



- Myo.prononcée
- Myopath.
- Normal
- Neur.Chr.Disc
- Neur.Chr.Mod.
- Neur.Chr.Pron.
- Neur.Sub.A.Di
- Neur.Sub.A.Mod
- Neur.Sub.A.Pron
- Déner.réc.part
- Déner.complète
- Perte U.M
- Bloc neuromusc.
- Faiblesse centr.
- Autre

EMG Findings

Muscle (Innervation)	Interprétation	Act.spontanée		Act.volontaire				
		Fib	PSW	Amp	Dur	Poly	Stabil.	AV
Gauche Ext indicis (Radialis, C7 c8)	Normal	0/10	0/10	Normal	Normal	Normal	Normal	Normal
Gauche Inteross dors I (Uln ramus prof, c8 T1)	Normal	0/10	0/10	Normal	Normal	Normal	Normal	Normal
Gauche Abd dig min (man) (Uln ramus prof, c8 T1)	Normal	0/10	0/10	Normal	Normal	Normal	Normal	Normal
Gauche Abd pollicis brev (Medianus, C8 t1)	Normal	0/10	0/10	Normal	Normal	Normal	Normal	Normal