UNE BALANITE AIGUË

35

A.F. NIKKELS (1)

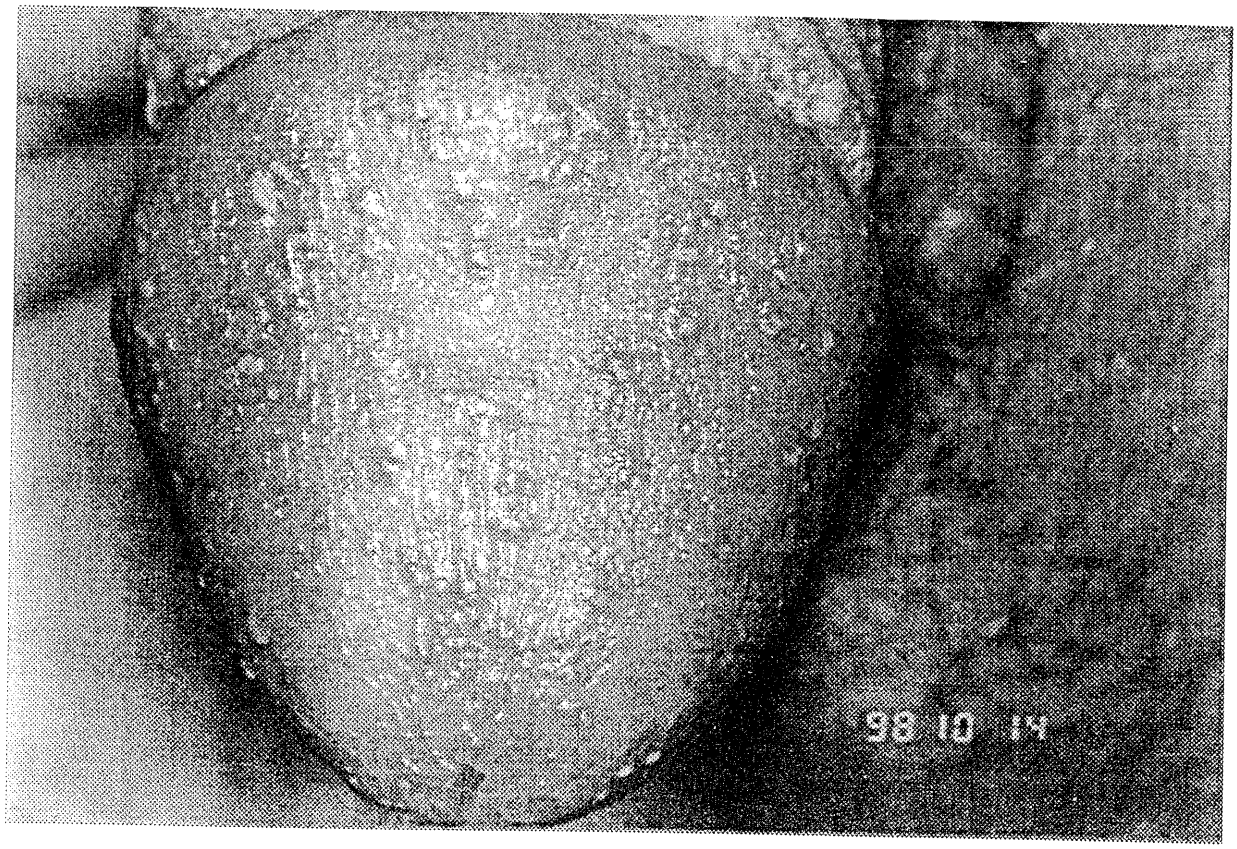

Fig 1. Balano-posthite aiguë.

Un homme de 37 ans, sans antécédents médico-chirurgicaux particuliers, se présente en consultation pour une balano-posthite d'apparition rapide. Les lésions couvrent l'entièreté du gland et sont constituées d'une multitude de petits éléments isolés, érythémateux, papuleux et par endroit pustuleux (fig. 1). Aucune dysurie n'est signalée et il n'y a pas d'adénopathie régionale. L'état général est sans particularité. Le patient rapporte avoir reçu une antibiothérapie orale durant 5 jours pour une rhinopharyngite. Les lésions du gland seraient apparues à l'arrêt de l'antibiothérapie.

QUEL EST VOTRE DIAGNOSTIC ?

(1) Chargé de Recherche, Université de Liège, Service de Dermatopathologie.

Cette image clinique et le contexte d'une antibiothérapie orale sont évocateurs d'une balanoposthite candidosique. La contamination peut avoir lieu à partir d'une candidose intestinale ou d'un contact sexuel. La symptomatologie peut apparaître un à deux jours après un rapport sexuel contaminant. Les facteurs favorisants peuvent être locaux comme l'application de corticostéroïdes, une macération, ou une hygiène défectueuse. Les facteurs prédisposants généraux sont constitués par une antibiothérapie, un diabète, une corticothérapie systémique, le SIDA, une néoplasie, une chimiothérapie, ou une immunosuppression iatrogène.

L'image clinique se caractérise d'une atteinte érythémato-papuleuse, pustuleuse et souvent érosive du gland et/ou du sillon balano-préputial (1). La présence d'un enduit blanchâtre est souvent notée. Les lésions peuvent être prurigineuses ou provoquer une sensation de brûlure. En règle générale, aucune dysurie ou écoulement purulent n'est observé. La chronicité ou l'extension des lésions, en particulier chez le patient diabétique, peuvent conduire à un phimosis.

Parmi les diagnostics différentiels on doit envisager un herpès génital, une dermatite immunologique ou irritative de contact. Une balanite plasmocytaire de Zoon, un lichen, une balanite de Queyrat ou une maladie de Bowen sont peu vraisemblables par le caractère aigu de la dermatose (1).

L'examen microscopique d'un frotti de pus peut être une aide diagnostique précieuse. La culture est néanmoins nécessaire à l'identification de l'agent causal. Le *Candida albicans* est le micro-organisme le plus fréquemment rencontré.

La plupart des balano-posthites candidosiques répondent favorablement à l'application biquotidienne durant une semaine d'une crème contenant un imidazolé (Canestène® crème dermique, Bayer; Daktarin® crème, Janssen Cilag; Mycospor® crème, Bayer; Pevaryl® crème, Janssen Cilag; Travogen® crème, Schering). Une prise unique de 150 mg de fluconazole (Diflucan®, Pfizer) est aussi efficace que l'application biquotidienne pendant 7 jours d'une crème à base de clotrimazole chez des patients atteints de balanite candidosique (2). Un traitement oral par itraconazole (Sporanox®, Janssen Cilag) peut également être instauré. On conseille également une abstention de rapport pour éviter une candidose conjugale, et il est parfois utile de traiter le(s) partenaire(s).

BIBLIOGRAPHIE

1. Halmarsdottir I, Datry A.— Mycoses superficielles, in Piérard GE, Caumes E, Franchimont C, Estrada JE, *Dermatologie tropicale*. Editions de l'Université de Bruxelles/AUPELF, 1993, 273-288.

2. Stary A, Soeltz-Szoets J, Zeigler C, et al.— Comparison of the efficacy and safety of oral fluconazole and topical clotrimazole in patients with Candida balanitis. *Genitourin Med*, 1996, 72, 98-102.